

Évaluation de la prévalence et des caractéristiques de l'insuffisance veineuse superficielle chez les patients atteints du syndrome d'Ehlers-Danlos Vasculaire (SEDv).

Assessment of the prevalence and characteristics of superficial venous insufficiency in patients with of Ehlers-Danlos Vascular Syndrome (SEDv).

Escolano M.¹, Risse J.², Laneelle D.³, Zuily S.⁴

Résumé

Il existe peu d'études faisant état de l'épidémiologie de l'insuffisance veineuse superficielle (IVS) et de ses caractéristiques dans le cadre du Syndrome d'Ehlers-Danlos vasculaire qui est associé au plus haut risque de mortalité précoce en raison de ses complications artérielles, digestives et utérines. Il représente 5 à 10 % des cas de SED.

Entre avril 2018 et juillet 2018, 6 patients ont été inclus dans l'étude, 50 % provenant du centre de Nancy et 50 % du centre de Caen.

L'IVS diagnostiquée chez les patients ayant un SED vasculaire était peu sévère avec un score moyen de sévérité clinique VCSS à 1 et une classification CEAP comprenant au maximum un stade C2.

L'étude systématique de la statique plantaire a mis en évidence la présence de déformation des pieds à type de pieds creux chez deux patients sur trois présentant une IVS.

Abstract

There are few studies reporting the epidemiology of superficial venous insufficiency and its characteristics in Ehlers-Danlos Vascular Syndrome, which is associated with the highest risk of early mortality because of its arterial, digestive and uterine complications. It accounts for 5 to 10% of EDS cases.

Between April 2018 and July 2018, 6 patients were included in the study, 50% from the center of Nancy and 50% from the center of Caen.

The IVS diagnosed in patients with vascular EDS was mild with a mean VCSS 1 clinical score and a CEAP classification with a maximum of C2.

The systematic study of the plantar static revealed the presence of deformation of the feet in the type of hollow feet in two out of three patients presenting with an IVS.

1. Assistante Spécialiste, Service de Médecine Vasculaire, Centre de compétence des Maladies Vasculaires Rares, Institut Lorrain du Cœur et des Vaisseaux Louis Mathieu, 5 rue du Morvan, 54500 Vandœuvre-lès-Nancy, France.
 2. Service de Radiologie, CH Robert Pax de Sarreguemines, 2 rue René François Jolly, 57200 Sarreguemines, France.
 3. Service de Médecine Vasculaire, Centre de compétence des Maladies Vasculaires Rares, CHU Caen, Avenue de la Côte de Nacre, 14033 Caen, France.
 4. Service de Médecine Vasculaire, Centre de compétence des Maladies Vasculaires Rares, Institut Lorrain du Cœur et des Vaisseaux Louis Mathieu, 5 rue du Morvan, 54500 Vandœuvre-lès-Nancy, France.
- E-mail : marine.escolano@gmail.com

...❖ La problématique du traitement de l'IVS chez les patients porteurs d'un SED vasculaire reste majeure, avec des études recommandant une prise en charge se limitant à une compression médicale, et relatant des complications vasculaires graves dues au traitement par chirurgie ou sclérothérapie.

En effet, des ruptures de veines fémorales et même d'artères fémorales, ont été décrites lors des traitements par stripping, avec une constatation de vaisseaux fins et de petits calibres.

Mots-clés : insuffisance veineuse superficielle, syndrome d'Ehlers-Danlos Vasculaire, statique plantaire.

...❖ *The problem of treating IVS in patients with vascular EDS remains major, with studies recommending management limited to medical compression, and recounting serious vascular complications due to treatment with surgery or sclerotherapy.*

Indeed, fractures of femoral veins and even of femoral arteries have been described during stripping treatments, with an observation of fine vessels and small calibers.

Keywords: superficial venous insufficiency, Ehlers-Danlos vascular syndrome, plantar static.

Introduction

Les syndromes d'Ehlers-Danlos (SED) représentent un groupe hétérogène de pathologies rares du tissu conjonctif, caractérisée par une hyperextensibilité cutanée, une hyperlaxité articulaire et une fragilité tissulaire [1].

C'est une maladie génétiquement déterminée, de transmission autosomique dominante. Les personnes affectées peuvent donc transmettre le gène muté dans 50 % des cas à leur enfant [2].

Six principales formes cliniques de SED ont été décrites, selon la classification de Villefranche [3], puis treize depuis 2017, selon la classification internationale [4].

Le type IV, appelé Syndrome d'Ehlers-Danlos vasculaire, est la forme associée au plus haut risque de mortalité précoce en raison de ses complications artérielles, digestives et utérines. **Il représente 5 à 10 % des cas de SED [2, 6].**

Le SED vasculaire provient de mutations sur le gène COL3A1, codant pour le collagène de type 3, avec au moins 250 mutations différentes découvertes [4].

Ces mutations affectent le collagène présent notamment au sein de la matrice extracellulaire de la paroi artérielle ou veineuse, en touchant sa structure en triple hélice [1].

Une atteinte variqueuse précoce a été décrite dans le SED vasculaire, puisqu'il s'agit également d'un critère diagnostique mineur [3].

Cependant, il existe peu d'études faisant état de l'épidémiologie de cette insuffisance veineuse superficielle (IVS) et de ses caractéristiques étant donné le faible nombre de patients atteints.

La problématique du traitement de l'IVS chez les patients porteurs d'un SED vasculaire reste majeure, avec des études recommandant une prise en charge se limitant à une compression médicale, et relatant des complications

vasculaires graves dues au traitement par chirurgie ou sclérothérapie.

En effet, des ruptures de veines fémorales et même d'artères fémorales, ont été décrites lors des traitements par stripping, avec une constatation de vaisseaux fins et de petits calibres [7, 8].

Méthodes

Il s'agit d'une étude épidémiologique descriptive de la fréquence de l'IVS chez les patients atteints de SEDv.

Nous avons inclus les patients atteints de SED vasculaire dans deux centres de compétences régionaux dédiés aux maladies vasculaires rares (Nancy et Caen) dans le cadre de leur suivi habituel.

Tous les patients inclus dans l'étude étaient porteurs d'une mutation sur le gène COL3A1.

Nous avons recueilli les données démographiques générales (âge, sexe, poids, taille, facteurs de risques cardiovasculaires).

Nous avons également tenu compte des spécificités de leur SED, en exploitant le formulaire de renseignements cliniques utilisé pour le dépistage du SEDv par le centre de référence national et les centres de compétences en tenant compte des critères de classification.

Les éléments en rapport avec une éventuelle maladie veineuse sous-jacente ont été rapportés (antécédents de maladie thromboembolique veineuse, traitement de varices).

Nous avons cherché et évalué, par une méthode standardisée, des symptômes en lien avec l'insuffisance veineuse superficielle grâce à un interrogatoire précis et en utilisant le score de sévérité clinique de l'insuffisance veineuse superficielle (VCSS) [9].

Chaque patient bénéficiait également d'un examen clinique des membres inférieurs, avec notamment une évaluation de la statique plantaire, et d'une exploration par échographie-doppler du réseau veineux.

L'échographie-doppler devait rechercher un reflux profond pathologique, une incontinence des grandes et petites veines saphènes ainsi que de la veine saphène accessoire antérieure de cuisse, des perforantes pathologiques ou des collatérales variqueuses.

Cette évaluation clinique et échographique a permis de répartir les patients selon la classification CEAP [10].

Nous avons également étudié le retentissement sur la qualité de vie d'une éventuelle insuffisance veineuse

superficielle par l'emploi du score CIVIQ (Chronic Venous Insufficiency Questionnaire) [11, 12].

Sur le plan statistique, les variables qualitatives ont été analysées sous forme de pourcentage et les variables quantitatives ont été représentées par des moyennes (\pm écart-type) et des médianes avec intervalles interquartiles (Q1-Q3).

Résultats

Entre avril 2018 et juillet 2018, 6 patients ont été inclus dans l'étude, 50 % provenant du centre de Nancy et 50 % du centre de Caen.

Les caractéristiques des patients sont reportées dans le tableau ci-dessous :

Caractéristiques des patients	n (%)	Moyenne	Médiane
Sexe féminin	3 (50 %)		
Âge au moment de l'inclusion		40,7 \pm 13,3	36 (33-42)
Âge au moment du diagnostic du SED		36,6 \pm 12,3	32 (29-38)
HTA	0 (0 %)		
Obésité (IMC > 30)	0 (0 %)		
ATCD MTEV	0 (0 %)		

TABLEAU 1 : Caractéristiques cliniques des patients atteints de SEDv.

La répartition des sexes était équitable : 50 % de sexe féminin et 50 % de sexe masculin. L'âge moyen à l'inclusion était de 40,7 ans et l'âge moyen au moment du diagnostic du SED était de 36,6 ans. La répartition des âges a été détaillée dans la **figure 1**, avec une médiane à 32 ans pour les patients de sexe masculin, et une médiane à 44 ans pour les patients de sexe féminin.

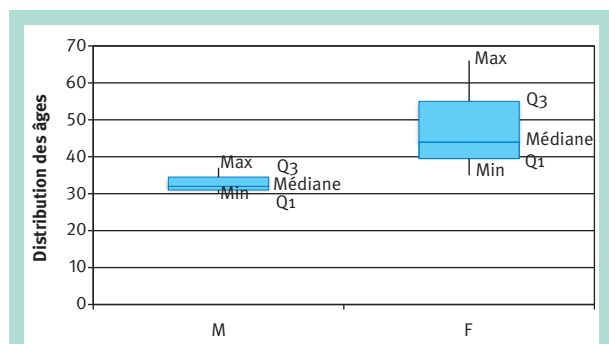


FIGURE 1 : Distribution des âges selon le sexe des patients inclus.

Une insuffisance veineuse superficielle a été dépistée chez 3 patients, avec mise en évidence d'un reflux pathologique supérieur à une seconde au niveau de deux petites veines saphènes et d'une collatérale d'une grande veine saphène.

La prévalence était donc de 50 %, ce qui correspond à une incidence élevée par rapport à la population générale [13].

Concernant la classification CEAP, nous avons regroupé les données dans la **figure 2** et le **tableau 2**.

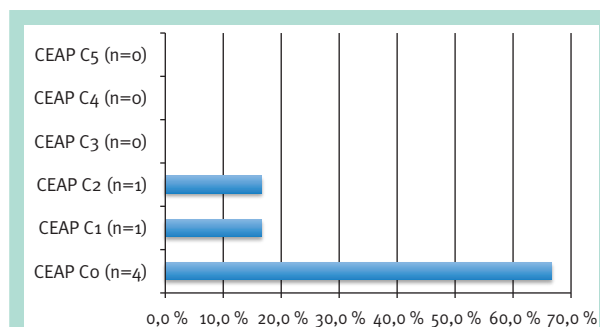


FIGURE 2 : Description de l'IVS des patients inclus selon la classification CEAP, critère clinique.

La durée médiane de suivi dans leur centre de compétences était de 3,5 ans.

Caractéristiques IVS		Fréquence n (%)
Étiologie	Primitive	3 (100 %)
	Secondaire	0 %
	Congénital	0 %
Anatomie	Superficiel	3 (100 %)
	Profond	0 %
	Perforantes	0 %
Physiopathologie	Reflux	3 (100 %)
	Obstruction	0 %

TABLEAU 2 : Description de l'IVS des patients inclus selon la classification CEAP, critère étiologique, anatomique et physiopathologique.

Le score moyen de sévérité clinique VCSS pour les patients présentant une insuffisance veineuse superficielle était de 1, avec un patient sur trois symptomatique.

Il a bénéficié d'un traitement de ses varices, antérieurement, par stripping, sans complications décrites.

L'étude du score CIVIQ, permettant de démontrer l'impact d'une éventuelle insuffisance veineuse sur leur qualité de vie, montre un impact minime avec un score moyen, que ce soit sur le retentissement de la douleur à 3,3/15, ou sur le retentissement physique à 5/25, ou encore sur le retentissement psychologique à 10,3/30.

Des facteurs pouvant favoriser l'insuffisance veineuse superficielle ont été recherchés :

- L'HTA n'était présente chez aucun patient.
- Aucun patient ne présentait un IMC > 30.
- Aucun patient n'était porteur d'un antécédent de maladie thromboembolique veineuse.

L'étude systématique de la statique plantaire a mis en évidence la présence de déformation des pieds à type de pieds creux chez deux patients sur trois présentant une IVS.

Discussion

Les résultats présentés ci-dessus, permettent de décrire les caractéristiques de l'IVS chez les patients ayant un syndrome d'Ehlers-Danlos vasculaire, et d'établir une prévalence de celle-ci dans cette population.

Nous démontrons que la prévalence de l'IVS est supérieure chez les patients présentant un SED vasculaire par rapport à la population générale (50 % versus 18,8 %) [13].

Nous pouvons remarquer que les patients inclus, présentant un SEDv, étaient des patients jeunes avec un âge moyen à l'inclusion de 40,7 ans et un âge moyen au moment du diagnostic du SED de 36,6 ans.

Ces données sont concordantes avec celles obtenue par Franck en 2015 qui avait étudié la prévalence et les caractéristiques de l'IVS chez 68 patients ayant un SEDv [14].

Cependant dans notre étude, la présence de l'IVS n'était pas mise en évidence à l'adolescence, mais chez deux patients âgés de moins de 40 ans et une patiente de 66 ans.

L'IVS diagnostiquée chez les patients ayant un SED vasculaire était peu sévère avec un score moyen de sévérité clinique VCSS à 1 et une classification CEAP comprenant au maximum un stade C2.

L'étude du score CIVIQ montrait également un faible score à 18/70, avec tout de même un retentissement psychologique majoré par rapport au retentissement sur la douleur et sur le physique.

Les facteurs connus pouvant favoriser l'insuffisance veineuse superficielle comme l'HTA ou l'obésité, n'étaient pas corrélés à l'apparition de l'IVS chez les patients porteurs d'un SED vasculaire (sous réserve d'un échantillon très limité).

Par contre, nous avons remarqué des troubles de la statique plantaire chez deux patients sur les trois présentant une IVS. En effet, ils présentaient des déformations des pieds, à type de pied creux, associés à une IVS distale.

Les veines présentaient une incontinence valvulaire mais leur diamètre était peu modifié, ce qui peut sembler concordant avec une IVS secondaire aux troubles dynamiques plutôt qu'une atteinte pariétale de la veine.

La littérature concernant le SED et les troubles de la statique plantaire décrit plusieurs types de désordres, notamment en ce qui concerne le syndrome d'Ehlers-Danlos type hypermobile.

Une incidence élevée de pieds plats a été rapportée, en particulier dans l'étude de Beighton qui a révélé que la déformation la plus fréquente était le pied plat (52 %) [3].

Cependant Cimolin en 2014, a démontré une incidence élevée de pieds creux (45 %) sur les 40 patients étudiés atteints d'un syndrome d'Ehlers-Danlos, type hypermobile [15].

La présence de pieds creux peut s'expliquer par la présence d'une position anormale des doigts définie comme un orteil en griffe due à une hypotonie musculaire.

Concernant le SEDv, le pied bot en varus équien est décrit, mais il n'existe pas de littérature mentionnant des troubles de la statique à type de pieds creux ou pieds plats.

L'insuffisance veineuse superficielle peut quant à elle, être primitive à l'origine d'un reflux, secondaire à des altérations post thrombotiques créant une obstruction ou un reflux et enfin fonctionnelle avec une dysfonction

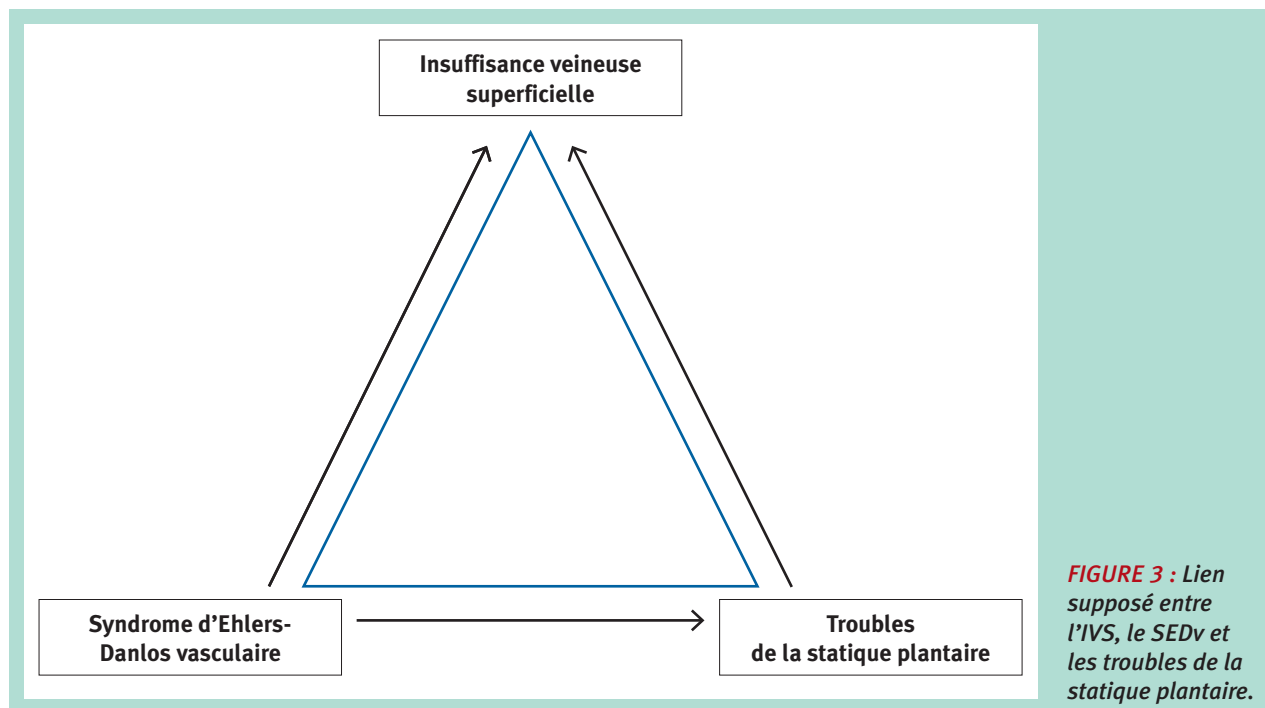


FIGURE 3 : Lien supposé entre l'IVS, le SEDv et les troubles de la statique plantaire.

de la pompe veineuse du mollet, en raison notamment d'anomalies de la voûte plantaire [16].

Concernant la prise en charge thérapeutique des patients Ehlers Danlos vasculaire, seulement une patiente a bénéficié d'un stripping bien avant le diagnostic de sa maladie vasculaire rare. Elle n'avait pas présenté de complications.

Nos résultats suggèrent donc qu'il serait utile de dépister chez les patients ayant un SEDv, non seulement une IVS mais également des troubles de la statique plantaire chez les patients, afin de traiter un facteur aggravant l'insuffisance veineuse superficielle, par l'utilisation de semelles orthopédiques par exemple (Figure 3).

Les résultats présentés dans cette étude comportent des limites, étant donné la période d'inclusion courte (4 mois), le caractère rare de la pathologie et le recrutement dans seulement deux centres de compétence expliquant que l'effectif de cette étude était limité.

Conclusion

Nous démontrons que la fréquence de l'IVS chez les patients SEDv est supérieure à celle de la population générale, ce qui est concordant avec la dernière étude épidémiologique réalisée par Franck en 2015, dans le centre de référence national.

Le développement de cette IVS ne semble pas être corrélé avec les facteurs de risque habituels, mais serait plutôt en rapport avec une fragilité pariétale.

De plus nous avons identifié des troubles de la statique plantaire, ce qui laisserait suggérer un lien potentiel avec l'IVS. Ceci pourrait amener à proposer un dépistage systématique des troubles de la statique plantaire afin de mettre en place des semelles orthopédiques pour diminuer un facteur aggravant connu de l'IVS.

L'IVS identifiée dans cette étude a peu d'impact sur le plan clinique et psychologique, potentiellement en rapport avec la gravité de leur pathologie initiale notamment sur le versant artériel.

Elle ne doit donc pas aboutir à une prise en charge chirurgicale ou interventionnelle, d'autant que tout geste les expose à des complications vasculaires majeures chez ce type de patients.

Abréviations

CVIQ : Chronic Venous Insufficiency Questionnaire

IVS : Insuffisance Veineuse Superficielle

VCSS : Venous Clinical Severity Score

SED : Syndrome d'Ehlers-Danlos

SEDv : Syndrome d'Ehlers-Danlos vasculaire

Références

1. Perdu J., Boutouyrie P., Lahlou-Laforêt K., Khau Van Kien P., Denarié N., Mousseaux E., et al. [Vascular Ehlers-Danlos syndrome]. Presse Med. déc 2006 ; 35(12 Pt 2) : 186475.

2. Germain D.P., Herrera-Guzman Y. Vascular Ehlers-Danlos syndrome. *Ann. Genet.* mars 2004 ; 47(1) : 19.
 3. Beighton P., Paepe A.D., Steinmann B., Tsipouras P., Wenstrup R.J. Ehlers-Danlos syndromes: Revised nosology, Villefranche, 1997. *American Journal of Medical Genetics.* 28 avr 1998 ; 77(1) : 31-7.
 4. Malfait F., Francomano C., Byers P., Belmont J., Berglund B., Black J., et al. The 2017 international classification of the Ehlers-Danlos syndromes. *Am. J. Med. Genet. C. Semin. Med. Genet.* 2017 ; 175(1) : 8-26.
 5. Wendorff H., Pelisek J., Zimmermann A., Mayer K., Seidel H., Weirich G., et al. Early venous manifestation of Ehlers-Danlos syndrome Type IV through a novel mutation in COL3A1. *Cardiovasc Pathol.* déc 2013 ; 22(6) : 488-92.
 6. Watanabe A., Shimada T. Vascular type of Ehlers-Danlos syndrome. *J. Nippon Med. Sch.* oct 2008 ; 75(5) : 254-61.
 7. Brearley S., Fowler J., Hamer J.D. Two vascular complications of the Ehlers-Danlos syndrome. *Eur. J. Vasc. Surg.* 1993 ; 7 : 210-3.
 8. Whiteley M.S., Holdstock J.M. Endovenous surgery for recurrent varicose veins with a one-year follow up in a patient with Ehlers Danlos syndrome type IV. *Phlebology.* août 2015 ; 30(7) : 489-91.
 9. Passman M.A., McLafferty R.B., Lentz M.F., et al. Validation of Venous Clinical Severity Score (VCSS) with other venous severity assessment tools from the American Venous Forum, National Venous Screening Program. *J. Vasc. Surg.* 2011 ; 54 : 2S-9S.
 10. Eklof B., Rutherford R.B., Bergan J.J. et al. Revision of the CEAP classification for chronic venous disorders: consensus statement. *J. Vasc. Surg.* 2004 ; 40 : 1248-52.
 11. Radak D.J., Vlajinac H.D., Marinković J.M., Maksimović M.Ž., Maksimović Z.V. Quality of life in chronic venous disease patients measured by short Chronic Venous Disease Quality of Life Questionnaire (CIVIQ-14) in Serbia. *J. Vasc. Surg.* 2013 ; 58(4) : 1006-13.
 12. Le Moine J.G., Fiestas-Navarrete L., Katumba K., Launois R. Psychometric Validation of the 14 items Chronic Venous Insufficiency Quality of Life Questionnaire (CIVIQ-14) : Confirmatory Factor Analysis. *Eur. J. Vasc. Endovasc. Surg.* 2016 ; 51(2) : 268-74.
 13. Maurins U., Hoffmann B.H., Losch C., Jockel K.H., Rabe E., Pannier F. Distribution and prevalence of reflux in the superficial and deep venous system in the general population – results from the Bonn Vein Study, Germany. *J. Vasc. Surg.* 2008 ; 48 : 680-7.
 14. Frank M., Says J., Denarié N., Messas E. Natural history of superficial venous insufficiency in patients with vascular Ehlers-Danlos syndrome. *Phlebol. Ann. Vasc.* 2015 ; 68(3) : 34-40.
 15. Cimolin V., Galli M., Celletti C., Pau M., Castori M., Morico G., et al. Foot type analysis based on electronic pedobarography data in individuals with joint hypermobility syndrome/Ehlers-Danlos syndrome hypermobility type during upright standing. *J. Am. Podiatr. Med. Assoc.* 2014 ; 104(6) : 588-93.
 16. Uhl J.F., Chahim M., Allaert F.A. Static foot disorders: a major risk factor for chronic venous disease? *Phlebology.* 2012 ; 27(1) : 13-8.
-