Aucun article ou résumé dans cette revue ne peut être reproduit sous forme d'imprimé, photocopie, microfilm ou par tout autre procédé sans l'autorisation expresse des auteurs et de l'éditeur. Editions Phlébologiques Françaises
No article or abstract in this journal may be reproduced in the form of print, photocopy, microfilm or any other means without the express permission of authors and the editor. Editions Phlébologiques Françaises

Quelle est la PLACE de la MOUSSE SCLÉROSANTE dans le TRAITEMENT des TÉLANGIECTASIES ?

WHAT is the PLACE of SCLEROSING FOAM in the TREATMENT of TELANGIECTASES ?

P. KERN

RÉSUMÉ

Le développement de la mousse sclérosante a révolutionné la sclérothérapie et a donné un nouvel élan à cette technique de traitement déjà centenaire. Si la supériorité de la mousse par rapport à la solution a été clairement démontrée dans la sclérothérapie des saphènes, son efficacité à court terme dans le traitement des télangiectasies s'est révélée être comparable à celle de la solution. Les études sur la mousse montrent que, d'une part, le score de disparition visuelle des télangiectasies est comparable entre la mousse de polidocanol (selon la technique de Monfreux) et la solution et que, d'autre part, les effets secondaires (micro-thrombus, pigmentations, matting et troubles visuels transitoires) sont plus nombreux. Leur taux est proportionnel à la puissance de la mousse. Ils sont plus fréquents lorsque la concentration de l'agent sclérosant est élevé (> 0,25 % de polidocanol) et si la mousse est injectée à travers une aiguille de plus de 3 mm de diamètre qui ne dénature pas la mousse. C'est probablement aussi le cas avec d'autres techniques comme celle de Tessari, donnant une mousse plus compacte et plus homogène. Pour ces raisons, l'enthousiasme initial est progressivement retombé, les inconvénients de la mousse étant finalement supérieurs à ses avantages. Dans le traitement des télangiectasies, la mousse est actuellement devenue un deuxième choix, en cas de résistance à la solution.

Mots-clefs : *mousse, sclérothérapie, télangiectasies, polidocanol.*

SUMMARY

The advent of sclerosing foam has revolutionized sclerotherapy and has given a new impetus to this century-old technique of treatment. While the superiority of foam compared with the liquid form has been clearly demonstrated in sclerotherapy of the saphenous veins, its short term effectiveness in the treatment of telangiectases has been shown to be the same as that of the liquid form. Studies with foam have shown that, on the one hand, the rate of visual disappearance of the telangiectases is the same when using polidocanol foam (prepared by the Monfreux technique) as with the liquid form but that, on the other hand, side effects were more frequent (microthrombi, pigmentations, matting and transitory visual disturbances). Their frequency was proportional to the concentration of the foam. They were more frequent when the concentration of the sclerosing agent was high (> 0,25 % of polidocanol) and when the foam was injected using a needle greater than 3 mm in diameter which does not denature the foam. The same probably applies to other techniques, such as that of Tessari, which produce a more compact and homogeneous foam. For these reasons, the initial enthusiasm has progressively waned as the disadvantages of foam finally outweigh its advantages. Foam has now become the second choice in the treatment of telangiectases, when the liquid form has failed.

Keywords : foam, sclerotherapy, telangiectases, polidocanol.

INTRODUCTION

Bien que centenaire, la sclérothérapie représente toujours le traitement de premier choix des télangiectasies inesthétiques. Récemment, l'apparition de la mousse sclérosante a soulevé un important enthousiasme et l'espoir de trouver l'agent thérapeutique optimal, efficace, indolore et dénué d'effets secondaires. Même si la mousse a permis une renaissance de la sclérothérapie dans le traitement des varices tronculaires, en particulier des saphènes, indications dans lesquelles sa supériorité par rapport à la solution a été clairement démontrée dans plusieurs études, son bénéfice dans le traitement des télangiectasies semble par contre moins évident en raison d'une augmentation des effets secondaires. Ces derniers, pourtant bénins et comparables à ceux qui sont rencontrés avec la solution, ont un impact visuel négatif et interfèrent de ce fait avec l'amélioration esthétique visuelle.

PRINCIPES ET OBJECTIFS DU TRAITEMENT

La sclérothérapie à la mousse est basée sur une méthode chimique : l'injection intraveineuse d'un agent corrosif provoque l'involution de la télangiectasie et sa disparition visuelle [1-3].

MOUSSES SCLÉROSANTES

Deux agents sclérosants ont des propriétés tensioactives et peuvent être émulsifiés en mousse : le polidocanol (lauromacrogol) et le tétradécyl sulfate de sodium. Dans le traitement des télangiectasies, seules des études utilisant le polidocanol ont été publiées [4-10]. Ceci pourrait s'expliquer par le fait que ces publications proviennent de la France et de la Suisse où le polidocanol est l'agent sclérosant le plus couramment utilisé.

1. 29, rue de la Madeleine 1800 VEVEY Suisse.

© Éditions Phlébologiques Françaises, vol.61, n° 4/2008, p.409-413

Aucun article ou résumé dans cette revue ne peut être reproduit sous forme d'imprimé, photocopie, microfilm ou par tout autre procédé sans l'autorisation expresse des auteurs et de l'éditeur. Editions Phlébologiques Françaises
No article or abstract in this journal may be reproduced in the form of print, photocopy, microfilm or any other means without the express permission of authors and the editor. Editions Phlébologiques Françaises

La mousse est obtenue en mélangeant de l'air à la solution, ce qui produit des micro-bulles (micelles). Le ratio solution-air est généralement de 1/4, ce qui veut dire qu'avec 0,5 ml de solution, l'on obtient 2 ml de mousse sclérosante. Plusieurs techniques de production de mousse ont été décrites. Les techniques de Monfreux [11] et de Tessari [12] ont été utilisées dans les études sur les télangiectasies. Ferrara [9] a utilisé une technique propre dérivée de la méthode de Tessari. Avec la technique de Monfreux, en utilisant une seringue en verre, la mousse est plus grossière et inhomogène (taille des bulles variant de 0,6 à 1,3 mm de diamètre) qu'avec la technique de Tessari où 2 seringues en plastique sont reliées par un système de connexion à 3 voies. Cette technique a l'avantage d'éviter les soucis de stérilisation des seringues en verre et sa mousse est plus compacte, homogène avec des micro-bulles ayant un diamètre plus petit que 100 µm. En raison de ces propriétés, la mousse selon Tessari est certainement plus puissante, mais ceci pourrait aussi être un désavantage dans le traitement des télangiectasies avec une augmentation des effets secondaires (micro-thrombus, pigmentations…).

Le traitement des télangiectasies nécessite l'utilisation d'aiguilles de petit diamètre (0,3 mm) car ce dernier ne doit pas être supérieur au diamètre de la télangiectasie. Toutefois, Ferrara [9] a démontré que la mousse perdait son homogénéité lorsqu'elle était injectée à travers des aiguilles fines, ce qui n'est plus le cas lorsque le diamètre de l'aiguille est supérieur à 0,3 mm.

RÉSULTATS

Henriet est le premier à avoir publié ses expériences de 1 [4] et 3 ans [5] avec la mousse selon Monfreux dans le traitement des télangiectasies. Plus de 10.000 patients ont été traités à l'aide d'environ 70.000 injections. Une concentration de 0,1 à 0,2 % de polidocanol a été injectée dans les télangiectasies et de 0,3 à 0,4 % dans les varices réticulaires. Basés sur l'observation, les résultats semblaient comparables à la solution. Mais la mousse présentait plusieurs avantages :

– faible concentration de l'agent sclérosant d'où augmentation de la sécurité,

– triple contrôle visuel, auditif et manuel de l'injection de la mousse,

– visualisation immédiate d'une extravasation,

– faible saignement après le retrait de l'aiguille,

– économie d'agent sclérosant.

Benigni et al. [6] ont présenté une étude pilote prospective multicentrique en 1999 comparant la mousse de polidocanol 0,25 % (technique de Monfreux) à la solution de concentration identique. Vingt patients présentant des télangiectasies et varices réticulaires sur la face latérale des cuisses ont été inclus dans l'étude. Une cuisse était traitée par mousse alors que l'autre l'était par la solution. Cinq sessions ont été effectuées à un intervalle de 2 semaines. L'amélioration visuelle pour le thérapeute était supérieure avec la mousse (score visuel des télangiectasies passant de 3,4/10 à 5,2/10 avec la solution et de 3,6/10 à 7,3/10 avec la mousse ; score visuel des varices réticulaires passant de 3,6/10 à 5,1/10 avec la solution et de 3,6/10 à 8,01/10 avec la mousse).

Sur la base de ces résultats préliminaires, Kern et al. [8] ont conduit une étude prospective en aveugle simple comparant la mousse de polidocanol 0,25 % à la solution de même concentration. Le choix de la concentration 0,25 % a été faite sur la base des expériences précédentes d'Henriet qui a obtenu des bons résultats avec des concentrations faibles de 0,1 et 0,2 %, de l'étude de Benigni [6] qui a obtenu des meilleurs résultats avec la mousse à 0,25 % mais au prix de plus d'effets secondaires, des propositions de Sadoun et de Benigni [7] d'utiliser dans le futur une concentration de 0,2 % et de l'expérience personnelle de Kern qui avait constaté une importante augmentation des micro-thrombus avec une concentration de 0,5 %. La concentration optimale de la solution de polidocanol semble être selon l'étude de Norris [13] 0,5 %, une concentration de 0,25 % étant moins efficace. Le but principal de l'étude de Kern n'était cependant pas de trouver le meilleur agent sclérosant mais de comparer la mousse à la solution de polidocanol et de comparer la mousse à un autre agent sclérosant considéré comme faible : la glycérine chromée. La mousse était obtenue selon la méthode de Monfreux avec un ratio air/solution de 4/1. Les injections ont été effectuées à travers une aiguille de 30 ½ G. La glycérine chromée (glycérine 72 %, chromium alum 0,8 %) était injectée à une concentration de 100 %. Sur 150 patients randomisés, 147 ont pu être évalués. Tous présentaient des télangiectasies sur la face latérale des cuisses avec un écho-Doppler veineux normal (C_{1A} ou ${}_{S}E_{P}A_{S1}P_{N}$). L'évaluation a été effectuée 5 semaines après une séance de sclérothérapie par deux experts indépendants en aveugle qui comparaient visuellement des photos digitales prises dans les mêmes conditions avant et en moyenne 5 semaines après le traitement. Ils ont utilisé un score d'amélioration visuel « a priori » de 0 à 10, 10 correspondant à la disparition complète des télangiectasies. Cette méthode d'analyse a pu être validée. En effet il y avait un taux de corrélation hautement significatif non seulement entre les 2 experts ($p < 0,001$) mais également lors d'une 2ème lecture, à un mois, attestant de la reproductibilité des résultats. Les patientes ont été questionnées sur leur taux de satisfaction.

Pour les experts, il n'y avait pas de différence significative d'efficacité entre la mousse et la solution de polidocanol *(Fig. 1)*. Par contre les scores de la glycérine chromée étaient significativement supérieurs ($p < 0,01$) à la mousse *(Fig. 2)*. Le taux de satisfaction des patients était identique dans les 3 groupes. La glycérine chromée avait l'inconvénient d'être significativement ($p < 0,0007$) plus douloureuse que le polidocanol, que ce soit sous forme de mousse ou en solution.

On pourrait reprocher à cette étude que la concentration de 0,25 % polidocanol était insuffisante dans le traitement des télangiectasies et varices réticulaires par rapport à la glycérine chromée. Toutefois, si la puis-

Aucun article ou résumé dans cette revue ne peut être reproduit sous forme d'imprimé, photocopie, microfilm ou par tout autre procédé sans l'autorisation expresse des auteurs et de l'éditeur. Editions Phlébologiques Françaises
No article or abstract in this journal may be reproduced in the form of print, photocopy, microfilm or any other means without the express permission of authors and the editor. Editions Phlébologiques Françaises

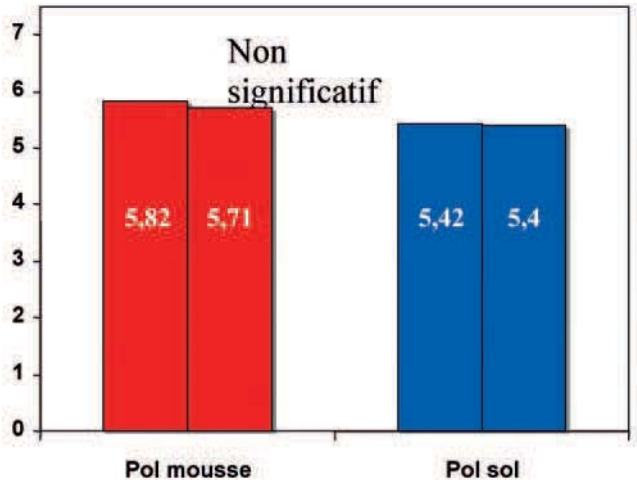

Fig. 1. – Mousse de polidocanol 0,25 % versus la solution de même concentration. Score moyen de disparition visuelle des télangiectasies expert 1 et expert 2. Aussi bien pour l'expert 1 que pour l'expert 2, il n'y avait pas de différence significative entre la mousse et la solution [8]

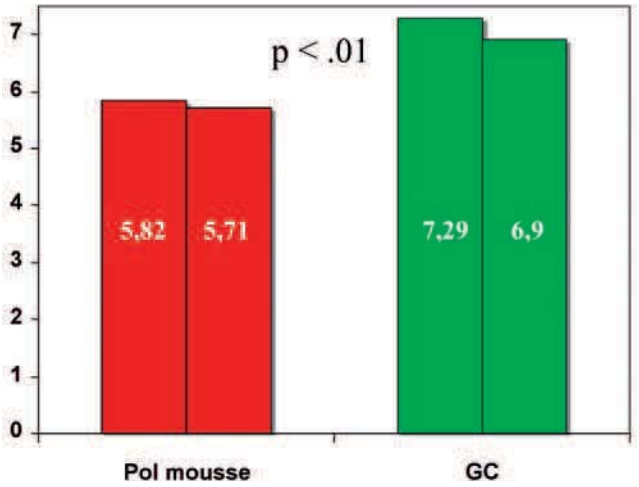

Fig. 2. – Mousse de polidocanol 0,25 % versus la gycérine chromée. Le score de disparition visuelle des télangiectasies était significativement meilleur avec la glycérine chromée [8]

sance et l'efficacité de la mousse étaient moindres, ses effets secondaires auraient dû l'être aussi, ce qui n'était pas le cas puisqu'ils étaient plus nombreux que ceux de la glycérine chromée *(Tableau I)*.

Benoit [10] a rapporté les résultats d'une étude ouverte sur 22 patientes présentant des télangiectasies symétriques sur la face latérale des cuisses. Une cuisse était traitée par de la mousse de polidocanol 0,5 % (technique de Tessari) alors que l'autre l'était avec de la glycérine chromée à 100 %. Les injections ont été effectuées avec une aiguille de 27 ½ G. Le même thérapeute a évalué les résultats après 3 semaines en aveugle. L'efficacité était évaluée en comparant la disparition visuelle des télangiectasies d'une cuisse par rapport à l'autre. L'efficacité de la glycérine chromée était supérieure chez 10 patients, la mousse était supérieure chez 3 patients et les résultats étaient équivalents chez 9 patients. L'analyse par les patients était identique.

Sous réserve d'une puissance insuffisante de l'étude et de l'absence d'analyse statistique, la glycérine chromée est à nouveau supérieure à la mousse, cette fois à une concentration de 0,5 % et une technique de mousse (Tessari) donnant une mousse plus compacte et a priori plus puissante.

	Glycérine chromée	Polidocanol 0,25 %	Mousse 0,25 %
Micro-thrombus	7	5	9
Thrombus v. réticulaire	1		
Pigmentations		2	1
Matting		1	3
Troubles visuels			3

Tableau I. – Effets secondaires de la mousse de polidocanol 0,25 % versus le polidocanol en solution versus la glycérine chromée. Bien que la mousse soit significativement moins efficace que la glycérine chromée, ses effets secondaires semblent être plus fréquents [8]

Ferrara [9] a évalué l'efficacité de la mousse en fonction du diamètre de l'aiguille d'injection. Il a constaté que la mousse était altérée (inhomogène, instable, présence de macro-bulles…) lorsqu'elle était injectée à travers une aiguille de 0,3 mm de diamètre ou moins. Cinquante patients ont été inclus dans l'étude. Sur la même jambe, plusieurs territoires ont été traités par de la mousse de polidocanol 0,2 % injectée à travers une aiguille de 26 G et d'autres territoires ont été injectés à l'aide d'une aiguille de 30 G. Le score d'efficacité a été évalué sur des photographies digitales 3 mois après une séance de traitement. Les résultats étaient significativement meilleurs avec l'aiguille de 26 G.

Ceci pourrait expliquer pourquoi, dans l'étude de Kern, la mousse n'était pas plus efficace que la solution de polidocanol, qu'elle était même moins efficace que la glycérine chromée, vu qu'il a utilisé des aiguilles fines de 30 ½ G. Mais Benoit a utilisé des aiguilles de plus de 0,3 mm de diamètre (27 ½ G) et la mousse restait toujours moins efficace que la glycérine chromée.

Toutes ces études, sauf celle de Benigni (5 séances), ont évalué l'efficacité de la mousse après une séance de sclérothérapie. Cependant, plusieurs séances de sclérothérapie sont généralement nécessaires pour obtenir une disparition complète des télangiectasies. De ce fait, ces résultats ne peuvent être extrapolés au résultat final. L'efficacité et l'amélioration visuelle à court terme de la mousse peuvent être masquées par des effets secondaires comme des micro-thrombus et pigmentations qui disparaissent en principe avec le temps. Pour ces différentes raisons, même si la mousse dans ces études n'était pas supérieure à la solution, elle pourrait peut-être permettre de diminuer le nombre de séances de traitement ainsi que le taux de récidives des télangiectasies. Ces questions restent ouvertes.

Aucun article ou résumé dans cette revue ne peut être reproduit sous forme d'imprimé, photocopie, microfilm ou par tout autre procédé sans l'autorisation expresse des auteurs et de l'éditeur. Editions Phlébologiques Françaises
No article or abstract in this journal may be reproduced in the form of print, photocopy, microfilm or any other means without the express permission of authors and the editor. Editions Phlébologiques Françaises

COMPLICATIONS

Les complications de la mousse sont identiques à celles de la solution, seule leur fréquence varie.

Henriet [5] a constaté lors de ses 70.000 injections de mousse :

– de nombreux micro-thrombus nécessitant des ponctions complémentaires ;

– des pigmentations ;

– 9 troubles visuels transitoires bénins ;

– 7 crises de migraine chez des patients migraineux connus ;

– un épisode de vomissement ;

– une ulcération.

Des complications mineures (micro-thrombus, pigmentations et matting) étaient 2 fois plus fréquentes avec la mousse qu'avec la solution dans l'étude de Benigni [6].

Dans l'étude de Kern, les effets secondaires étaient faibles dans les 3 groupes, ne permettant pas d'analyse statistique, mais semblaient néanmoins plus fréquents avec la mousse *(Tableau I)*. Des troubles visuels transitoires bénins n'ont été observés qu'avec la mousse.

Benoit a observé des micro-thrombus uniquement avec la mousse (3 versus 0). Le seul cas d'ulcération est survenu avec la mousse. Une patiente sous hormonothérapie de substitution a présenté un matting sur les 2 cuisses c'est-à-dire avec les 2 produits. Ce cas de matting semblait donc plus être lié au facteur de risque qu'est l'hormonothérapie de substitution [14] qu'à l'agent sclérosant.

Ferrara a constaté presque deux fois plus de micro-thrombus, de pigmentations et de matting lorsque la mousse était injectée à travers l'aiguille de 26 G qu'avec l'aiguille de 30 G. Ceci démontre que le taux d'effets secondaires est proportionnel à la puissance du produit.

CONCLUSIONS

La mousse présente plusieurs **avantages** par rapport à la solution. La sécurité d'injection est augmentée en raison de la faible concentration et du volume d'injection, ce qui diminue le risque d'ulcération en cas d'injection extra-veineuse accidentelle. Une extravasation est immédiatement détectée aussi bien par la vision qu'à la palpation. Compte tenu que, pour un volume de 2 ml de mousse, on utilise seulement 0,5 ml d'agent sclérosant, l'économie qui en résulte n'est pas négligeable. L'injection se fait en douceur, sans effort. Le sang des télangiectasies est instantanément remplacé par la mousse, ce qui permet un contrôle optimal de l'injection. Le saignement après le retrait de l'aiguille est minimal.

Mais la mousse a aussi ses **inconvénients** : le temps de préparation est augmenté par rapport à la solution, la mousse est instable, elle ne peut être préparée à l'avance. En raison de sa puissance, la marge thérapeutique est faible, le choix de la concentration, le dosage doivent être très précis pour que les effets secondaires ne contrebalancent pas l'efficacité et que le résultat visuel reste positif. Le taux d'effets secondaires de la mousse est supérieur à la solution ; il est proportionnel à la puissance de la mousse. Cette dernière dépend de la concentration, de la technique de mousse (Tessari donne une mousse plus homogène, des micro-bulles plus fines, et donc plus puissante que la mousse selon Monfreux), de l'aiguille utilisée (une aiguille fine de 0,3 mm de diamètre dénature la mousse et diminue sa puissance). On constate, par rapport à la solution, beaucoup plus de micro-thrombus, de pigmentations et de troubles visuels transitoires bénins.

La mousse de polidocanol est efficace pour le traitement des télangiectasies et varices réticulaires. Son efficacité ne semble toutefois pas être supérieure à la solution. Le résultat visuel est influencé négativement par une augmentation des effets secondaires. Bien qu'à court terme, sur une séance de sclérothérapie, la mousse n'apporte pas d'avantage par rapport à la solution, ceci pourrait être différent à long terme (diminution du nombre de séances, du taux de récidives ?). Pour ces différentes raisons, l'enthousiasme initial qu'a engendré la mousse dans cette indication est retombé, la mousse étant actuellement devenue un 2ème choix en cas de résistance à la solution. Cette attitude a été confirmée lors de la dernière réunion de consensus sur la mousse qui s'est tenue à Tegernsee en 2006 [15].

BIBLIOGRAPHIE

1. Kern P. Telangiectasias : treatment by sclerosing foam. In : Bergan J, Cheng V (eds). *Foam Sclerotherapy*. London. RSM Press ; 2008.

2. Ramelet A.A., Perrin M., Kern P., Bounameaux H. Phlébologie 5ème édition. Paris. Elsevier Masson SAS 2006.

3. Goldman M.P., Bergan J.J., Guex J.J. Sclerotherapy : treatment of varicose and telangiectactic leg veins. Fourth edition. Philadelphia : Mosby Elsevier, 2007.

4. Henriet J.P. Un an de pratique quotidienne de la sclérothérapie (veines réticulaires et télangiectasies) par mousse de polidocanol : faisabilité, résultats, complications. *Phlébologie* 1997 ; 50 : 355-60.

5. Henriet J.P. Expérience durant 3 années de la mousse de polidocanol dans le traitement des varices réticulaires et des varicosités. *Phlébologie* 1999 ; 52 : 277-82.

6. Benigni J.P., Sadoun S., Thirion V., Sica M., Demagny A., Chahim M. Télangiectasies et varices réticulaires. Traitement par la mousse d'Aetoxysclérol à 0,25 %. Présentation d'une étude pilote. *Phlébologie* 1999 ; 52 : 283-90.

7. Sadoun S., Benigni J.P. Bonnes pratiques cliniques et mousse de sclérosant : propositions pour une étude randomisée contrôlée, prospective, multicentrique, comparative, en aveugle, sur le traitement sclérosant par la mousse d'Aetoxysclérol à 0,20 %. *Phlébologie* 1999 ; 52 : 291-7.

8. Kern P., Ramelet A.A., Wütschert R., Bounameaux H., Hayoz D. Single-blind randomized study comparing chromated glycerin, polidocanol solution and polidocanol foam for treatment of telangiectactic leg veins. *Dermatol Surg* 2004 ; 30 : 367-72.

9. Ferrara F., Bernbach H.R. Efficacité de la sclérothérapie à la mousse en fonction de l'aiguille utilisée. *Phlébologie* 2005 ; 58 : 229-31.

10. Benoit R. Sclérothérapie des télangiectasies : quel est le meilleur agent sclérosant ? Société Européenne de Phlébectomie, 33ème réunion Lisbonne 2005.

11. Monfreux A. Traitement sclérosant des troncs saphéniens et leurs collatérales de gros calibre par la méthode MUS. *Phlébologie* 1997 ; 50 : 351-3.

Aucun article ou résumé dans cette revue ne peut être reproduit sous forme d'imprimé, photocopie, microfilm ou par tout autre procédé sans l'autorisation expresse des auteurs et de l'éditeur. Editions Phlébologiques Françaises
No article or abstract in this journal may be reproduced in the form of print, photocopy, microfilm or any other means without the express permission of authors and the editor. Editions Phlébologiques Françaises

12. Tessari L. Nouvelle technique d'obtention de la scléro-mousse. *Phlébologie* 2000 ; 53 : 129.

13. Norris M.J., Carlin M.C., Ratz J.L. Treatment of essential telangiectasias : effects of increasing concentrations of polidocanol. *J Am Acad Dermatol* 1989 ; 20 : 643-9.

14. Davis L., Duffy D. Determination of incidence and risk factors for postsclerotherapy telangiectactic matting of the lower extremity : a retrospective analysis. *J Dermatol Surg Oncol* 1990 ; 16 : 327-30.

15. Breu F.X., Guggenbichler S., Wollmann J.C. 2nd European Consensus Meeting on Foam Sclerotherapy 2006. Tegernsee, Germany. *Vasa* 2008 ; 37- S/71 : 1-30.