Aucun article ou résumé dans cette revue ne peut être reproduit sous forme d'imprimé, photocopie, microfilm ou par tout autre procédé sans l'autorisation expresse des auteurs et de l'éditeur. Editions Phlébologiques Françaises
No article or abstract in this journal may be reproduced in the form of print, photocopy, microfilm or any other means without the express permission of authors and the editor. Editions Phlébologiques Françaises

La SCLÉROTHÉRAPIE à la MOUSSE dans la CHIRURGIE des VARICES. RÉSULTATS PRÉCOCES : 130 CAS

FOAM SCLEROTHERAPY in RECURRENCES after SURGERY. SHORT TERM RESULTS : 130 CASES

D. CRETON [1], J.F. UHL [2]

RÉSUMÉ

Les 130 récidives sclérosées à la mousse intéressaient :
– les réseaux veineux lympho-ganglionnaires inguinaux inaccessibles chirurgicalement dont l'injection a été faite par ponction à l'aiguille directement ou par l'incision de reprise de crossectomie ou par injection à l'extrémité supérieure du tronc résiduel par un long cathéter ;
– les troncs saphènes résiduels incontinents (n = 100). Seize réinterventions de déconnexion chirurgicale préalables ont été réalisées pour la grande saphène et 4 fois pour la petite saphène. La sclérose d'un tronc directement connecté à la veine fémorale a été réalisée 12 fois, d'un tronc totalement isolé 33 fois et d'un tronc connecté à une perforante 11 fois. La sclérose du tronc résiduel de la petite saphène a été faite 11 fois ;
– les recanalisations d'éveinage siégeant dans le compartiment saphénien de la petite saphène (n = 3) dont la sclérose a été faite par ponction directe sous échographie ;
– les perforantes de cuisse ou de la fosse poplitée dont l'injection a été faite soit directement par ponction ou par un long cathéter lorsqu'elles étaient connectées à un tronc saphène ;
– les veines périnéales dont les prolongements vers le pelvis ne sont accessibles que par la sclérose (3 fois) ;
– les veines pelviennes incontinentes sclérosées pendant les embolisations par coils.
Seules 128 sur 130 récidives traitées par sclérothérapie à la mousse ont été revues cliniquement ; 113 ont été revues échographiquement. Parmi elles 92 % des oblitérations étaient complètes. Les oblitérations incomplètes étaient de volumineuses recanalisations ou des veines communiquant dangereusement avec la voie profonde. Deux thromboses veineuses profondes asymptomatiques étaient dépistées précocement et traitées efficacement. Les deux complications thromboemboliques étaient survenues sur une sclérose de communication large avec la veine profonde et sur la petite saphène
L'efficacité de la sclérothérapie per-opératoire pourrait être supérieure : moins de déplacement de la mousse ; moins de risque de thromboses superficielles (phlébectomies). Par contre, il semble que l'association de la chirurgie et de la sclérothérapie augmente le risque thromboembolique : 1,7 %.

Mots-clefs : *varices, chirurgie, récidive, sclérothérapie per-opératoire, sclérothérapie à la mousse.*

SUMMARY

The 130 recurrences treated by foam sclerotherapy were :
Lymphoganglionic veins surgically unreachable, the injection of which had been performed with a needle through the incision made for reoperation in the groin or by means of a catheter introduced in the residual trunk.
The incompetent residual trunks (n = 100). Sixteen times a surgical previous disconnection had been carried out for the great saphenous vein and 4 times for the short saphenous vein. The sclerosis of a trunk directly connected with the femoral vein had been carried out 12 times, of an isolated trunk 33 times and of a trunk connected with a perforator 11 times. The sclerosis of a residual short saphenous trunk had been carried out 11 times.
The recanalization of a venous pathway after stripping of the short saphenous vein : 3 times.
The thigh or popliteal perforators were treated by a direct injection or by injection through a long catheter introduced in a residual trunk.
The perineal veins with their pelvic veins extensions : 3 times.
The pelvic vein insufficiency which was embolized with coils and foam.
Among 130 cases only 128 have had clinical datas at follow up ; 113 have had an echo-Doppler scanning at 3 days and 45 days, 92 % of the cases presented with a complete obliteration. The incomplete obliterations were large recanalizations or tributaries dangerously connected with the deep vein. Two asymptomatic deep venous thrombosis were screened few days after the operation and effectively treated. The two deep venous thrombosis occurred during a sclerosis of a vein that presented a large connection with the deep vein and during the sclerosis of the short saphenous vein.
The efficacy of the sclerotherapy performed during an operation may be better ; lesser displacement of the foam ; lesser risks of superficial venous thrombosis (phlebectomies). On the other hand combined surgery and sclerotherapy increase the thromboembolic risk 1,7 %.

Keywords : varicose veins, surgery, recurrences, peroperative sclerotherapy, foam sclerotherapy.

1. Espace chirurgical Ambroise Paré, rue Ambroise Paré 54100 NANCY.
2. Centre de chirurgie vasculaire 113, avenue Charles de Gaulle 92200 NEUILLY-SUR-SEINE.

© Éditions Phlébologiques Françaises, vol. 58, n° 4/2005, p. 343-348

Aucun article ou résumé dans cette revue ne peut être reproduit sous forme d'imprimé, photocopie, microfilm ou par tout autre procédé sans l'autorisation expresse des auteurs et de l'éditeur. Editions Phlébologiques Françaises
No article or abstract in this journal may be reproduced in the form of print, photocopy, microfilm or any other means without the express permission of authors and the editor. Editions Phlébologiques Françaises

Introduction

Bien que des études contrôlées à niveau de preuves élevées soient difficiles à réaliser pour la sclérose utilisant la mousse, sa supériorité en terme d'efficacité et de sécurité par rapport à la forme liquide est aujourd'hui évidente et consensuelle [1, 2]. Compte tenu de l'orientation régulière de la chirurgie vers des techniques moins traumatiques et compte tenu du fait que la chirurgie de la récidive malheureusement est souvent traumatique (quand elle ne l'est pas, elle est fréquemment incomplète), il était logique que progressivement la sclérose à la mousse trouve sa place dans le traitement de la récidive.

Matériel et méthode

Les patients

Entre juin 2003 et avril 2005, 130 patients ont été traités par sclérothérapie pour récidive variqueuse après chirurgie. L'examen anatomique décisionnel a été réalisé par écho-Doppler. La sclérose a été réalisée en ambulatoire ou parfois associée à une intervention consistant essentiellement en des phlébectomies ; intervention faite en ambulatoire sous anesthésie locale tumescente ou par un bloc fémoral. Parmi eux, 128 ont été contrôlés à 3 jours et à 30 ou 45 jours, 113 ont eu un contrôle écho-Doppler à 3 jours et à 30 ou 45 jours. Ce contrôle avait pour but de vérifier l'absence de thrombose veineuse profonde et d'apprécier l'efficacité de la sclérose. Les critères d'efficacité étaient plus sévères que ceux habituellement admis [1] c'est-à-dire présence d'une veine incompressible, sans flux en codage couleur lors des manœuvres de Valsalva et de compression décompression du mollet.

La procédure

La mousse sclérosante

Elle a été réalisée avec du polidocanol (Aétoxisclérol®) en utilisant la méthode de Tessari [3]. Plusieurs dosages ont été utilisés en fonction du volume de la veine à traiter, du diamètre et de la profondeur de la veine. Le polidocanol à 1,25 % ou 2 % mélangé avec 4 fois son volume d'air filtré stérile a permis d'injecter des volumes de mousse allant de 2 à 6 ml. Le pourcentage de 1,25 % a été obtenu en mélangeant un volume égal de polidocanol à 0,5 % et à 2 %. L'air stérile a été prélevé en aspirant au travers d'un paquet de champs stériles. La fabrication de la mousse était faite juste avant son injection.

L'introduction de la mousse dans les récidives

L'injection a parfois été faite sous contrôle de la vue, c'est le cas de la sclérose des veines lympho-ganglionnaires par l'incision inguinale de reprise de crossectomie. Une aiguille longue 22 Gauge sur une seringue ou afin de ne pas bouger munie d'un prolongateur de 25 cm *(Photo 1)* (Polytube, B Braun, D-34209 Melsungen) a permis de faire des injections profondes au fond de l'incision.

Lorsqu'une veine ou varice était extériorisable par une incision de phlébectomie, l'introduction de mousse a été faite facilement par un petit cathelon 20 G (Optiva® 2 Medex Medical Ltd, Rossendale, UK-BB4 4PW, Haslingden).

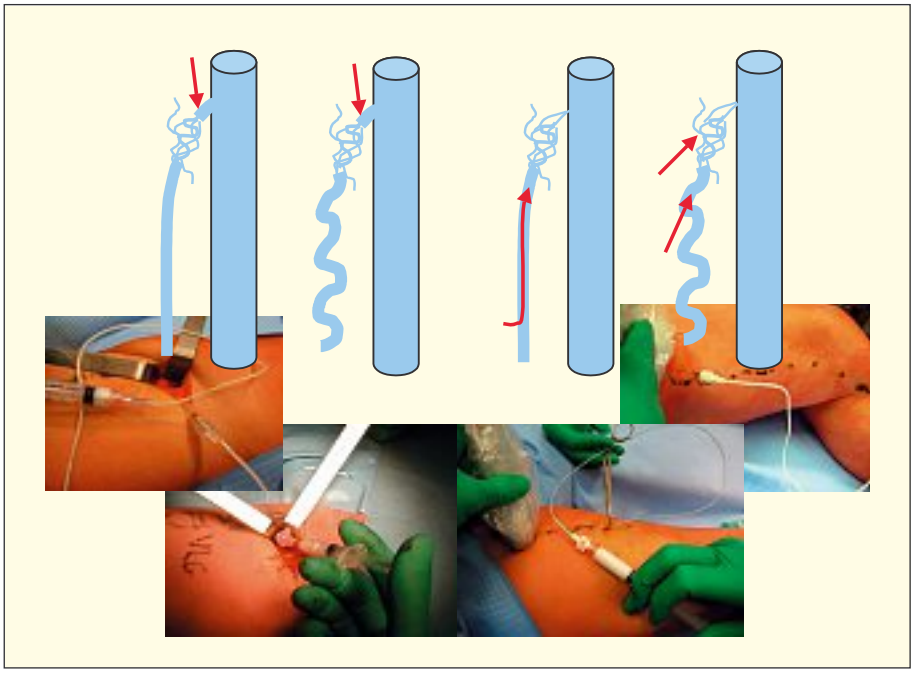

Photo 1. – La sclérose des veines lympho-ganglionnaires peut se faire de haut en bas sous contrôle de la vue par ponction directe au travers d'une incision chirurgicale ou par l'intermédiaire d'un cathéter introduit de bas en haut ou par ponction écho-guidée

Aucun article ou résumé dans cette revue ne peut être reproduit sous forme d'imprimé, photocopie, microfilm ou par tout autre procédé sans l'autorisation expresse des auteurs et de l'éditeur. Editions Phlébologiques Françaises
No article or abstract in this journal may be reproduced in the form of print, photocopy, microfilm or any other means without the express permission of authors and the editor. Editions Phlébologiques Françaises

La sclérose d'un tronc saphène résiduel a été faite avec facilité en introduisant un cathéter long de type angiocath 4F (Super Torque, Johnson & Johnson Company, Cordis Europa NV, Oosteinde 8, NL-9301 LJ Roden) par la portion de tronc extériorisée par une phlébectomie ou par ponction directe sous échographie. Un cathéter d'anesthésie péridurale de 1 mm de diamètre extérieur a été aussi utilisé lorsque le tronc présentait des rétrécissements (Vygon, 95440, F-Ecouen). Le positionnement correct de l'extrémité du cathéter a été contrôlé par écho-Doppler. Le cathéter était en général visible avec une sonde 13 MHz et l'injection de sérum permettait de très bien voir le gonflement de la veine autour du cathéter afin de positionner parfaitement l'extrémité de ce dernier. La lumière du cathéter a été remplie avec du sérum avant de l'introduire, d'une part pour voir le reflux plus vite et d'autre part pour ne pas injecter d'air avant la mousse ; le même volume de sérum a été injecté après pour vider le cathéter de toute la mousse. L'injection de mousse a été faite en général parallèlement au retrait du cathéter.

Quand le tronc résiduel n'était pas accessible, la sclérose a été faite par ponction percutanée sous échographie à l'aide d'une aiguille 22 G ou d'un Butterfly (Microflex, Vygon BP7, 95440 F-Ecquen) muni d'un prolongateur permettant de faire les manœuvres d'aspiration et de rinçage au sérum sans bouger l'aiguille.

Bien que le risque de nécrose après extravasation de mousse soit exceptionnel, nous avons toujours préférer ligaturer la veine ou le tronc dans lequel la mousse avait été injectée. La mise en position déclive et la compression quand elle ne gênait pas le contrôle échographique ont été systématiques. Le volume de mousse à injecter (devant en principe correspondre au volume de sang déplacé) a été calculé approximativement en multipliant le diamètre de la veine par 3 et par la longueur ; ce volume approximatif était ensuite divisé par 4 ou 5 pour tenir compte du spasme de la veine remplie en position déclive.

Les manœuvres de compression avaient pour but d'éviter le passage de mousse dans la veine fémorale (compression de la jonction saphéno-fémorale pendant l'injection dans le tronc saphène). La surélévation du membre a été systématique pour mieux faire « monter » la mousse vers la distalité du membre.

La compression après sclérose a été réalisée par des bas classe II durant quelques semaines ou par la superposition de 2 bas de classe II (20 mmHg) durant 2 jours puis d'un bas durant quelques semaines.

Les indications de la sclérothérapie dans le traitement de la récidive

Cent récidives sur le territoire de la grande veine saphène, 29 sur le territoire de la petite saphène et une récidive périnéale ont été sclérosées.

1. Les veines lympho-ganglionnaires, encore appelées réseaux veineux dystrophiques de la lame ganglionnaire [4], représentaient 28 % des scléroses pour récidives de la grande veine saphène. L'injection de ces réseaux a été faite de haut en bas par ponction directe à l'aiguille par l'incision de reprise de crossectomie *(Photo 1)* ou par le bas à distance par ponction transcutanée sous échographie ou en injectant à l'extrémité supérieure du tronc résiduel par un long cathéter.

2. Les recanalisations d'éveinage sous la forme de réseaux contournés et dystrophiques siégeant dans le compartiment saphénien de la petite veine saphène inaccessibles chirurgicalement représentaient 3 cas sur 29 scléroses pour récidives de la petite saphène *(Photo 2)*. La sclérose de ces trajets a été réalisée par ponction directe sous échographie.

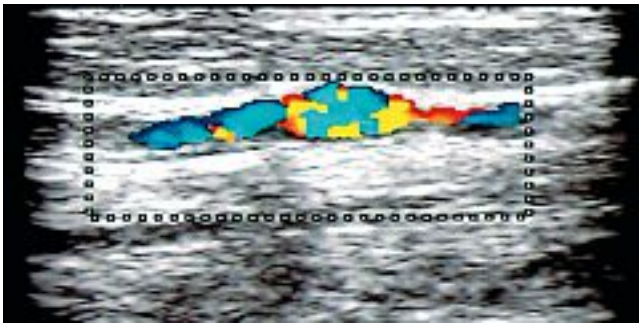

Photo 2. – Recanalisation après stripping entre deux portions tronculaires résiduelles sur le trajet de la petite veine saphène

3. Onze perforantes de cuisses longues et de petit diamètre et 15 perforantes de la fosse poplitée ont été traitées par injection de mousse sclérosante. L'injection de la perforante a été faite soit directement par ponction ou par un long cathéter si elle était connectée à un tronc saphène.

4. Les veines périnéales (un cas) ont été sclérosées par ponction directe (aiguille ou Butterfly) *(Photo 3)*. Deux fois, une embolisation d'une veine pelvienne (veine ovarienne gauche ou hypogastrique responsable de la récidive) a été réalisée avant la sclérose.

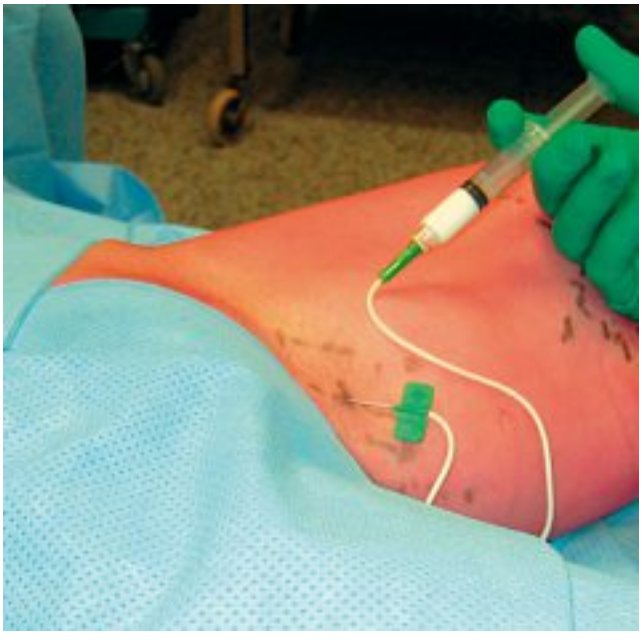

Photo 3. – Sclérothérapie de veines périnéales à l'aide d'un « Butterfly »

Aucun article ou résumé dans cette revue ne peut être reproduit sous forme d'imprimé, photocopie, microfilm ou par tout autre procédé sans l'autorisation expresse des auteurs et de l'éditeur. Editions Phlébologiques Françaises
No article or abstract in this journal may be reproduced in the form of print, photocopy, microfilm or any other means without the express permission of authors and the editor. Editions Phlébologiques Françaises

5. Les troncs saphènes résiduels représentaient la majeure partie des indications. Les répartitions des scléroses de troncs résiduels sont rapportées dans le *Tableau I* pour la grande veine saphène et dans le *Tableau II* pour la petite veine saphène. Vingt-huit troncs résiduels directement connectés à la veine fémorale par l'intermédiaire d'une jonction saphéno-fémorale en partie intacte ont été sclérosés via un cathéter introduit de bas en haut. Seules 16 réinterventions inguinales préalables à la sclérose ont été réalisées afin de sectionner (n = 8) ou de lier au fil non résorbable (n = 8) la néojonction fémoro-variqueuse. Vingt-huit troncs résiduels connectés à l'ancien moignon de crossectomie par l'intermédiaire de veines néoformées ou lympho-ganglionnaires ou indépendantes sans connexion apparente avec le système profond ont été sclérosés via un cathéter introduit de bas en haut. L'introduction d'un cathéter de bas en haut bloqué à l'extrémité supérieure du tronc résiduel a permis d'injecter la mousse de sclérosant jusque dans les veines incontinentes lympho-ganglionnaires ou dans les petites varices qui mettent en communication le système veineux profond fémoral et le tronc résiduel. Trente-trois troncs résiduels isolés sans connexion apparente avec la voie profonde ont été sclérosés par ponction. Dans quatre cas, une réintervention poplitée avait été réalisée avant la sclérose d'un tronc résiduel de la petite veine saphène

Résultats

Au total 2 perforantes de cuisse et 4 perforantes poplitées qui avaient été sclérosées indirectement par une injection dans un tronc saphène résiduel n'étaient pas fermées complètement. Les 3 recanalisations de trajets d'éveinage de la petite veine saphène n'étaient pas non plus fermées complètement *(Photo 4)*. Au total 92 % des oblitérations étaient complètes.

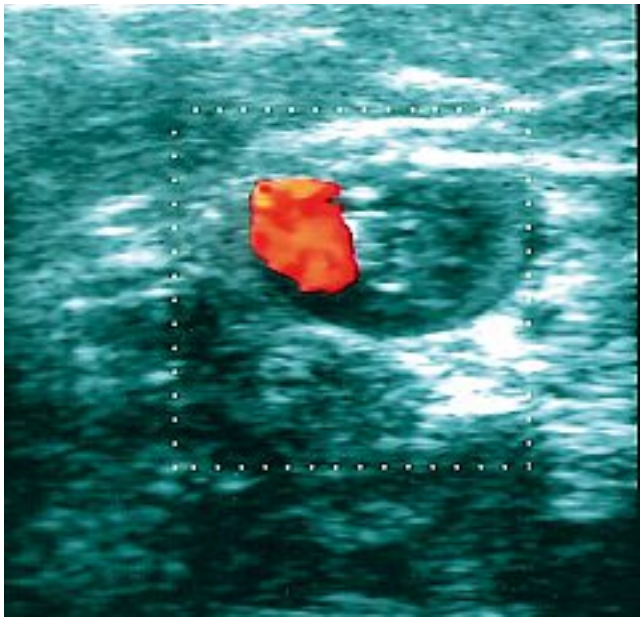

Photo 4. – Oblitération incomplète d'une recanalisation du trajet d'éveinage du tronc de la petite veine saphène sclérosée 30 jours auparavant

Deux thromboses ont été découvertes lors du premier contrôle précoce : une thrombose partielle de la veine fémorale superficielle en regard de l'abouchement inguinal d'un tronc saphène sclérosé et une thrombose d'une veine jumelle après sclérose d'un tronc résiduel de la petite veine saphène. Cela représentait un pourcentage de 1,7 % si on considère que seulement 113 patients sur 128 revus cliniquement avaient été explorés échographiquement.

Discussion

L'étude des résultats écho-Doppler après sclérothérapie est difficile car, à la différence de la chirurgie qui présente des résultats binaires, dans le cas de la sclérothérapie le tronc sclérosé peut être fermé entièrement ou présenter un certain pourcentage de zones fermées par rapport à celles qui ne le sont pas. Certaines veines peuvent être fermées par rapport à l'ensemble de celles qui ont été sclérosées ; on peut parler aussi de pourcentage de réduction de calibre ou de disparition du reflux avec persistance du flux et, enfin, on peut obtenir ces différents résultats après une, deux injections ou parfois trois injections.

Quoi qu'il en soit, dans notre étude les résultats cliniques précoces étaient satisfaisants avec, à chaque fois, la disparition des varices et une amélioration de la qualité de vie souvent très spectaculaire mais induite aussi en partie par le port temporaire de la compression élastique.

Nos cas d'oblitération incomplète correspondent tous probablement à des insuffisances de remplissage lors de l'injection de mousse. En effet, les trois recanalisations tronculaires sur le trajet d'éveinage du tronc de la petite veine saphène concernaient des veines en général dilatées, de 6 ou 7 mm, pelotonnées les unes sur les autres, très contournées et serpigineuses et qui représentaient un notable volume de sang quasiment impossible à remplacer par de la mousse sans injecter des volumes très importants.

De la même façon, les perforantes poplitées ou perforantes de cuisse, souvent volumineuses et connectées directement à la voie profonde, que ce soit la veine fémorale ou la veine poplitée, n'ont certainement pas été remplies complètement pour des raisons simples de prudence. Néanmoins, les résultats cliniques étaient très satisfaisants et une reprise ultérieure par une autre injection facilement réalisable.

Ces causes d'échec représentent en fait les inconvénients de la sclérothérapie dans les récidives. En effet, dans les récidives, on est souvent en présence d'un diamètre très large où il existe de nombreuses communications veineuses (ces dernières sont d'ailleurs en partie la cause de la récidive post-chirurgicale). De ce fait, l'exsanguination est difficile même avec une compression. Par ailleurs, ces veines variqueuses sont souvent profondes car connectées avec des perforantes qui, par définition, rejoignent le système veineux profond.

La sclérothérapie de la récidive présente fréquem-

Aucun article ou résumé dans cette revue ne peut être reproduit sous forme d'imprimé, photocopie, microfilm ou par tout autre procédé sans l'autorisation expresse des auteurs et de l'éditeur. Editions Phlébologiques Françaises
No article or abstract in this journal may be reproduced in the form of print, photocopy, microfilm or any other means without the express permission of authors and the editor. Editions Phlébologiques Françaises

ment pourtant certains avantages en terme d'efficacité : les flux sont en principe lents, la paroi veineuse est souvent dysplasique, en théorie beaucoup plus sensible au produit sclérosant.

La réalisation de cette sclérose en per-opératoire facilite encore l'efficacité. Dans ce cas, les troncs sclérosés sont déconnectés préalablement chirurgicalement ; il n'existe donc pas de flux spontané, moins de déplacement de mousse et moins de dilution de mousse. Le risque de recanalisation précoce, lors de la marche, est pour la même raison limité. La réalisation de phlébectomies simultanées supprime de façon évidente le risque de thrombose veineuse superficielle dans les zones sclérosées.

Le pourcentage d'oblitérations complètes après une injection (92 %) correspond au pourcentage retrouvé dans la littérature pour les scléroses de première intention [5-7] ou de sclérothérapie dans le cadre de la récidive [8].

Le pourcentage de thromboses veineuses profondes relativement élevé dans cette étude (1,7 %) est probablement dû au fait que les patients, pour beaucoup, ne se sont pas levés immédiatement après la sclérose ou après seulement 5 minutes de repos [6] et qu'aucun mouvement de « chasse veineuse » n'a été réalisé [8]. En fait, ce pourcentage est certainement un peu inférieur à 1,7 % car les 15 patients revus cliniquement sans contrôle écho-Doppler au 45e jour avec un bon résultat clinique et sans aucune symptomatologie n'avaient probablement fait aucune complication thrombo-embolique dans les suites précoces.

Au niveau de la grande veine saphène, la seule thrombose était survenue lors de l'injection d'un tronc connecté à plein canal avec la veine fémorale. La réalisation préalable d'une interruption chirurgicale fémoro-variqueuse est une sécurité. L'habitude de comprimer la région inguinale dans l'idée d'éviter le passage de mousse dans la veine fémorale est certainement une mauvaise pratique car elle peut ralentir la circulation profonde et faciliter la stagnation de la mousse au niveau de la jonction saphéno-fémorale. Pareillement, faire effectuer des mouvements actifs de flexion du mollet par le patient après l'injection facilite plutôt l'aspiration de mousse dans les veines jumelles que son évacuation. Plutôt que d'injecter la mousse, il semble préférable de la déposer prudemment à l'emplacement voulu, de ne pas bouger, de comprimer quelques minutes en gardant le membre surélevé et, pour les gros diamètres, d'augmenter la concentration plutôt que le volume [9]. Il est habituellement conseillé de ne pas injecter plus de 2 ml [6] en territoire petite veine saphène et 6 à 8 ml en territoire grande veine saphène [9]

Le risque thrombo-embolique semble majoré quand la sclérose est réalisée en per-opératoire [10, 11]. Les risques de thrombophlébite de la sclérose seule, d'une intervention de varice sans HBPM et de l'association chirurgie/sclérose sont rapportés dans le *tableau III* [12-14]. L'utilisation d'HBPM à dose préventive devrait réduire ce risque. L'utilisation d'HBPM pendant la sclérose à la mousse n'est pas consensuelle [2] : il est en effet possible que les HBPM perturbent l'efficacité de la sclérose [15].

Sclérose mousse seule	Guex [13]	N = 12 273	0,01 %
	Barret [14]	N = 3 000	0,2 %
Chirurgie seule sans HBPM	Lemasle [12]	N = 4 000	0,43 %
Chirurgie + sclérose mousse	Creton	N = 130	1,7 %

Tableau III. – Accidents thrombo-emboliques relevés dans la littérature après sclérose seule à la mousse, après chirurgie des varices réalisée sous anesthésie locorégionale par un bloc fémoral, sans prévention par des HBPM et après sclérothérapie per-opératoire réalisée pendant la chirurgie des varices réalisée sous anesthésie locorégionale par un bloc fémoral

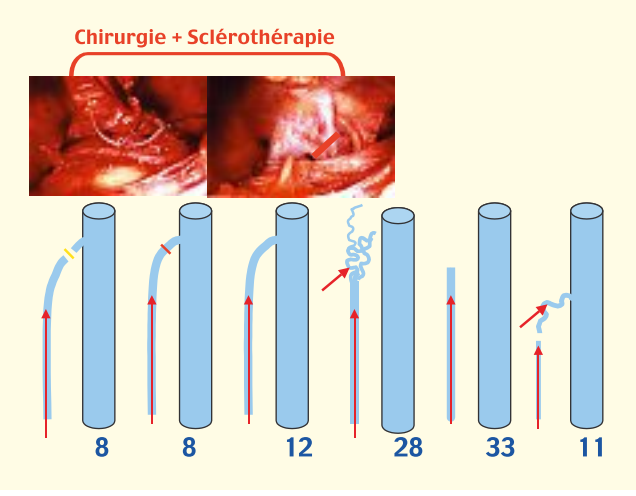

Tableau I. – Sclérothérapie dans les récidives de grandes veines saphènes (100 troncs résiduels). 16 % avaient eu une déconnecxon chirurgicale préalable à l'injection de mousse par une ligature section ou par une simple ligature de la néojonction saphéno-fémorale. L'injection a été faite dans un tronc connecté directement à la veine fémorale, dans un tronc connecté à des veines lympho-ganglionnaires, dans un tronc connecté à une perforante ou dans un tronc isolé

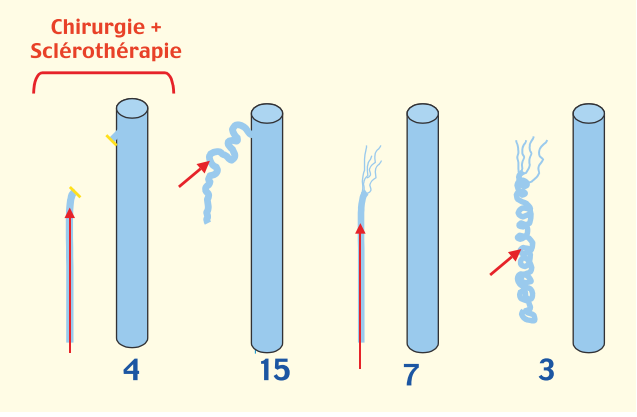

Tableau II. – Sclérothérapie dans les récidives de petites saphènes (n = 29). 4 patients avaient eu une déconnexion chirurgicale de la récidive poplitée avant l'injection de mousse. 15 présentaient une perforante de la fosse poplitée, 7 un tronc résiduel et 3 une recanalisation sur le trajet du stripping

Aucun article ou résumé dans cette revue ne peut être reproduit sous forme d'imprimé, photocopie, microfilm ou par tout autre procédé sans l'autorisation expresse des auteurs et de l'éditeur. Editions Phlébologiques Françaises
No article or abstract in this journal may be reproduced in the form of print, photocopy, microfilm or any other means without the express permission of authors and the editor. Editions Phlébologiques Françaises

CONCLUSION

Une étude concernant le traitement chirurgical de la récidive [16] montrait déjà que 30 % des indications chirurgicales étaient remplacées par la sclérose. L'efficacité de la mousse et sa souplesse d'utilisation devrait encore élargir son utilisation dans le traitement de la récidive. En effet, la mousse peut « aller là ou la chirurgie ne peut pas aller » : veines lympho-ganglionnaires, perforantes longues de cuisse, recanalisations de trajet d'éveinage. Elle peut remplacer une intervention traumatique : tronc résiduel de cuisse, perforante de la fosse poplitée, réintervention sur la région inguinale. L'anatomie particulière des récidives (flux lent, veines dysplasiques) favorise certainement l'efficacité de la sclérose mais le diamètre de certains segments veineux, leur profondeur, leur connexion avec le système veineux profond la rend parfois plus difficile et plus dangereuse. Les thromboses veineuses profondes représentaient 1,7 % dans cette étude.

L'association chirurgie/sclérothérapie semble améliorer l'efficacité de la sclérose (segment veineux isolé, phlébectomies associées) mais elle augmente certainement le risque de thrombose veineuse profonde. Dans l'association chirurgie/sclérothérapie, il paraît essentiel d'utiliser une prévention systématique par la prescription d'HBPM.

L'évaluation anatomique préopératoire est fondamentale dans la prise de décision. Cette exploration écho-anatomique est essentielle pour définir la stratégie et le point d'injection idéal du produit sclérosant.

RÉFÉRENCES

1 Breu F.X., Guggenbichler S. European consensus meeting of foam sclerotherapy, April, 4-6, 2003, Tegernsee, Germany. *Dermatol Surg* 2004 ; 30 : 709-17.

2 Rabe E., Pannier-Fischer F., Gerlach H., Breu F.X., Guggenbichle S., Zabel M. German Society of Phlebology. Guidelines for sclerotherapy of varicose veins. *Dermatol Surg* 2004 ; 30 : 687-93.

3 Tessari L., Cavezzi A., Frullini A. Preliminary experience with a new sclerosing foam in the treatment of varicose veins. *Dermatol Surg* 2001 ; 7 : 58-60.

4 Lemasle P., Uhl J.F., Lefebvre-Vilardebo M., Gillot C. Les réseaux veineux dystrophiques de la lame ganglionnaire du Scarpa. *Phlébologie* 1999 ; 52 : 263-70.

5 Barrett J.M., Allen B., Ockelford A., Goldmann M.P. Microfoam ultrasound-guided sclerotherapy of varicose veins in 100 legs. *Dermatol Surg* 2004 ; 30 : 6-12.

6 Frullini A., Cavezzi A. Sclerosing foam in the treatment of varicose veins and telangiectases : history and analysis of safety and complications. *Dermatol Surg* 2002 ; 28 : 11-5.

7 Sadoun S., Benigni J.P., Sica M. Étude prospective de l'efficacité de la mousse de sclérosant dans le traitement des varices tronculaires des membres inférieurs. *Phlébologie* 2002 ; 55 : 259-62.

8 Frullini A. Sclerosing foam in the treatment of recurrent varicose veins. In : Henriet J.P. (Ed) *Foam sclerotherapy : State of the art*. Éditions Phlébologiques Françaises, Paris 2002, 73-8.

9 Hamel-Desnos C., Desnos P., Wollmann J.C., Ouvry P., Mako S., Allaert F.A. Evaluation of the efficacy of polidocanol in the form of foam compared with liquid foam in sclerotherapy of the greater saphenous vein : initial results. *Dermatol Surg* 2003 ; 29 : 1170-5.

10 Iwamoto S.I., Ikeda M., Kawasaki T., Monden M. Traitement des varices des membres inférieurs : une étude de la sclérothérapie per et postopératoire. *Ann Chir Vasc* 2003 ; 17 : 290-5.

11 Ikeda M., Kambayashi J., Iwamoto S., Shinoki N., Nakamura T., Okahara K., Fujitani K., Shibuya T., Kawasaki T., Monden M. Hemostasis activation during sclerotherapy of lower extremity varices. *Thromb Res* 1996 ; 82 : 87-95.

12 Lemasle P., Lefebvre-Vilardebo M., Uhl J.F. Faut-il vraiment prescrire des anticoagulants après chirurgie d'exérèse des varices ? *Phlébologie* 2004 ; 57 : 187-94 .

13 Guex J.J., Allaert F.A., Gillet J.L., Chleir F. Incidence des complications de la sclérothérapie : analyse d'un registre prospectif multicentrique réalisé chez 22 phlébologues pendant 12 semaines (12 173 séances). *Phlébologie* 2005 ; 58 : 189-95.

14 Barrett J.M., Allen B., Ockelford A., Golmann M.P. Microfoam ultrasound-guided sclerotherapy treatment for varicose veins in a subgroup with diameters at the junction of 10 mm or greater compared with a subgroup of less than 10 mm. *Dermatol Surg* 2004 ; 30 : 1386-90.

15 Cavezzi A., Frulini A., Ricci S., Tessari L. Treatment of varicose veins by foam sclerotherapy : two clinical series. *Phlebology* 2002 ; 17 : 13-8.

16 Creton D. La gestion de la récidive après chirurgie des varices des membres inférieurs : chirurgie ou sclérothérapie ? *Phlébologie* 2004 ; 57 : 317-26.