Aucun article ou résumé dans cette revue ne peut être reproduit sous forme d'imprimé, photocopie, microfilm ou par tout autre procédé sans l'autorisation expresse des auteurs et de l'éditeur. Editions Phlébologiques Françaises
No article or abstract in this journal may be reproduced in the form of print, photocopy, microfilm or any other means without the express permission of authors and the editor. Editions Phlébologiques Françaises

Phlébologie ANNALES VASCULAIRES 2021, 74, 4, p. 60-69

Article original
Original paper

SOCIÉTÉ FRANÇAISE DE Phlébologie

Le cavernoscanner : technique et modélisation dans les dysfonctions érectiles par fuite caverno veineuses.

Cavernoscanner: Technique and modelisation for erectile dysfunction caused by caverno-venous leak.

Sussman H.[1], Hauet P.[1, 2], Ordureau S.[3], Virag R.[1]

Résumé

Résultat des progrès techniques de l'exploration des DE par fuites caverno-veineuses, initiés par la radiographie conventionnelle sous érection artificielle, authentifiées par l'échodoppler sous stimulation pharmacologique, le cavernoscanner se révèle l'outil indispensable pour les localiser avec précision.

L'étude de 337 examens consécutifs réalisés en 5 ans (2015-2020) avec la plateforme Vizua° a permis de conforter la classification initiale proposée par Virag et Paul distinguant absence de fuite (A), fuite profonde (B), fuite superficielle (C), et addition de fuite profonde et superficielle (D) ; et d'identifier deux localisations supplémentaires : opacification du corps spongieux et fuites par le fond des corps caverneux. Au total 11,57 % n'ont pas de fuite induisant donc 88.3 % d'efficacité pour l'échodoppler d'orientation ; 20,17 % ont une fuite profonde, dont 10,9 % sont isolées ; 15.3 % ont une fuite superficielle, dont 5.4 % isolée ; enfin 46 % de fuites mixtes dont 20.47 % dépourvues de communication avec le corps spongieux et de fuite par le fond des corps caverneux. Le scanner est réalisé sous stimulation pharmacologique et perfusion de produit de contraste avec 3 passages d'acquisition : remplissage, phase d'état et vidange.

L'étude des images natives et reconstruites permet les localisations systématisées, l'évaluation de la sévérité de la fuite sr la rigidité obtenue et la rapidité d'évacuation avec ou non opacification vésicale.

Abstract

Evaluation of erectile dysfunction caused by caverno venous leaks has started with conventional radiography under artificial erection. With the rising accuracy of penile ultrasonography under pharmacological stimulation, 3Dtomodensitometry called cavernoscanner is the essential tool to localize precisely the leaks.

Study of 337 exams realize when a leak is suspected by structured ultrasonography between 2015 and 2020 has settled the accuracy of the Virag and Paul classification which establish for groups of leaks: 1-no leak; B- Deep veins leak, C- superficial veins leak, D- both deep and superficial. In addition, 2 other area of leaks have been identified: caverno-spongious communications and/or leak from the bottom of the cavernous bodies. To sum up: 11,57% have no leak. We can state that ultrasonography is accurate in almost 90% of the cases. 20.17% have a deep veins leak, half of them is free of other leaks; 15% are superficial with 5.4% isolated and 46% suffer of a complex mixed leak with half of them free of caverno spongious or bottom of corpora leak.3dTDM is practice with a similar intracavernous stimulation than ultrasonography. Then on perfusion of diluted contrast medium 3 scan sequences are performed: filling, full erection, voiding.

3D images reconstruction through the Vizua° plateform and native one's study provide localization and of the leaks, rigidity achieved and rapidity of voiding through the visualization or not of the bladder. We recognize very few and light complication (ecchymosis or

1. *CETI Paris ceti.duras@wanadoo.fr.*
2. *Cabinet de Radiologie 18 av de l'Opéra 75001 Paris.*
3. *Vizua3D 1 avenue du Général Balfourier 75016 Paris.*

Aucun article ou résumé dans cette revue ne peut être reproduit sous forme d'imprimé, photocopie, microfilm ou par tout autre procédé sans l'autorisation expresse des auteurs et de l'éditeur. Editions Phlébologiques Françaises
No article or abstract in this journal may be reproduced in the form of print, photocopy, microfilm or any other means without the express permission of authors and the editor. Editions Phlébologiques Françaises

Les complications sont vénielles (ecchymoses) et les très rares persistances d'une érection rigide (n=3) bien contrôlées par l'injection d'étiléfrine.

Mots-clés : *cavernoscanner, dysfonction érectile, fuite caverno-veineuse, échodoppler sous stimulation pharmacologique, injection intracaverneuse.*

hematomas); and the seldom observed prolongation of rigidity (n=3) was well treated by the alpha-blocker étiléfrine.

Keywords: cavernoscanner, 3d tomodensitometry, erectile dysfunction, caverno-venous leak, penile ultrasonography, pharmacological stimulation of erection, intracavernous injection, erection hardness score.

Introduction

La dysfonction érectile (DE) par fuite caverno-veineuse (FCV) qu'elle soit isolée ou accompagnant d'autres causes du trouble de l'érection est fréquente. Elle met très souvent en échec les traitements médicaux par voie orale et même les traitements par auto-injection intracaverneuse (AI-IC) [1].

Affirmée par l'échodoppler après stimulation pharmacologique (ED-IIC) [2], la DE est aujourd'hui visualisée par le cavernoscanner également réalisé sous stimulation pharmacologique. Ces deux examens sont indissociables car pratiqués avec une méthodologie identique anticipant une érection totalement rigide chez un homme sans trouble de l'érection.

L'ED-IIC donnera des renseignements hémodynamiques, le cavernoscanner localisera avec précision l'origine des fuites et leur destination. Tous deux sont indispensables pour discuter une intervention vasculaire. Le travail vise à rappeler la technique de l'examen, les images typiques récoltées et à proposer une modélisation de l'examen, déjà esquissée dans le travail princeps sur le sujet. [3].

Patients et Méthodes

Le cavernoscanner consiste en une tomodensitométrie réalisée pour des patients suspects de FCV sur les éléments cliniques suivants : jeune âge des sujets ou DE ou longue durée du symptôme, instabilité positionnelle de l'érection, résistance aux traitements par voie orale (voir dans ce numéro *la place du traitement médical dans l'impuissance vasculaire)*, mais surtout détection dans le cadre de l'exploration pluridisciplinaire [4] lors de l'ED-IIC d'une FCV de score veineux > 1. (voir dans ce numéro, *L'exploration échodoppler sous stimulation pharmacologique des TEC d'origine vasculaire)* [2].

Réalisation pratique : sur un sujet à jeun depuis trois heures, injection intracaverneuse (IIC) préalable, en salle de préparation isolée, de la même dose de médication vasoactive que lors de l'ED-IIC ; après 15 minutes d'attente : mesure de l'EHS [5] **(Tableau 1)** et transport en salle de radio où l'on place une épicrânienne 21G dans le 1/3 distal du pénis, sur son bord latéral suivant un angle 30°, à un travers de doigt sous le sillon balano-préputial.

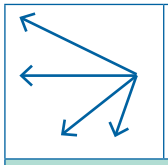

4: Rigidité complète
3: Rigidité mais peut plier
2: Tumescence
1: Allongement
0: Aucune modification

TABLEAU 1 : Le « Erectile Hardness Score ».

L'acquisition tomodensitométrique (*Siemens Somaton perspective 64-row détecteur)* est réalisée par scan spiralé, en injectant automatiquement de 20 à 80 ml d'un produit de contraste (*iopamidol),* dilué à 30 % dans du sérum physiologique.

Les images du pénis et de son drainage veineux éventuel sont recueillies et reconstruite lors de trois phases distinctes d'acquisition :

1. une phase de *remplissage* où sont injectés 10 ml de produit de contraste à un débit de 0,8 mL/sec ;
2. une phase d'état dite *caverneuse* ou de vidange durant laquelle 10 à 60 mL sont injectés ;
3. une phase dite de *vidange* 10 minutes après arrêt de la perfusion du produit de contraste et ouverture du cathéter.

Au terme de l'examen, ablation du cathéter et pansement compressif sous surveillance de la disparition de la rigidité.

- Si celle-ci devait persister une injection de 0,6 mL d'*étilefrine* (SERB) serait pratiquée.
- Le niveau d'irradiation est spécifié lors de chaque examen incluant le DLP en mGy/cm (en moyenne 600 à 700 Gy/cm et le CTDI volume (7 à 8 mGy en moyenne).

À chaque stade l'EHS est évalué de 0 à 4 et le score maximum retenu. MIP et reconstruction sont évalués par le radiologue (PH) puis transmise à une plateforme ou un logiciel expert (SO) va traiter les images en 3D (volume rendering) (*Vizua 3D)*. Elles sont disponibles en 48H sur tout support numérique, accessibles aux cliniciens (HS, RV et EA) pour évaluation dynamique et modélisation.

Modélisation : Chaque examen est vu par le radiologue (PH, puis revu sur la plateforme Vizua par deux d'entre nous (HS et RV).

Aucun article ou résumé dans cette revue ne peut être reproduit sous forme d'imprimé, photocopie, microfilm ou par tout autre procédé sans l'autorisation expresse des auteurs et de l'éditeur. Editions Phlébologiques Françaises
No article or abstract in this journal may be reproduced in the form of print, photocopy, microfilm or any other means without the express permission of authors and the editor. Editions Phlébologiques Françaises

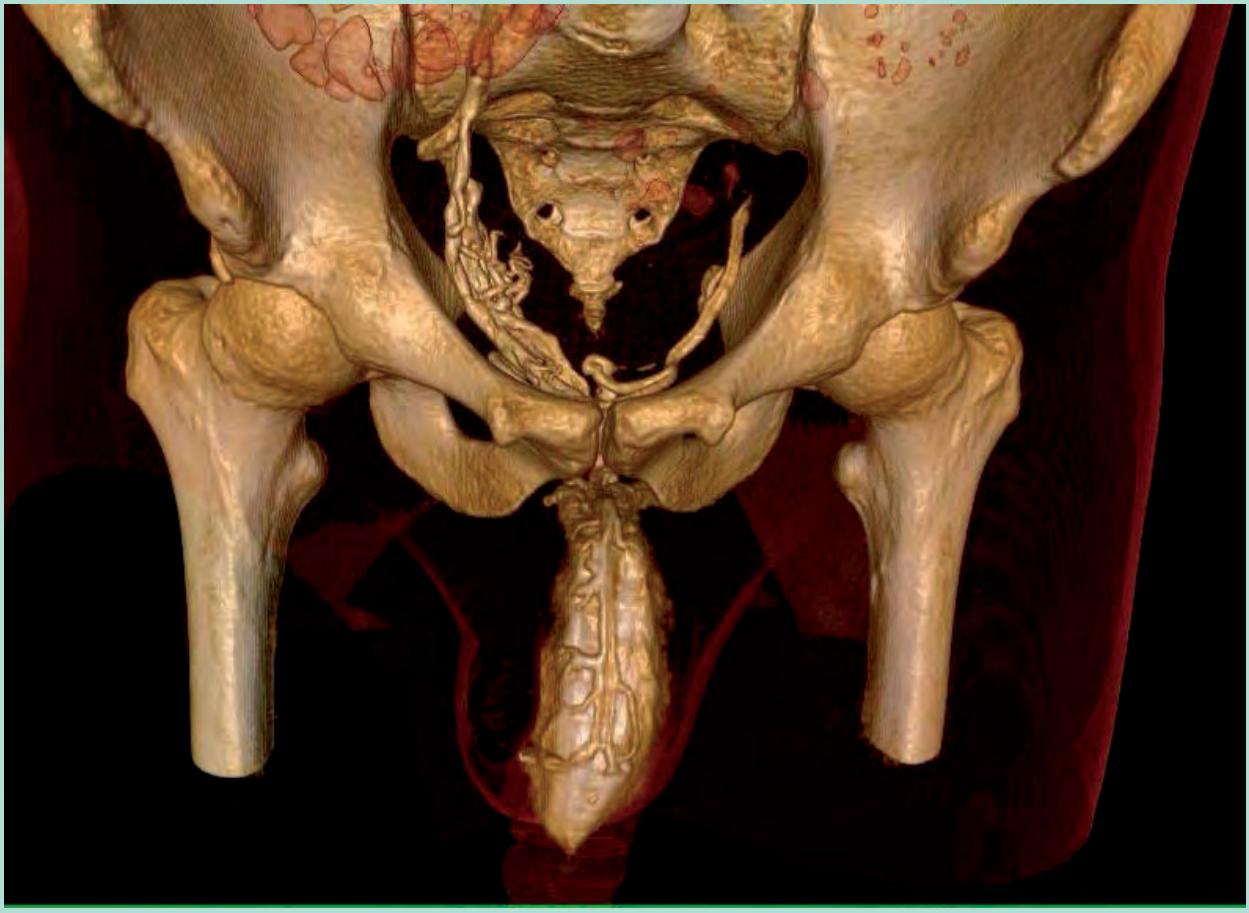

FIGURE 1 : Fuite veineuse par le réseau dorsal profond (Type B de Virag et Paul) La VDP draine dans le plexus de Santorini. Erection Hardness Score = 2.

Les trois passages scanner sont scrutés pour évaluer et localiser les fuites profonde **(Figure 1)**, superficielles **(Figures 2 A et B)**, par le fond des/du des corps caverneux **(Figure 3)**, les communications avec le corps spongieux (soit isolé dans le gland) soient avec la totalité du corps spongieux. **(Figures 4 A et B)**.

En outre on apprécie sur le temps *vidange* la présence ou non d'une opacification vésicale **(Figure 5b)**. Sa présence plus ou moins intense témoigne de l'importance de la fuite.

Au terme de cette évaluation les fuites sont classées suivant la classification de Virag et Paul [3] :

Pas de fuite ;

B-Fuite profonde isolée ;

C-Fuite superficielle isolée ;

D-Fuite mixte profonde et superficielle (Figure 6).

Quand une opacification du corps spongieux (E) et/ou une fuite du fond du corps caverneux (F) sont constatées on ajoute leur initiale E ou F à la lettre caractérisant les fuites principales. – Les résultats enregistrés seront confrontés aux données de l'ED-IIC et à l'état clinique de chaque patient.

Résultats

Les données de 337 scanner réalisés entre 1995 et 2020 suivant le protocole décrit ci-dessus, ont été analysées à l'aveugle par HS et RV sans tenir compte de l'histoire clinique puis confrontés aux résultats de l'ED-IIC et à la lecture du CR fait indépendamment par PH.

L'ensemble des données est consigné dans le **Tableau 2**.

- Seulement 163 patients (48,36 %) rentrent strictement dans la classification de Virag et Paul.

Aucun article ou résumé dans cette revue ne peut être reproduit sous forme d'imprimé, photocopie, microfilm ou par tout autre procédé sans l'autorisation expresse des auteurs et de l'éditeur. Editions Phlébologiques Françaises
No article or abstract in this journal may be reproduced in the form of print, photocopy, microfilm or any other means without the express permission of authors and the editor. Editions Phlébologiques Françaises

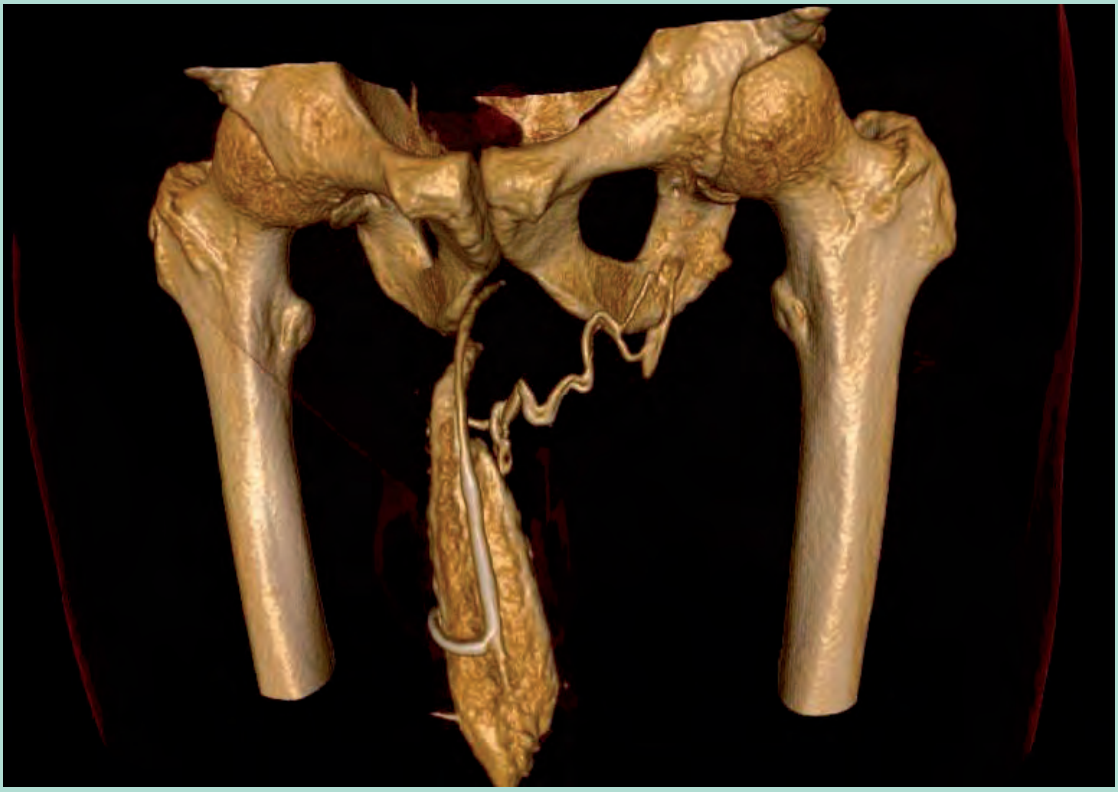

FIGURE 2.A : Fuite superficielle unilatérale (type B de Virag et Paul). La VDP normalement bloquée (flèche et figure 7) sous la symphyse pubienne se draine dans la veine grande saphène.

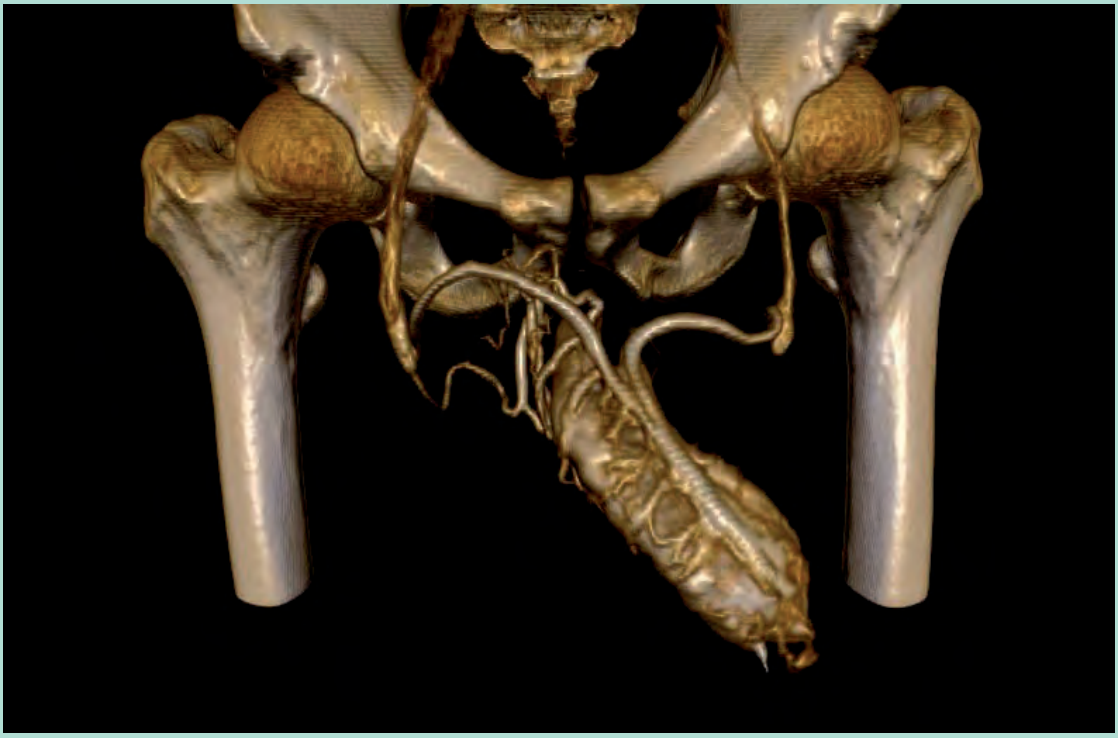

FIGURE 2B : Fuite superficielle bilatérale La VDP se divise en 2 branches se drainant dans les 2 réseaux fémoraux. Aucune fuite profonde.

Aucun article ou résumé dans cette revue ne peut être reproduit sous forme d'imprimé, photocopie, microfilm ou par tout autre procédé sans l'autorisation expresse des auteurs et de l'éditeur. Editions Phlébologiques Françaises
No article or abstract in this journal may be reproduced in the form of print, photocopy, microfilm or any other means without the express permission of authors and the editor. Editions Phlébologiques Françaises

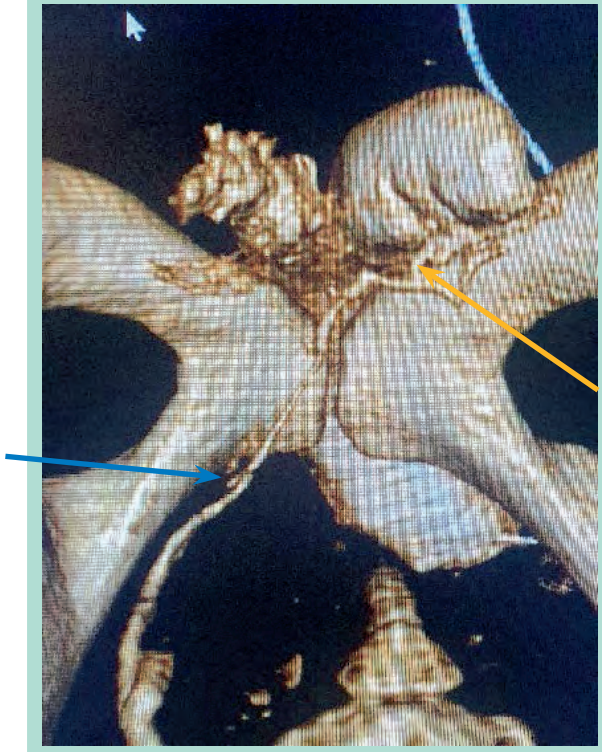

3.A : Fuite du fond du corps caverneux gauche (vue postérieure) flèche orange. Drainage vers la veine iliaque interne droite.

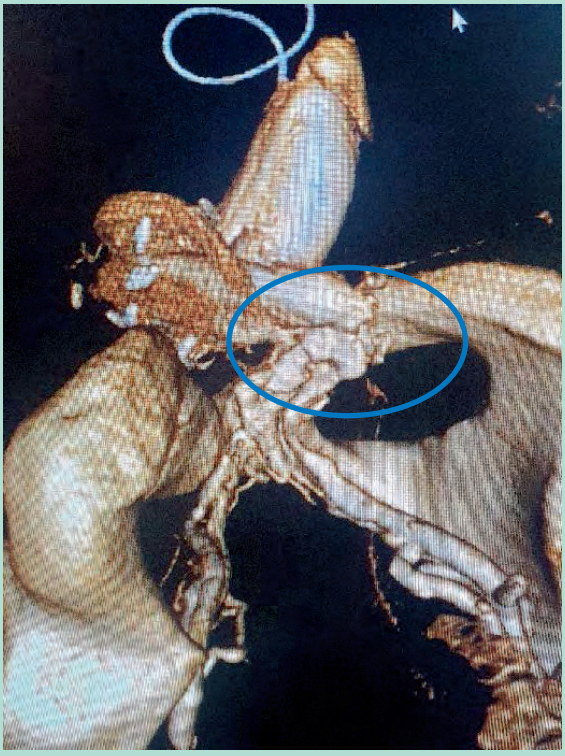

3.B : Fuite massive du fond du corps caverneux droit dans le plexus de Santorini. Contrôle post opératoire après résultat incomplet d'une première intervention.

FIGURE 3 : Fuites superficielles isolées. (voir dans ce numéro La fuite veineuse superficielle isolée est elle une maladie autonome ?).
2 aspects de fuite par le fond des corps caverneux. Le système Vizua permet de tourner le pénis virtuellement et de voir par l'intérieur du périnée (voir aussi la figure de Echographie Doppler sous stimulation pharmacologique)

Aucun article ou résumé dans cette revue ne peut être reproduit sous forme d'imprimé, photocopie, microfilm ou par tout autre procédé sans l'autorisation expresse des auteurs et de l'éditeur. Editions Phlébologiques Françaises
No article or abstract in this journal may be reproduced in the form of print, photocopy, microfilm or any other means without the express permission of authors and the editor. Editions Phlébologiques Françaises

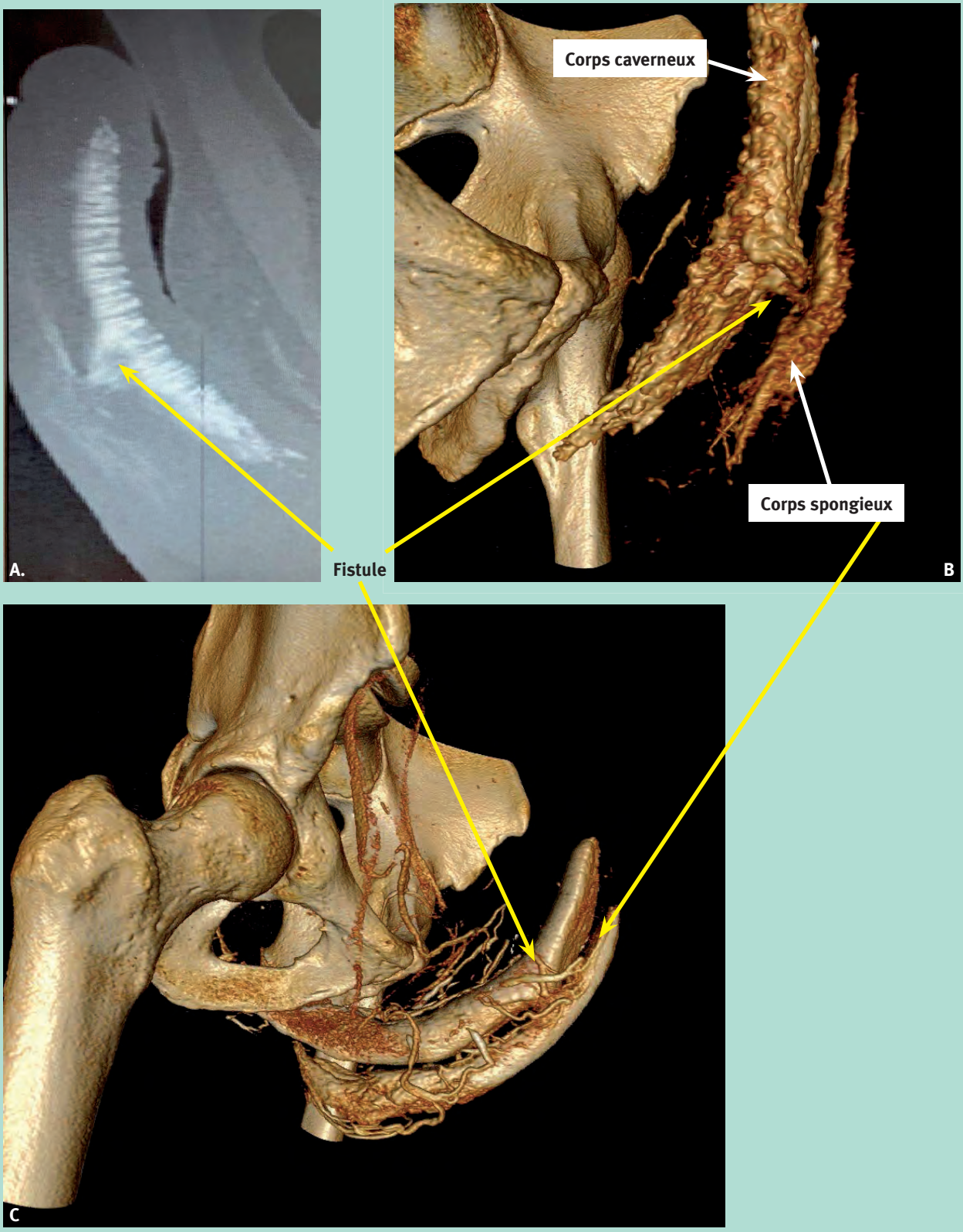

FIGURE 4 : Deux exemples de fuite par le fond des corps caverneux.
A : Image MIP du remplissage B : Reconstruction 3d de cette image C : Remplissage complet avec opacification importante du corps spongieux.

Aucun article ou résumé dans cette revue ne peut être reproduit sous forme d'imprimé, photocopie, microfilm ou par tout autre procédé sans l'autorisation expresse des auteurs et de l'éditeur. Editions Phlébologiques Françaises
No article or abstract in this journal may be reproduced in the form of print, photocopy, microfilm or any other means without the express permission of authors and the editor. Editions Phlébologiques Françaises

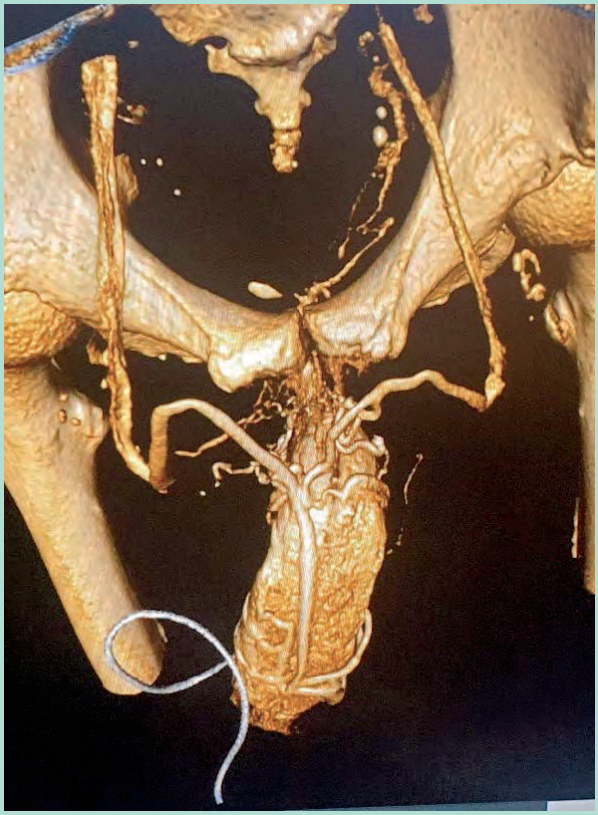

5.A. *Fuite superficielle bilatérale (2° temps du scanner).*

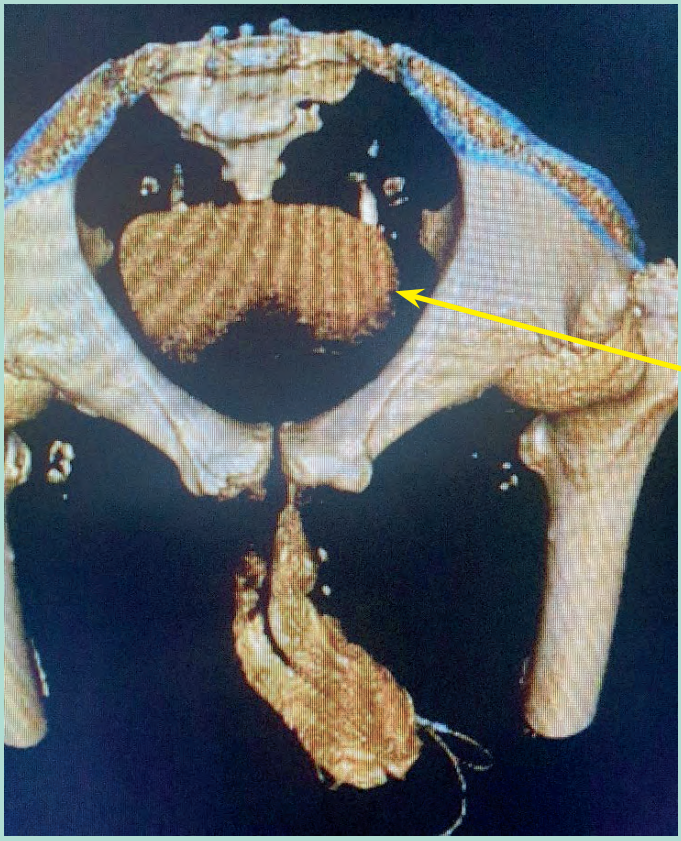

FIGURE 5 : En A. Importante fuite superficielle ; En B. Temps de vidange avec une opacification vésicale massive témoin d'une fuite abondante.

Aucun article ou résumé dans cette revue ne peut être reproduit sous forme d'imprimé, photocopie, microfilm ou par tout autre procédé sans l'autorisation expresse des auteurs et de l'éditeur. Editions Phlébologiques Françaises
No article or abstract in this journal may be reproduced in the form of print, photocopy, microfilm or any other means without the express permission of authors and the editor. Editions Phlébologiques Françaises

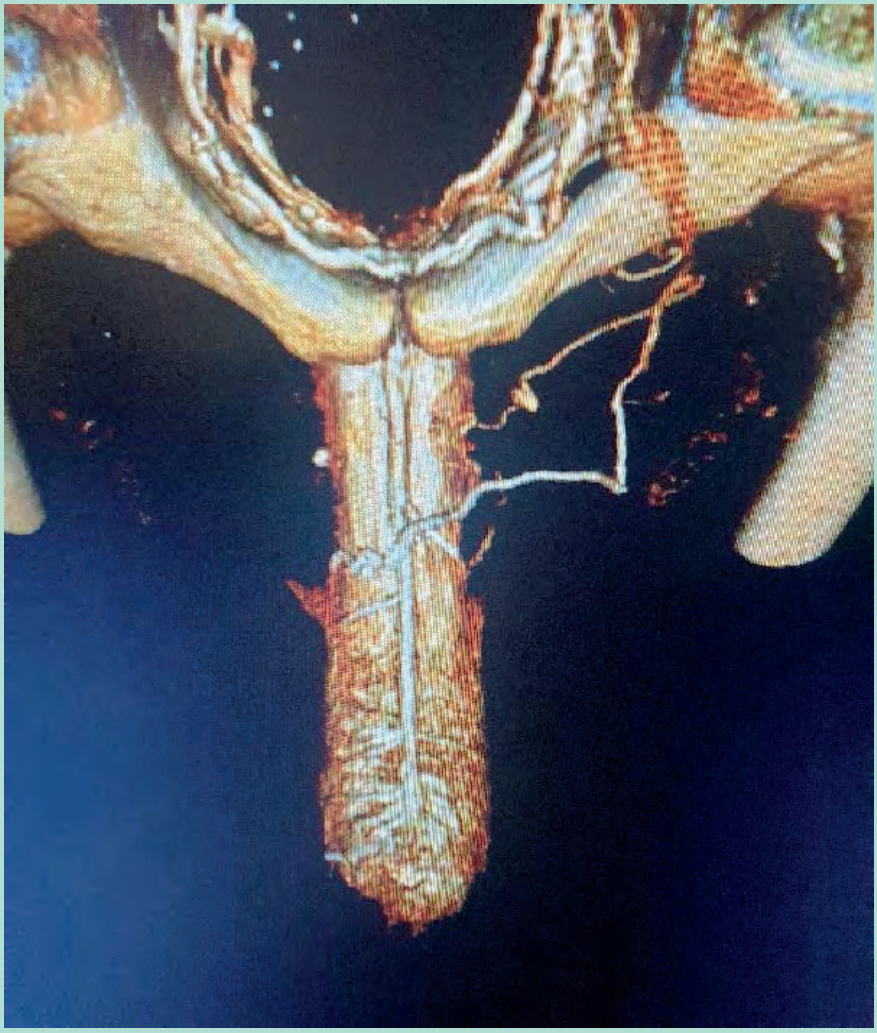

FIGURE 6 : Fuite mixte superficielle et profonde (type D de Virag et Paul) : drainage superficiel vers la veine fémorale gauche/ Et drainage de la VDP vers l'axe fémoral gauche.

Classement après Cavernoscanner Nature de la fuite	Isolée	+ Fuite FCC Et ou CS	TOTAUX %
A	39	24	18,69
B	37	31	20,17
C	18	33	15,13
D	69	86	45,99
Total	163	174	

TABLEAU 2 : Classement des données de 337 cavernoscanners.
En rouge le nombre de caverno-scanners strictement sans fuite (11,5 %).
FCC = fond des corps caverneux CS = communication caverno-spongieuse.

- Les 174 autres (51,6 %) présentent en plus des opacifications du CS (n=106) et/ou des fuites par le fond des CC n=68).
- **Les patients classés A pur** (n=39 soit 11,6 % de la cohorte) sont des patients strictement dépourvus de FCV **(Figure 7)**, une fois décomptés les cas classés A (n=63) mais chez qui a été détectée une opacification du CS ou une fuite par le fond des CC.
- Un peu plus de 20 % ont une FCV profonde réparti à parts presqu'égales entre fuite profonde pure ou fuite associée à CS ou FCC.
- Les FVS sont identifiées dans 15,1 % des cas dont 5 % seulement de FVS isolées (*voir dans ce numéro l'article consacré aux Fuites veineuses superficielles*).

Aucun article ou résumé dans cette revue ne peut être reproduit sous forme d'imprimé, photocopie, microfilm ou par tout autre procédé sans l'autorisation expresse des auteurs et de l'éditeur. Editions Phlébologiques Françaises
No article or abstract in this journal may be reproduced in the form of print, photocopy, microfilm or any other means without the express permission of authors and the editor. Editions Phlébologiques Françaises

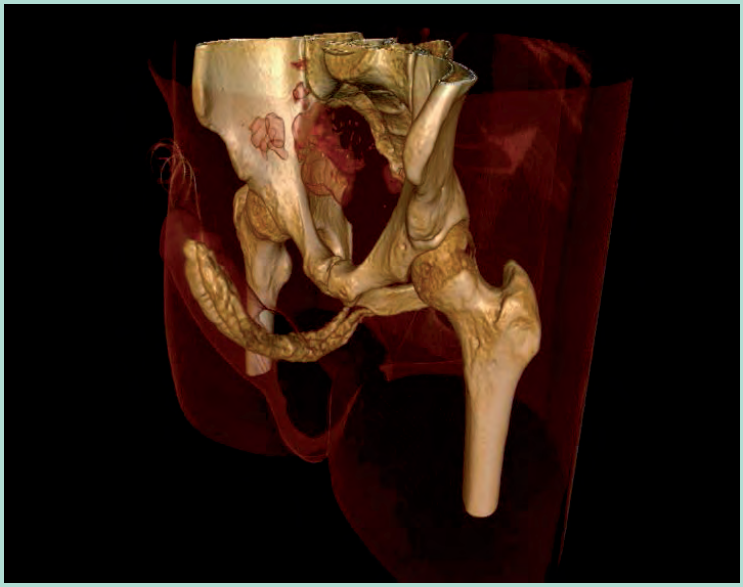

A. Aucune opacification visible : blocage veineux intracaverneux.

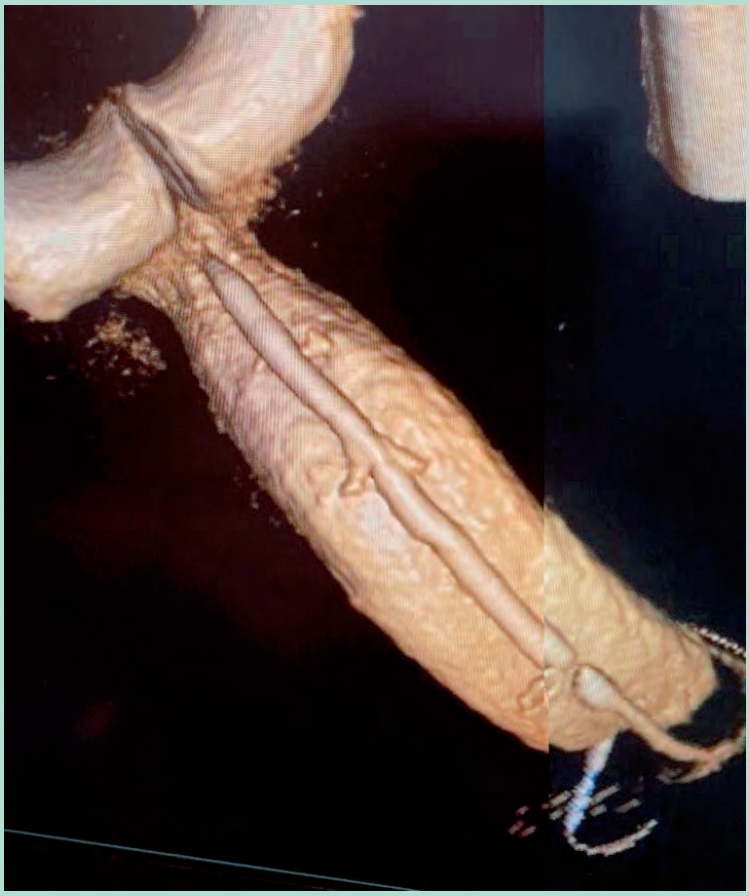

B. Visualisation de la veine dorsale profonde bloquée sous la symphyse pubienne (double mise jeu du muscle de Houston et du ligament suspenseur. Noter la présence d'une valvule (La VDP en possède 5à 7).

FIGURE 7 : Cavernoscanner « normal » Type A de Virag et Paul.

- Enfin les fuites profondes représentent la majorité (52 %) des FCV identifiés dont 45 % sans CS ni FCC.
- Confronté à ces résultats, l'ED-IIC a identifié la fuite dans 88,4 % des cas.

Aucun article ou résumé dans cette revue ne peut être reproduit sous forme d'imprimé, photocopie, microfilm ou par tout autre procédé sans l'autorisation expresse des auteurs et de l'éditeur. Editions Phlébologiques Françaises
No article or abstract in this journal may be reproduced in the form of print, photocopy, microfilm or any other means without the express permission of authors and the editor. Editions Phlébologiques Françaises

L'examen est exempt de complications sévères : deux patients ayant présenté une érection rigide durable à l'ablation du cathéter ont reçu une injection d'étiléfrine pour obtenir la détumescence. Des ecchymoses ou hématomes sont signalés ; plus fréquents ils disparaissent en quelques jours sans laisser de séquelles.

Discussion

L'imagerie médicale de l'érection humaine a commencé par la radiographie conventionnelle en opacifiant les corps caverneux d'une verge rigide grâce à l'érection artificielle [6].

On a pu ainsi identifier des FCV sans notion anatomique fine mais comprendre mieux l'hémodynamique de l'érection.

Avec la découverte de l'action de la papavérine sur l'érection [7], une simplification de l'exploration devint possible et seuls les patients présentant des DE réfractaires au traitement par AIIC furent explorés.

Cependant c'est avec l'apparition des scanners conjointement à la sophistication de la pratique de l'ED-IIC, que le cavernoscanner a pu être proposé [3].

La qualité des renseignements obtenus dépend de la rigueur d'observance du protocole proposé et singulièrement de la concordance du produit utilisé et à son dosage identique pour les deux investigations échographiques et radiologique.

Ainsi a-t-on rapporté dans un travail précédent [2] qu'effectué avec cette rigueur seuls les patients ayant réellement des FCV détectées par l'ED-IIC (score veineux > 1) sont orientés vers le cavernoscanner dans une perspective de traitement chirurgical de la FCV (voir dans ce numéro *La place de la chirurgie vasculaire dans les troubles de l'érection)* [8].

Le système Vizua (volume rendering) appliqué à la lecture des cavernoscanner a permis une étude approfondie des images recueillies. Notamment il a apporté une notion supplémentaire importante, la présence de l'opacification fréquente du corps spongieux et l'identification, jusque-là méconnue de fuites par le fond des corps caverneux **(Figure 4).**

Pour ce qui concerne les premières seules sont retenues pour l'instant les communications bien identifiées de fuites du CC vers le CS **(Figure 5).** Elles sont en général post traumatiques. En effet le rôle que joue le corps spongieux dans la mécanique érectile est encore opaque (voir dans ce numéro *L'insuffisance de maintien de l'érection : un concept controversé entre certitudes et hypothèses)*.

Pour ce qui concerne les fuites par le FCC , elles sont souvent hémodynamiquement significatives et responsables de récidive clinique de la DE, quand elles sont ignorées, lors d'une chirurgie veineuse [8, 9].

Avec Vizua et en parallèle des images scanographiques natives et des données de l'ED-IIC , l'identification de la topographie des FCV progresse énormément, en relation également avec les importants travaux de l'équipe de Gen Long Hsu [10]. Partant de ce constat les indications thérapeutiques et en particulier chirurgicales sont de plus en plus affinées et conduisent à une systématisation des indications [8].

Conclusions

Le cavernoscanner est devenu un instrument incontournable de l'exploration des DE par FCV identifiée par l'ED-IIC. La numérisation (*voir dans ce numéro : JF Uhl, La numérisation des veines pelviennes)*, le volume rendering du système Vizua° le rendant visible par tous en réalité virtuelle laissent augurer d'importants progrès dans la compréhension des FCV et dans la chirurgie de reconstruction directe et/ou endovasculaire.

Bibliographie

1. Virag R et al Intracavernous self- injection of vasoactive drugs in the treatment of impotence: 8-year experience with 615 cases. J Urol 1991;145:287-92.
2. Sussman H et al Ultrasonography after pharmacological stimulation of erection for the diagnosis and therapeutic follow up of erectile dysfunction due to cavernovenous leakage. J Mal Vasc 2020;45:3-12.
3. Virag R., Paul JF. New Classification of Anomalous Venous Drainage Using Caverno-Computed Tomography in Men with Erectile Dysfunction. The Journal of Sexual Medicine, 2011; 8:1439-44. https://doi.org/10.1111/j.1743-6109.2011.02226.x
4. Virag R., L'exploration multidisciplinaire de l'impuissance: résultats d'une étude préliminaire sur 339 cas. 1982 INIST PASCAL83X0181773.
5. Goldstein I et al . The erection hardness score and its relationship to successful sexual intercourses. J Sex Med 2018;5:2374-80.
6. Virag R, Perry Spencer P, Frydman D Artificial Erection in diagnosis and treatment of impotence. 1984;28;153-61.
7. Virag R., Frydman D, Legman M, Intracavernous injection of papaverine as a diagnostic and therapeutic method in erectile failure. Angiology 1984;35:79-87.
8. Allaire E., Sussman H., Zugail A. et al. Erectile dysfunction resistant to medical treatment caused by cavernovenous leakage: an innovative surgical approach combining preoperative work up, embolization and open surgery. Eur J Vasc Endovasc Surg 2021 Mar ;61(3):510-517. https://doi.org/10.1016/j. ejvs.2020.08.048 Epub 2020 Oct 13
9. Joguet E Analyse des échecs des traitements chirurgicaux des fuites caverno-veineuses. Mémoire du DU-TEC 2020-21 Sorbonne Médecine Université.
10. Hsu GL et al. Penile venous anatomy: an additional description and its clinical implication. Journal of Andrology 2013;24: 921-7b.