Aucun article ou résumé dans cette revue ne peut être reproduit sous forme d'imprimé, photocopie, microfilm ou par tout autre procédé sans l'autorisation expresse des auteurs et de l'éditeur. Editions Phlébologiques Françaises
No article or abstract in this journal may be reproduced in the form of print, photocopy, microfilm or any other means without the express permission of authors and the editor. Editions Phlébologiques Françaises

Phlébologie ANNALES VASCULAIRES 2020, 73, 2, p. 34-43

Article original
Original paper

SOCIÉTÉ FRANÇAISE DE PHLEBOLOGIE

Thrombectomie ? Scléro-aspiration ? Ou simple aspiration-évacuation de sang piégé ? Après écho-sclérose-mousse ?

Thrombectomy? Sclero-aspiration? Or simple aspiration-evacuation of trapped blood? After echo-foam sclerotherapy?

Gachet G., Crebassa V., Crebassa B., Perrot G.

Résumé

L'écho-sclérose mousse est très largement utilisée dans le monde pour traiter les varices. Des cordons fibreux parfois douloureux se produisent dans les suites de l'injection, plus rarement dans les mois qui la suivent.

L'analyse biologique et anatomo-pathologique de 8 échantillons de liquides d'aspirations-évacuations prélevés sur 8 patients présentant des réactions douloureuses post-écho-scléroses mousses, a révélé qu'il s'agit de sang normal hémoconcentré sans activation des marqueurs de l'inflammation.

Ce phénomène sans gravité résulte de sang piégé dans la veine. Il doit être différencié d'une thrombose veineuse superficielle car son traitement réside dans l'aspiration et non l'anticoagulation. Cette aspiration-évacuation soulage rapidement le patient témoignant ainsi d'un processus d'hyperpression tissulaire et non d'une inflammation locale.

Mots-clés : *sclérus, thrombus, écho-sclérose mousse, aspiration-évacuation.*

Abstract

Echo-guided foam sclerotherapy is widely used worldwide to treat varicose veins. Sometimes painful fibrous cords occur after the injection, more rarely in the months following it.

The biological and anatomo-pathological analysis of 8 samples of aspiration-evacuation fluids taken from 8 patients with painful post-foam echo-sclerotherapy reactions revealed that they were normal hemoconcentrated blood without activation of inflammation markers.

This harmless side effect is due to blood trapped in the vein and it must be differentiated from superficial venous thrombosis because its treatment stands of aspiration and not of anticoagulation. This aspiration and evacuation rapidly relieves the patient, thus demonstrating a process of tissue hyperpressure and not local inflammation.

Keywords: sclerus, thrombus, echoguided foam sclerotherapy, aspiration-evacuation.

1. *Gilles Gachet (Moscou-Voiron),*
2. *Vincent Crebassa (Montpellier),*
3. *Bénédicte Crebassa (Marseille),*
4. *Guy Perrot (Crans Montana-Moscou).*

Aucun article ou résumé dans cette revue ne peut être reproduit sous forme d'imprimé, photocopie, microfilm ou par tout autre procédé sans l'autorisation expresse des auteurs et de l'éditeur. Editions Phlébologiques Françaises
No article or abstract in this journal may be reproduced in the form of print, photocopy, microfilm or any other means without the express permission of authors and the editor. Editions Phlébologiques Françaises

Introduction

Au 21e siècle, les techniques endo-veineuses chimique (écho-sclérose à la mousse) et thermiques (radiofréquence, laser) sont devenues les références du traitement des varices [1] au détriment de la chirurgie classique. L'Echo Sclérose à la Mousse (ESM) est préconisée pour des veines d'un diamètre inférieur à 8 mm [2] couvrant ainsi la grande majorité des varices en France [3].

Nous avons voulu comprendre ce qui différencie un sclérus douloureux (obtenu après sclérose mousse) d'un thrombus veineux superficiel (d'apparition spontanée plus fréquente dans une varice que dans une veine saine). Nous avons ensuite étudié ces sclérus douloureux et leur traitement.

Processus de la sclérose mousse d'une varice

L'essentiel du processus de sclérose mousse d'une varice est rapide [4].

Le spasme est immédiat **(figure 1)** et des lésions de l'endothélium s'observent environ 2 mn après l'injection [5].

Un œdème sépare l'intima de la média en moins de 5 mn.

A partir de 24 h, se forme un coagulum (également appelé sclérus) dans la lumière de la varice. Il se différencie du thrombus par sa richesse en fibrine et son adhérence à la paroi veineuse **(figures 2, 3 et 4)**.

La sclérose et la thrombose se différencient également par l'atteinte pariétale de la veine (lyse de l'intima, augmentation de l'épaisseur de la média et apparition en échographie d'un halo clair hyper échogène péri-veineux en cocarde témoignant d'un processus inflammatoire) **(figure 5)**.

Au bout de quelques semaines, la varice se rétracte et se fibrose atteignant l'objectif de la sclérose **(figure 6)**.

La richesse en fibrine du sclérus lui confère une adhérence à la paroi variqueuse, c'est probablement pourquoi l'embolie pulmonaire est une complication rare de la sclérose mousse des varices [6]. Il est important en cas de thrombose profonde voire d'embolie pulmonaire après écho-sclérose mousse de rechercher une autre pathologie sous-jacente. En effet, la sclérose peut n'être qu'un facteur déclenchant révélateur de cette pathologie et nous avons tous détecté des maladies cancéreuses ou inflammatoires inconnues jusqu'alors au décours de ces complications.

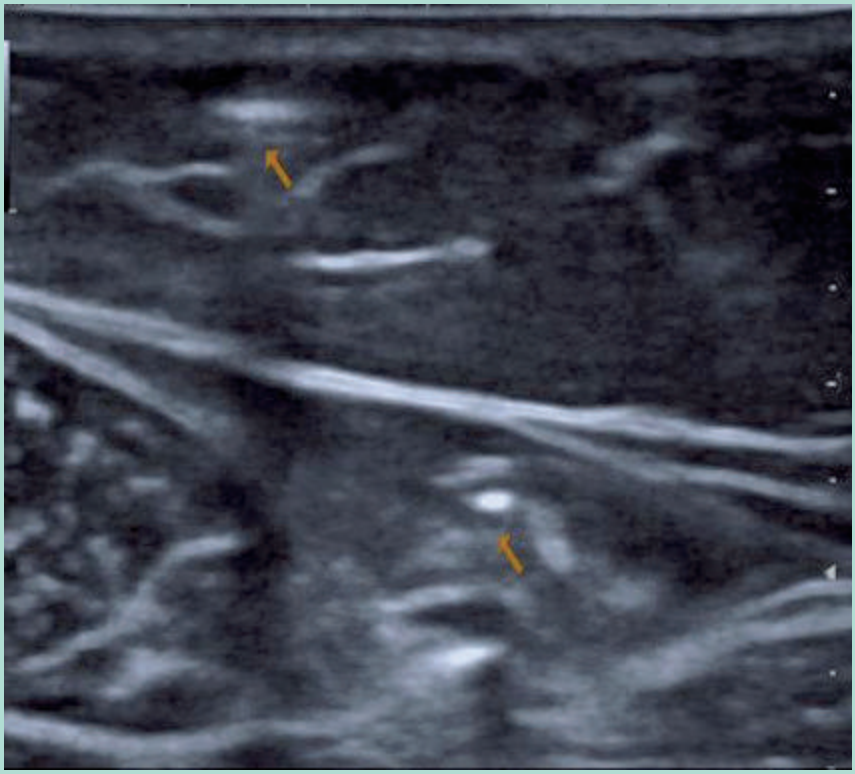

FIGURE 1 : Visualisation échographique de la mousse dans la varice grande saphène et son accessoire superficielle spasmées à 30 secondes d'une sclérose mousse (bon pronostic).

Aucun article ou résumé dans cette revue ne peut être reproduit sous forme d'imprimé, photocopie, microfilm ou par tout autre procédé sans l'autorisation expresse des auteurs et de l'éditeur. Editions Phlébologiques Françaises
No article or abstract in this journal may be reproduced in the form of print, photocopy, microfilm or any other means without the express permission of authors and the editor. Editions Phlébologiques Françaises

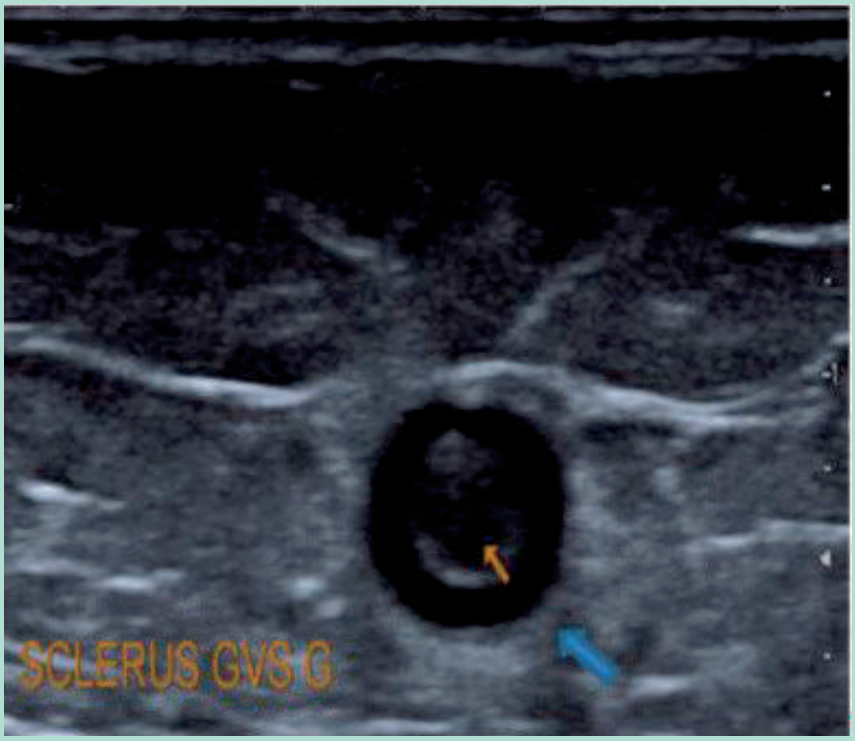

FIGURE 2 : Coupe transversale d'une grande veine saphène (GVS), visualisation échographique d'une sclérose mousse au bout de quelques jours. Sclérus (en gris) (flèche orange) entouré de la média épaissie (en noir) et du halo clair péri-veineux (flèche bleue) formant une cocarde.

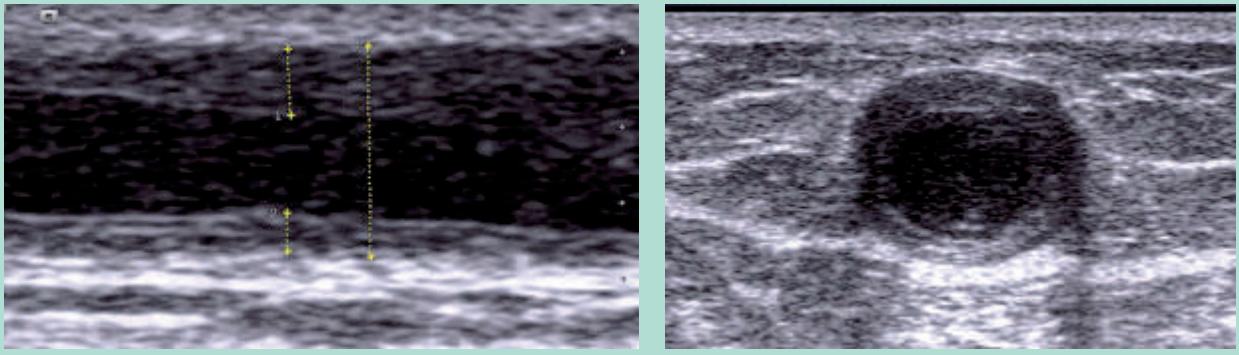

FIGURES 3 ET 4 : Coupes longitudinale et transversale d'une sclérose mousse : média épaissie en gris autour du sclérus en noir.

Différences entre Sclérus et Thrombus

Il est important de bien différencier une réaction douloureuse locale après ESM d'une thrombose veineuse superficielle (TVS) car leurs traitements respectifs sont différents (nous parlions jusqu'à présent et à tort de thrombectomie ou scléro-aspiration pour les ESM versus anticoagulation par Fondaprinux® à faible dose pour les TVS [7].

Le port d'une compression et l'utilisation d'AINS locaux sont utilisés de façon empirique pour les sclérus douloureux et les TVS.

Aucun article ou résumé dans cette revue ne peut être reproduit sous forme d'imprimé, photocopie, microfilm ou par tout autre procédé sans l'autorisation expresse des auteurs et de l'éditeur. Editions Phlébologiques Françaises
No article or abstract in this journal may be reproduced in the form of print, photocopy, microfilm or any other means without the express permission of authors and the editor. Editions Phlébologiques Françaises

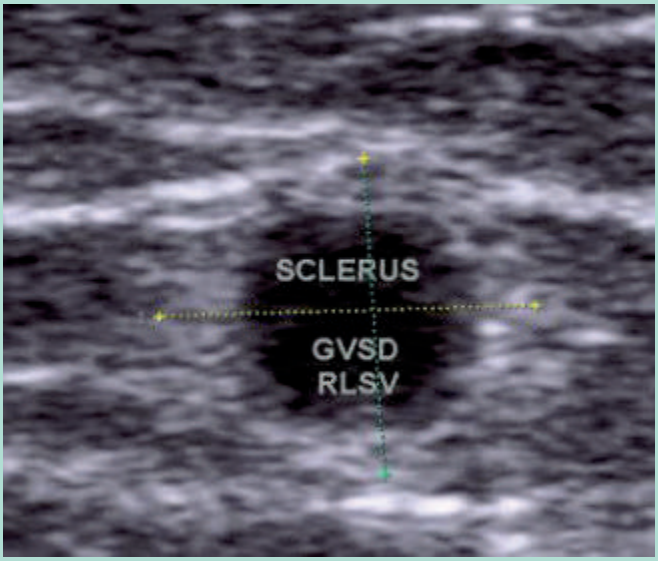

FIGURE 5 : Halo clair péri-veineux en cocarde après sclérose mousse.

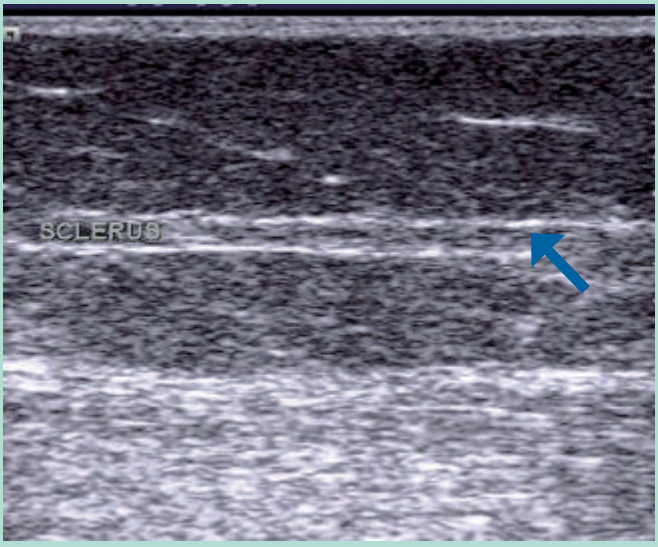

FIGURE 6 : Bon résultat échographique en coupe longitudinale d'une sclérose mousse à 1 an : rétraction fibreuse de la varice.

L'augmentation échographique de l'épaisseur de la média (photos 2, 3 et 4) correspondant au processus de cicatrisation et l'apparition d'un halo hyper-échogène péri-veineux **(figures 2 et 5)** retrouvées dans la sclérose mousse, ne le sont pas dans la TVS.

Par opposition au sclérus, le thrombus est peu adhérent à la paroi **(figures 7)**.

Il arrive assez souvent qu'un cordon induré et douloureux apparaisse dans les jours qui suivent la sclérose mousse.

On évoque un volume de mousse trop important ou une concentration trop élevée mais ces facteurs ne sont pas toujours retrouvés [8] témoignant ainsi d'une sensibilité personnelle au sclérosant.

De façon moins fréquente, ce cordon induré et douloureux peut-apparaître sans facteur déclenchant quelques mois après la sclérose (jusqu'à 1 an). Ce phénomène tardif est un motif de consultation d'urgence pour les patients et pour leur médecin traitant car une TVS est souvent évoquée.

Aucun article ou résumé dans cette revue ne peut être reproduit sous forme d'imprimé, photocopie, microfilm ou par tout autre procédé sans l'autorisation expresse des auteurs et de l'éditeur. Editions Phlébologiques Françaises
No article or abstract in this journal may be reproduced in the form of print, photocopy, microfilm or any other means without the express permission of authors and the editor. Editions Phlébologiques Françaises



FIGURE 7 : Flux sanguin autour d'un thrombus veineux superficiel témoignant d'une adhérence limitée à la paroi veineuse.

Le traitement classique du cordon induré et douloureux post-sclérose est jusqu'à maintenant nommé thrombectomie par analogie à celle réalisée au bistouri pour une TVS hyperalgique. Nous préférons à cette « thrombectomie » réaliser une ponction aspiration-évacuation à l'aiguille autour du sclérus **(Figure 8)**.

Le terme aspiration-évacuation est également préférable aux termes thrombo-aspiration et scléro-aspiration car il est impossible d'aspirer un thrombus ou un sclérus dans une seringue au travers d'une aiguille.

Éventuellement écho-guidée, elle est idéalement réalisée à l'aide d'une aiguille de gros calibre (IM 21 G) et d'une seringue de 10 ou 20 ml afin de créer une dépression importante pour aspirer le liquide piégé par le coagulum.

Ce geste est moins invasif et moins douloureux que la thrombectomie au bistouri et peut être répété facilement dans le temps et à différents niveaux de la varice indurée.

Il faut insister pour le pratiquer car le patient est rarement enclin à la ponction d'une zone douloureuse mais il est pratiquement toujours immédiatement soulagé. Il est surprenant de constater que l'aspiration de quelques ml de sang soulage aussi rapidement le patient. Comme pour un ballon trop dur, l'exsufflation d'un faible volume d'air diminue sa rigidité. Cette douleur semble donc résulter d'une hyperpression tissulaire locale transmise par une veine très dilatée et non d'une inflammation.

Le tableau ci-dessous résume les différences entre thrombus et sclérus [9].

TABLEAU 1 : Thrombus Versus Sclerosis: Comparison of Vein Content During a Thrombosis and During a Sclerosing Process

From Chleir F., Vin F., Actua Vasc Inter 1995;35:18.

	Thrombus	Sclerosis
Pathophysiology	Hematological phenomenon	Tissue phenomenon
	Activation of Virchow triad	Parietal mechanism
	Recanalization without fibrosis	Fibrosis
Clinical	Painful	More discomfort than pain
	Inflammatory	No inflammation
	Indurate plaques	No indurate plaque
Biology	Positive d-dimers	Negative d-dimers
B-mode ultrasound	Convex toward junction	Concave toward junction
	'Rosette' picture	Parietal thickening
	No parietal adhesion	Parietal adhesion
	Dilatation	Retraction
Pathology	No parietal lesion	Inflammatory infiltration of venous wall
	Thrombus rich in RBCs and platelets	Sclerosis contains more WBCs and less RBCs than thrombus
	Rare WBCs	

RBCs, red blood cells; WBCs, white blood cells.

Aucun article ou résumé dans cette revue ne peut être reproduit sous forme d'imprimé, photocopie, microfilm ou par tout autre procédé sans l'autorisation expresse des auteurs et de l'éditeur. Editions Phlébologiques Françaises
No article or abstract in this journal may be reproduced in the form of print, photocopy, microfilm or any other means without the express permission of authors and the editor. Editions Phlébologiques Françaises

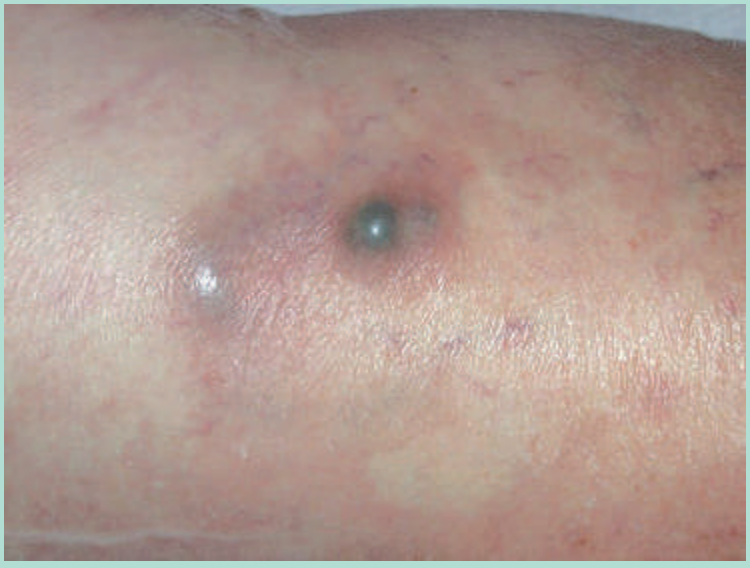

FIGURE 8 : *Réaction douloureuse après sclérose.*





FIGURES 9 ET 10 : *Thromboses veineuses superficielles.*



FIGURE 11 : *Aspiration-évacuation autour d'un sclérus douloureux.*

Aucun article ou résumé dans cette revue ne peut être reproduit sous forme d'imprimé, photocopie, microfilm ou par tout autre procédé sans l'autorisation expresse des auteurs et de l'éditeur. Editions Phlébologiques Françaises
No article or abstract in this journal may be reproduced in the form of print, photocopy, microfilm or any other means without the express permission of authors and the editor. Editions Phlébologiques Françaises



FIGURES 12 ET 13 : Liquide d'aspiration-évacuation.

L'injection de mousse sclérosante semble avoir une action très localisée, avec un impact minime sur le sang circulant en termes d'activation de la coagulation et de l'hémostase [10]. Le port d'une compression dégressive après la sclérose ne semble pas influencer son caractère inflammatoire [11], c'est pourquoi nous préférons une compression excentrée [12-13].

Au contraire, les marqueurs biologiques généraux révèlent une activation de l'hémostase au cours de la TVS confirmant ainsi des processus différents bien que les aspects cliniques soient similaires **(Figures 9 et 10)**.

Les D DIMERES s'élèvent dans la majorité des TVS, et ce, d'autant plus que les thrombi sont volumineux [14].

Étude du liquide d'aspiration-évacuation

Nous avons réalisé une étude prospective anatomo-pathologique et biologique de 8 échantillons d'aspirations-évacuations provenant de 8 patients différents qui ont consulté pour des indurations douloureuses survenues entre J15 et J65 le long de varices sclérosées à la mousse **(Figures 12 et 13)**.

Les résultats concernant les marqueurs inflammatoires VS, CRP et D DIMERES se sont révélés normaux pour tous les échantillons. L'analyse des liquides prélevés a mis en évidence une hémoconcentration avec un hématocrite non mesurable par les techniques classiques ainsi que l'absence de leucocytose. Ces analyses n'ont donc pas caractérisé d'inflammation dans le liquide évacué qui est en fait du sang normal hémoconcentré. Elles corroborent donc la biologie sanguine générale [3].

L'étude cytologique des 8 liquides d'aspiration confirme l'absence de réaction inflammatoire aiguë ou suppurée **(Figures 14 et 15)**.

On observe un matériel fibrinoïde associé à des hématies, souvent lysées ou en cours de lyse, avec de très rares *polynucléaires non altérés*. Les macrophages sont exceptionnels.

Ces éléments correspondent à une réaction locale *non inflammatoire et non septique*.

Le fait que les patients soient immédiatement soulagés par l'aspiration n'est également pas en faveur d'une inflammation tissulaire locale qui ne pourrait s'amender en quelques secondes.

Discussion

Il est difficile d'expliquer ces indurations douloureuses tardives, une hypothèse réside dans le remplissage par du sang issu d'une collatérale ou d'une perforante à haute pression, d'un espace au sein d'un sclérus inhomogène dû à une fibrose incomplète. Cette présence de sang dans la varice gène le processus de sclérose [15-16] et favorise la pigmentation, il faut donc l'aspirer et sans doute réinjecter dans le même temps de la mousse afin de combler cet espace. Cette sclérose complémentaire éviterait probablement une nouvelle colonisation par du sang.

Une autre hypothèse [17] avait été évoquée icriminant l'ouverture des vasa vasorum.

Aucun article ou résumé dans cette revue ne peut être reproduit sous forme d'imprimé, photocopie, microfilm ou par tout autre procédé sans l'autorisation expresse des auteurs et de l'éditeur. Editions Phlébologiques Françaises
No article or abstract in this journal may be reproduced in the form of print, photocopy, microfilm or any other means without the express permission of authors and the editor. Editions Phlébologiques Françaises

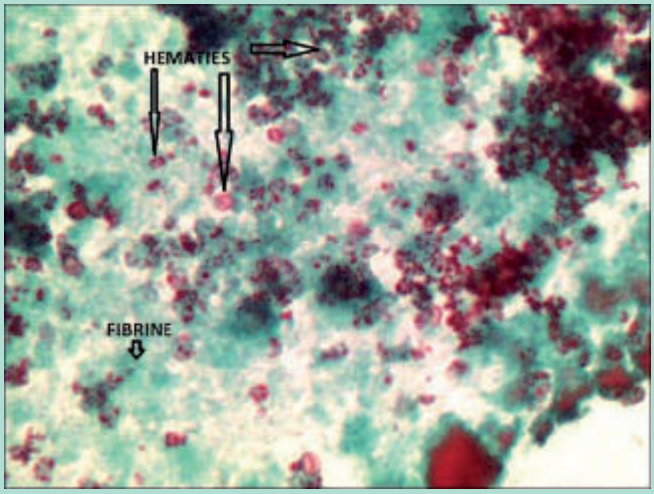

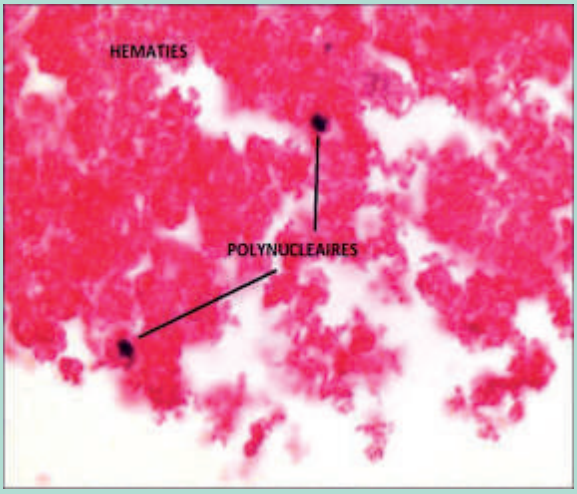

FIGURES 14 ET 15 : Étude cytologique des liquides d'aspirations.





FIGURES 16 ET 17 : Scléroses mousses sous compressions extrinsèques (tumescences externes).

Quand le sang provient d'une recanalisation d'une veine collatérale ou de l'ouverture des vasa vasorum, le traitement réside dans l'aspiration-évacuation qui est efficace sur la douleur, l'aspect esthétique et probablement aussi sur le résultat à long terme de la sclérose.

Au contraire d'une compression classique qui n'a pas d'effet sur les veines superficielles [18-19], il est probable que l'utilisation d'une compression extrinsèque communément appelée « tumescence externe » [20-21] appliquée immédiatement après l'injection sclérosante **(Figures 16 et 17)**, favorise une sclérose plus harmonieuse et lutte contre une hyperpression veineuse dans une collatérale ou une perforante de réalimentation. Appliquée pendant ou immédiatement après l'injection **(Figure 18)**, elle permet également une imprégnation de toute la surface pariétale, évitant l'aspect en croissant de lune de

Aucun article ou résumé dans cette revue ne peut être reproduit sous forme d'imprimé, photocopie, microfilm ou par tout autre procédé sans l'autorisation expresse des auteurs et de l'éditeur. Editions Phlébologiques Françaises
No article or abstract in this journal may be reproduced in the form of print, photocopy, microfilm or any other means without the express permission of authors and the editor. Editions Phlébologiques Françaises

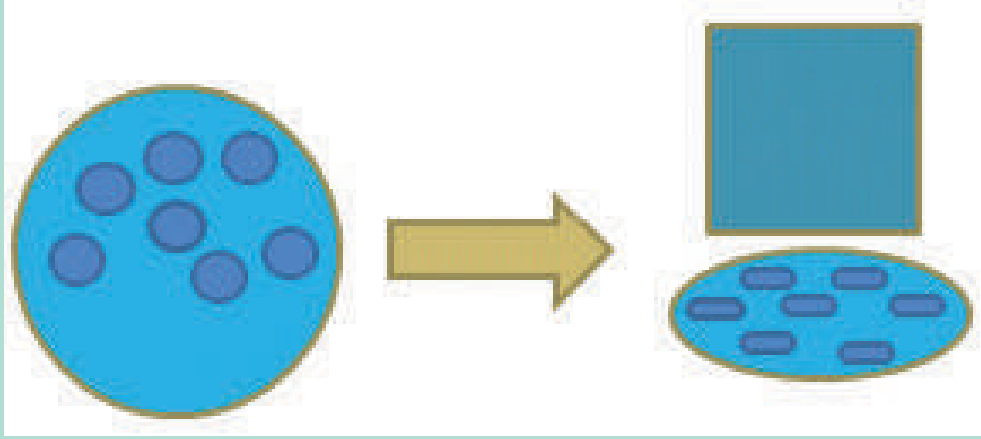

*FIGURE 18 : **Meilleure répartition de la mousse sclérosante dans une varice exsangue sous compression extrinsèque.***

certaines scléroses **(Figure 18)**. Elle réduit la présence de sang néfaste à la technique puisque il détruit l'agent sclérosant [15-16].

Au contraire, l'efficacité minime constatée par le port d'une compression lorsque survient un sclérus douloureux s'explique par son absence d'action sur le réseau veineux superficiel [17-18]. De même, l'efficacité de l'application locale d'AINS est limitée en l'absence d'inflammation.

Nous avons également noté une nette diminution de ces phénomènes de réactions douloureuses post-scléroses lors du passage de la forme liquide à la forme mousse du sclérosant. Ceci s'explique par le fait que le sang ne se mélange pas à la mousse, qu'il est chassé lors de l'injection et que le spasme est de meilleure qualité pour aboutir à une varice exsangue propice à un contact étroit et durable entre le sclérosant et l'endoveine favorisant ainsi une fibrose plus régulière.

Conclusion

La clinique (soulagement immédiat après aspiration du sang au sein du sclérus), l'aspect échographique (sclérus adhérent, entouré d'un épaississement de la média et présence d'un halo hyper-échogène péri-veineux), la biologie sanguine générale et l'étude anatomo-pathologique du liquide aspiré autour du sclérus (sang hémoconcentré non inflammatoire) ne plaident pas en faveur d'une thrombose veineuse superficielle ou d'une inflammation locale pour expliquer les réactions douloureuses tardives après scléroses mousses.

Il semble s'agir d'une hyperpression tissulaire locale immédiatement diminuée par l'évacuation du sang piégé expliquant ainsi le soulagement instantané (effet : identique au retrait d'un caillou dans la chaussure). Il ne faut pas hésiter à réaliser ce geste simple pour soulager rapidement les patients mais aussi éviter une pigmentation résiduelle et probablement améliorer le résultat de la sclérose à long terme en évitant les recanalisations grâce à une fibrose plus harmonieuse.

L'anticoagulation ne fait pas partie du traitement des réactions douloureuses avec indurations des trajets variqueux sclérosés à la mousse, même lorsqu'elles surviennent tardivement.

Références

1. Rabe E, Breu F, Cavezzi A, Smith PC, Frullini A, Gillet J, et al. European guidelines for sclerotherapy in chronic venous disorders. Phlebol J Venous Dis. july 2014 ; 29(6) : 338-54.
2. Hamel-Desnos C, Miserey G. Choosing wisely. Traitement d'occlusion chimique ou thermique dans l'insuffisance des veines saphènes et des récidives. Phlebologie. 2018 ; 71(3) : 10-7.
3. Hamel-Desnos CM, De Maeseneer M, Josnin M, Gillet J-L, Allaert F-A, Lausecker M, et al. Great Saphenous Vein Diameters in Phlebological Practice in France: A Report of the DIAGRAVES Study by the French Society of Phlebology. Eur J Vasc Endovasc Surg. juill 2019 ; 58(1) : 96-103.
4. Whiteley MS, Dos Santos SJ, Fernandez-Hart TJ, Lee CTD, Li JM. Media Damage Following Detergent Sclerotherapy Appears to be Secondary to the Induction of Inflammation and Apoptosis: An Immunohistochemical Study Elucidating Previous Histological Observations. Eur J Vasc Endovasc Surg. mars 2016 ; 51(3) : 421-8.

Aucun article ou résumé dans cette revue ne peut être reproduit sous forme d'imprimé, photocopie, microfilm ou par tout autre procédé sans l'autorisation expresse des auteurs et de l'éditeur. Editions Phlébologiques Françaises
No article or abstract in this journal may be reproduced in the form of print, photocopy, microfilm or any other means without the express permission of authors and the editor. Editions Phlébologiques Françaises

5. Raynal P. Evaluation histopathologique de l'action sur la paroi de la GVS de la mousse de polidocanol 2 % en fonction de différents ratios volumiques air-liquide. Phlébologie, 2015, 68,1, P. 41-52).

6. Guex J-J, Allaert F-A, Gillet J-L, Chleir F. Immediate and Midterm Complications of Sclerotherapy: Report of a Prospective Multicenter Registry of 12,173 Sclerotherapy Sessions. Dermatol Surg. 21 mars 2006 ; 31(2) : 123-8.

7. Decousus H, Prandoni P, Mismetti P et coll. Fondaparinux for the Treatment of Superficial-Vein Thrombosis in the Legs. *N Engl J Med*. 2010 ; 363(13) : 1222-123.

8. Concentrations des sclérosants en fonction des diamètres veineux pour la sclérothérapie à la mousse. Accord d'experts de la Société Française de Phlébologie (SFP) et de la Société Française de Médecine Vasculaire (SFMV). Phlébologie. 2018 ; 71,3, p.7-9.

9. Chleir F., Vin F. Sclérus versus thrombus. Actualités Vasculaires Internationales 35 : 17-20. 6. Phlébologie 44 : 16-22.1995.

10. Hamel-Desnos CM, Desnos P, Ferre B, Le Querrec A. In vivo biological effects of foam sclerotherapy. Eur J Vasc Endovasc Surg. 2011 Aug ; 42(2) : 238-45.

11. Hamel-Desnos C., Guias B., Quéhé P., Mesgard A., Desnos P., Ferre B., Le Querrec A. Conséquences biologiques sur le sang circulant de la sclérothérapie à la mousse. Essai contrôlé randomisé avec ou sans compression post-procédure. Journal des Maladies Vasculaires. Sept 2008,33,S2, p. 74-75.

12. Mosti G. Post-treatment compression: duration and techniques. Phlebology March 2013 ; 28 suppl1 ; 21-24.

13. Mosti G, Mattaliano V, Arleo S, Partsch H. Thigh compression after great saphenous surgery is more effective with high pressure. Int Angiol. 2009 ; 28 : 274-280.

14. Gillet J.-L., Ffrench P., Hannss M., Allaert F.-A. Chleir F. Valeur des D-dimères lors des thromboses veineuses superficielles des membres inférieurs. Journal des Maladies Vasculaires.32, N° 2 ; avril 2007,p. 90-95.

15. Dabbs EB, Dos Santos SJ, Mainsiouw LE, Sheikh AA, Gkantiragas A, Shiangoli I, et al. Implication of foam sclerosant inactivation by human whole blood in a laboratory setting. Phlebol J Venous Dis. juin 2018 ; 33(5) : 338-43.

16. Connor DE, Cooley-Andrade O, Goh WX, Ma DDF, Parsi K. Detergent Sclerosants are Deactivated and Consumed by Circulating Blood Cells. Eur J Vasc Endovasc Surg. avr 2015 ; 49(4) : 426-31.

17. Goldman MP, GUEX JJ, WEISS RA. Sclerotherapy. Treatment of varicose and telangiectatic leg veins. Fifth edition Mosby-Elsevier, London, 2011.

18. Rastel D, Lun B. Effects of medical compression stockings on epi-fascial veins: their applications to foam sclerotherapy. Phlebologie. mars 2014 ; 67(1) : 40-5.

19. Chauveau M. Effet de la compression sur le réseau veineux superficiel. Phlébologie. 2014 ; (2) : 21-23.

20. Gachet G, Galem K. L'écho-sclérose mousse des varices sous compression ou « tumescence externe » : l'étude MOUSSECOMP. Phlébologie. 2014 ; (3) : 23-8.

21. Crébassa V, Galleze B, Gardon-mollard C, Allaert F-X. Réduire de 70 % le volume des varices pendant et après traitement. Tumescence externe par compression excentrée standardisée. Phlébologie. sept 2017 ;70 (3) : 20-8.