

L'étude ESMAOD : l'échosclérose mousse des varices sous anticoagulants oraux directs (AOD).

The ESMAOD study : foam echosclerotherapy for varicose veins under direct oral anticoagulants (DOAC).

Hamdan R.¹, Gachet G.²

Résumé

Par sa simplicité, son efficacité et sa sécurité, l'écho-sclérothérapie à la mousse (ESM) est une technique validée et largement diffusée dans le traitement de la maladie veineuse chronique.

En 2020, de nombreux patients variqueux éligibles à une ESM sont traités par anticoagulants oraux directs (AOD).

Les données quant à la gestion des AOD lors d'une ESM sont absentes de la littérature.

Cette étude observationnelle rétrospective vise à évaluer les complications et l'efficacité de l'ESM dans une population de patients sous AOD au long cours ou introduit transitoirement pour la procédure.

78 patients (113 troncs variqueux saphènes) étaient inclus.

Le rivaroxaban était prescrit pour 49 patients, l'apixaban pour 23 patients et le dabigatran pour 8 patients. Ils étaient instaurés au long cours pour 27 patients.

Une suppression du reflux a été obtenue après une séance pour 88 saphènes (78 %), deux séances pour 23 saphènes (20,5 %) et trois séances pour 2 saphènes.

Dans notre étude, aucun effet indésirable ou complication (hémorragie, thrombose...) n'a été observé sous AOD.

L'ESM sous AOD semble sûre et efficace à court terme.

Mots-clés : varice, écho-sclérose mousse, sclérose mousse écho-guidée, anticoagulation, anticoagulants oraux directs, AOD.

Abstract

Because of its simplicity, effectiveness and safety, "Ultrasound Guided-Foam Sclerotherapy (UGFS)" is a validated and widely used procedure for the treatment of chronic venous disease.

In 2020, many varicose patients eligible for UGFS are treated with Direct Oral Anticoagulant (DOAC).

Data concerning UGFS during direct oral anticoagulation treatment are lacking.

This retrospective observational study aims to assess the safety and efficacy of UGFS in a population of patients undergoing long-term direct oral anticoagulation or introduced transiently for the procedure.

78 patients (113 saphenous varicose vein trunks) were included.

Rivaroxaban was prescribed for 49 patients, apixaban for 23 patients and dabigatran for 8 patients. They were introduced on a long-term basis for 27 patients.

Reflux removal was obtained after one session for 88 saphenous veins (78%), two sessions for 23 saphenous veins (20.5%) and three sessions for 2 saphenous veins.

In our study, no adverse events (haemorrhage, thrombosis...) occurred after UGFS under DOAC.

UGFS under DOAC treatment seems to be safe and effective in a short term follow up.

Keywords : varicose veins, Ultrasound Guided-Foam Sclerotherapy, anticoagulation, direct oral anticoagulant, DOAC.

1. Service de médecine vasculaire CHU Dijon.
2. Voiron FRANCE, Moscow french clinic RUSSIE.

Introduction

Généralités

Depuis les années 1990, en raison des rapport bénéfices/risques plus favorables, absence d'anesthésie générale, caractère ambulatoire et mini-invasif, reprise immédiate des activités et moindre coût, les traitements endoveineux chimiques (échoscclérose mousse [ESM]) et thermiques (radiofréquence et LASER) ont supplanté la chirurgie (stripping +/- phlébectomies) dans la maladie veineuse chronique [1, 2].

Le renouveau de la sclérose des varices s'est produit dans les années 1980 grâce à l'apport successif du guidage échographique (sécurité, précision et traitement des varices profondes) puis de la transformation en mousse des détergents.

- *Les sclérosants* agissent en infiltrant les trois tuniques de la paroi veineuse.

Ce processus débute immédiatement après l'injection et se complète en environ une semaine. Le sclérus involue en un à deux ans jusqu'à l'apparition d'un cordon fibreux en lieu et place de la veine traitée [1, 3] mais il arrive parfois que la varice se rétracte tout en restant perméable avec soit la suppression du reflux, soit sa persistance mineure.

Dans les deux cas, une amélioration clinique est souvent constatée sur les scores de satisfaction et qualité de vie expliquant la discordance entre les résultats cliniques et écho-Doppler lorsque le critère est la lyse de la varice [2].

L'écho-sclérothérapie à la mousse (ESM)

- *La transformation en mousse*, rapportée dès 1939 [4] a potentialisé le pouvoir sclérosant des détergents,

permettant ainsi d'obtenir d'excellents résultats sur les veines entre 4 et 8 mm de diamètre qui constituent la majeure partie des varices dans les pays développés [5].

- *La sclérose liquide* n'est plus préconisée dans le traitement des varices car elle est moins efficace et génère plus d'effets secondaires que la forme mousse [1, 4, 6, 7].
- **Les contre-indications de la sclérose mousse sont :**
 - Une allergie aux sclérosants,
 - Une maladie systémique sévère,
 - Une pathologie thrombo-embolique veineuse à sa phase aiguë,
 - Des varices sur le territoire d'un syndrome post-thrombotique obstructif,
 - Une thrombophilie majeure,
 - Un foramen ovale perméable symptomatique,
 - Une artériopathie oblitérante des membres inférieurs (AOMI) au stade d'ischémie de repos [1, 8].
- *Les effets secondaires* sont peu fréquents et les complications graves rarissimes [1, 9, 10].

Les anticoagulants oraux directs (AOD), inhibiteurs synthétiques, spécifiques et réversibles du facteur de coagulation IIa (dabigatran) ou Xa (apixaban, rivaroxaban) sont indiqués dans de nombreuses pathologies [11-13].

Ils sont couramment utilisés depuis quelques années en raison de leur efficacité, sécurité, simplicité d'utilisation et de leurs rares contre-indications (principalement : cancer actif, syndrome des antiphospholipides, insuffisance rénale chronique sévère) [11-13].

Ils ont obtenu l'autorisation de mise sur le marché (AMM) dans :

- la prévention des événements thrombo-emboliques (ETE) cérébraux lors des maladies rythmiques de l'oreillette non valvulaires [11-13],

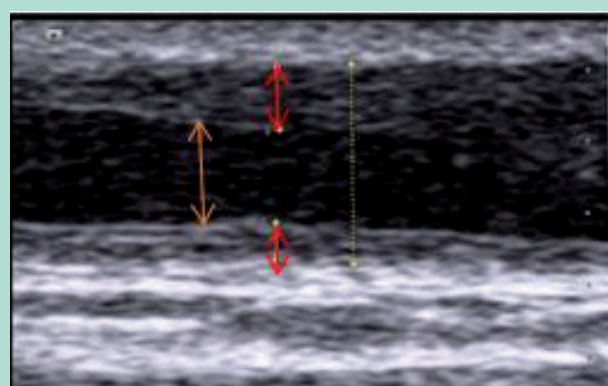
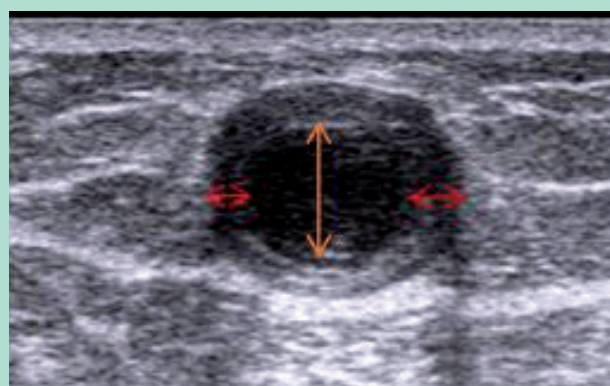


FIGURE 1 et 2 : ESM d'une GVS à J10 : sclérus (flèches oranges) entouré par l'intima épaissi (flèches rouges).

L'étude ESMAOD : l'échosclérose mousse des varices sous anticoagulants oraux directs (AOD).

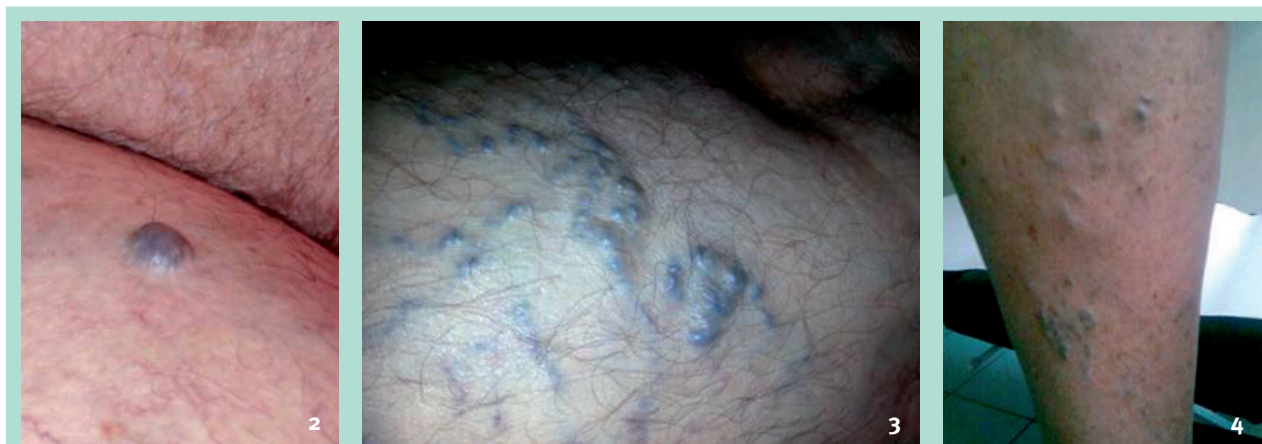- la prévention et le traitement des événements thrombo-emboliques veineux (ETE) pour l'apixaban et le rivaroxaban [12-14],
- la prévention des complications de l'AOMI pour le rivaroxaban en association avec l'aspirine [13, 15].

Les recommandations internationales d'oncologie, publiées en 2019, préconisent par ailleurs l'utilisation des AOD dans la prévention primaire et secondaire des événements thrombo-emboliques veineux dans certains cancers [16].

En France, ils ont supplanté les anti-vitamines K (AVK) pour les traitements anticoagulants au long cours [17] d'autant plus que l'initiation par fluindione n'est plus autorisée depuis décembre 2018 [18].

Les enjeux

Les varices primitives et leurs récives (PREVAIT) doivent être traitées pour améliorer les symptômes veineux et



FIGURES 3, 4, 5 : Différentes varices intra-dermiques susceptibles de se rompre et devenir hémorragiques.

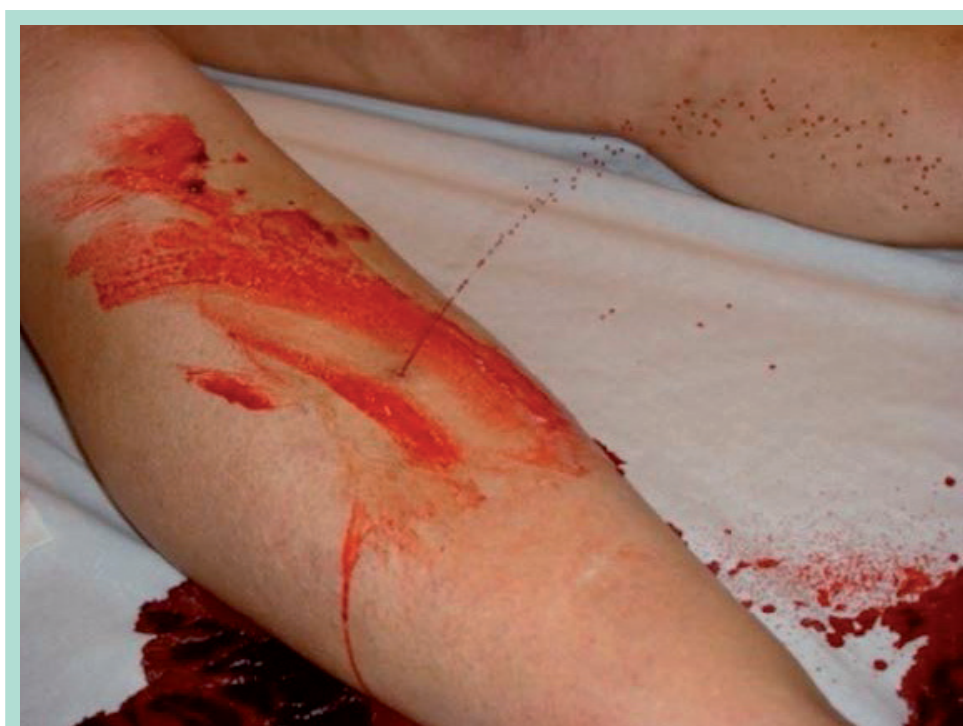

FIGURE 6 : Rupture hémorragique de varice accessoire antérieure jambière de la grande saphène.

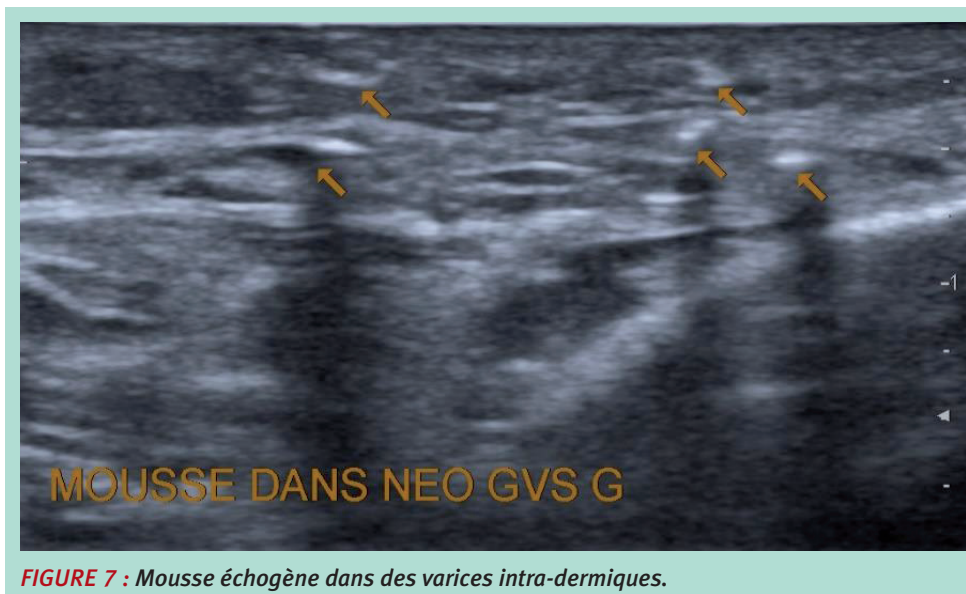

FIGURE 7 : Mousse échogène dans des varices intra-dermiques.

éviter les troubles trophiques mais aussi prévenir les ETEV [1] et les ruptures hémorragiques [19].

La sclérose mousse est parfaitement adaptée à la prévention des hémorragies car elle permet de traiter, en complément des troncs saphènes, leurs accessoires superficielles et les veinectasies où siègent l'essentiel des ruptures de varices en raison de leur localisation intra-dermique à moins de 1 mm de profondeur.

Dans le traitement de l'ulcère veineux, l'échosclérothérapie péri-lésionnelle préviendrait les complications hémorragiques, favorisées par l'anticoagulation [20].

L'instauration transitoire d'un AOD pour une ESM (dans le cas d'un antécédent documenté de MTEV notamment) est forcément empirique et n'est actuellement pas validée.

- L'anticoagulation (héparines, fondaparinux, AVK ou AOD) ne contre-indique pas la sclérothérapie [1, 21] car la première agit sur les facteurs de coagulation et la seconde sur la paroi veineuse.
- Les héparines de bas poids moléculaire (HBPM) administrées à doses préventives n'influenceraient pas l'efficacité de l'ablation chimique [22].
- Un traitement par anti-vitamine K (AVK), pourrait induire un taux d'échecs plus élevé [23] ou, du moins, nécessiter un nombre plus élevé de séances [20]. Une étude prospective portant sur 64 veines saphènes (47 patients sous AVK) ayant bénéficié d'une sclérothérapie retrouvait des taux de succès à court terme comparables aux séries de patients non anticoagulés [21].
- Une diminution d'efficacité de l'ESM sous AOD n'est pas exclue. De même, d'éventuelles complications de la

sclérose mousse sous AOD n'ont pas été étudiées. Les données de la littérature pour la gestion d'un traitement AOD, avant, pendant et après une ESM sont confidentielles.

Objectifs de l'étude

Étude observationnelle rétrospective visant à évaluer les complications et l'efficacité de l'ESM dans une population de patients sous AOD (apixaban, rivaroxaban ou dabigatran) au long cours ou introduit transitoirement pour la procédure.

Matériel et méthodes

Population d'étude

Les patients inclus avaient consulté plusieurs médecins d'un même cabinet de phlébologie pour réalisation d'une à trois séances d'ESM dans un tronc saphène.

Les critères d'inclusion comprenaient une indication validée d'AOD au moment de l'ESM, l'obtention d'un consentement éclairé du patient, un reflux significatif enregistré en mode Doppler (> 1 seconde) dans le tronc saphène cible, un diamètre transversal inférieur à 8 mm à l'échographie.

Les patients désirant interrompre l'ESM avant la troisième séance étaient exclus de l'étude.

Nous n'avons pas modifié la dose d'AOD prescrite au long cours pour scléroser ces patients.

L'étude ESMAOD : l'échosclérose mousse des varices sous anticoagulants oraux directs (AOD).

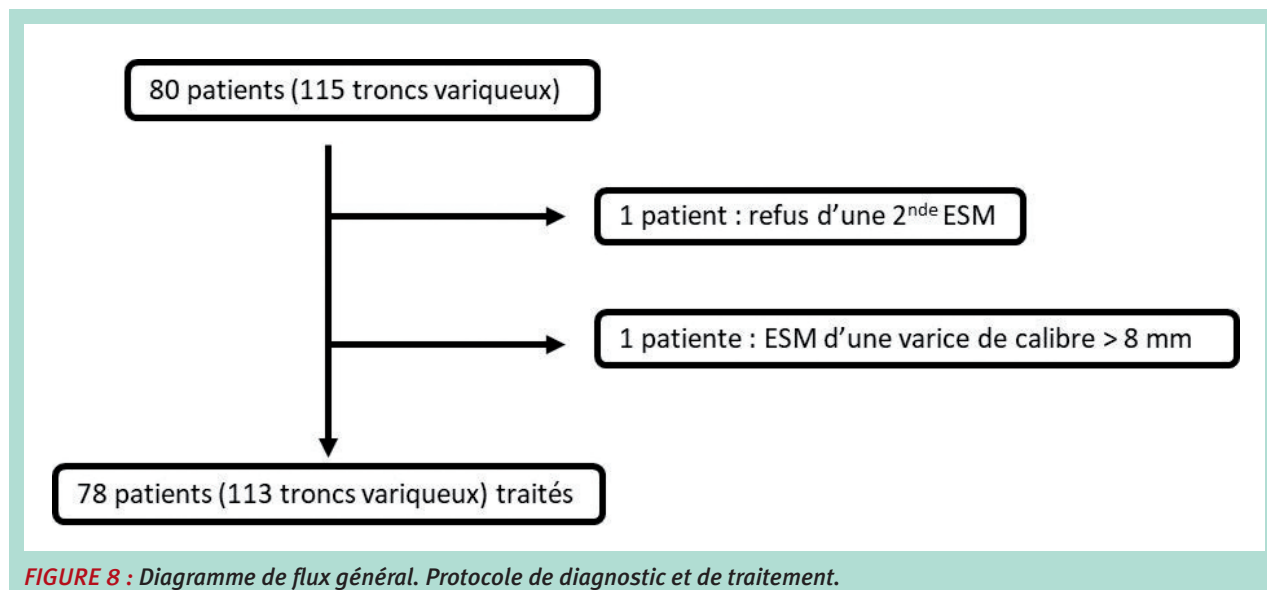


FIGURE 8 : Diagramme de flux général. Protocole de diagnostic et de traitement.

Procédure

Tous les patients inclus ont bénéficié d'une première consultation comprenant un examen clinique puis un examen écho-Doppler morphologique et hémodynamique veineux des membres inférieurs.

L'ESM était retenue conformément aux recommandations [6].

L'ESM était réalisée après respect d'un délai de réflexion minimal de quinze jours et l'obtention du consentement éclairé du patient.

Les choix du sclérosant (laurmacrogol ou tétradécyl sulfate de sodium), de la concentration, du volume injecté et du point d'injection ont été laissés à l'appréciation du praticien dans les limites des recommandations en vigueur [1, 6].

Un contrôle clinique et écho-Doppler était systématiquement programmé entre six et douze semaines après chaque séance d'ESM.

Si un échec était constaté à la consultation de contrôle, une nouvelle injection sclérosante était effectuée dans la limite de trois procédures.

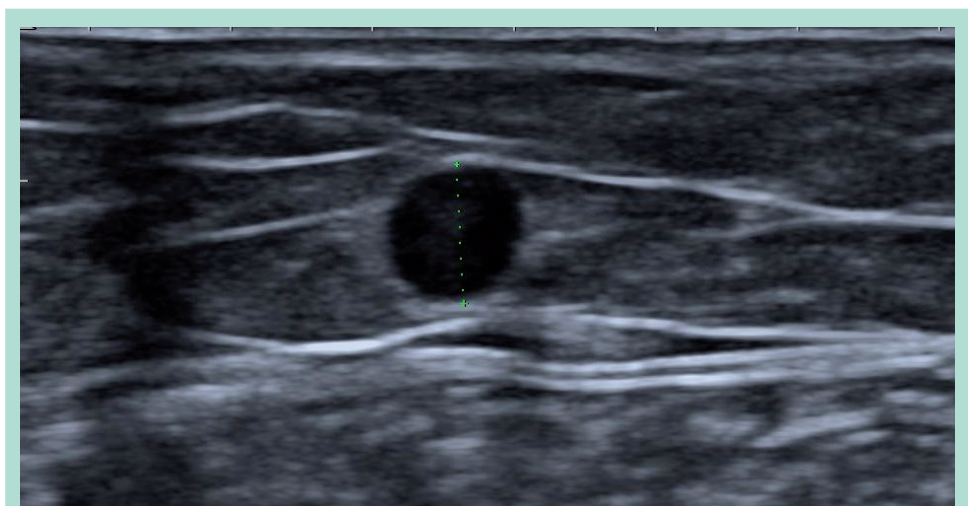


FIGURE 9 : GVS en coupe transversale à mi-cuisse.

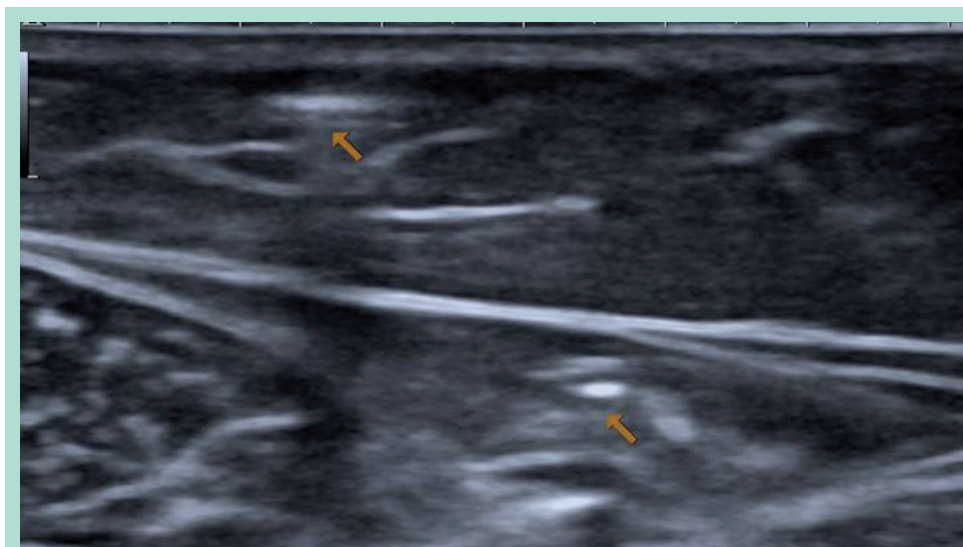


FIGURE 10 : Mousse échogène dans une GVS et son accessoire superficielle spasmées.

Séance de sclérothérapie

La mousse était obtenue à l'aide de deux seringues non siliconées et d'un biconnecteur femelle/femelle avec un ratio sclérosant/air de 1+4.

La séance de sclérothérapie consistait en l'injection échoguidée directe de la mousse sclérosante conformément aux recommandations nationales [6] et européennes [1].

L'injection était stoppée lorsque la saphène que l'on souhaitait traiter était remplie de mousse échogène et spasmée.

Le contrôle échographique était donc nécessaire pour la sécurité et la précision mais aussi pour déterminer le

volume de sclérosant qui n'excédait pas 2 mL soit 10 mL de mousse conformément aux recommandations [24].

Le patient était ensuite allongé pendant cinq à dix minutes avec une compression extrinsèque (tumescence externe) exerçant à l'aide de poids, une pression de l'ordre de 20 mmHg sur le tronçon variqueux traité [25].

Contrairement à la compression par bas, la compression extrinsèque réduit le calibre des veines superficielles et non des veines profondes [26, 27].

En bloquant le flux, la compression extrinsèque prolonge la durée de contact entre l'endothélium et le sclérosant.

Elle assure également une meilleure répartition du détergent sur le pourtour de la veine exsangue.

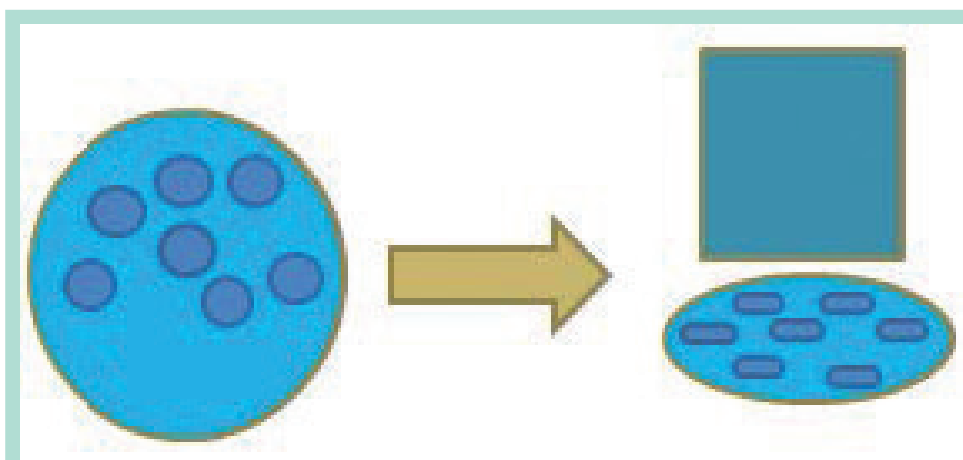


FIGURE 11 : Meilleure répartition du sclérosant sur l'endoveine par la compression extrinsèque.

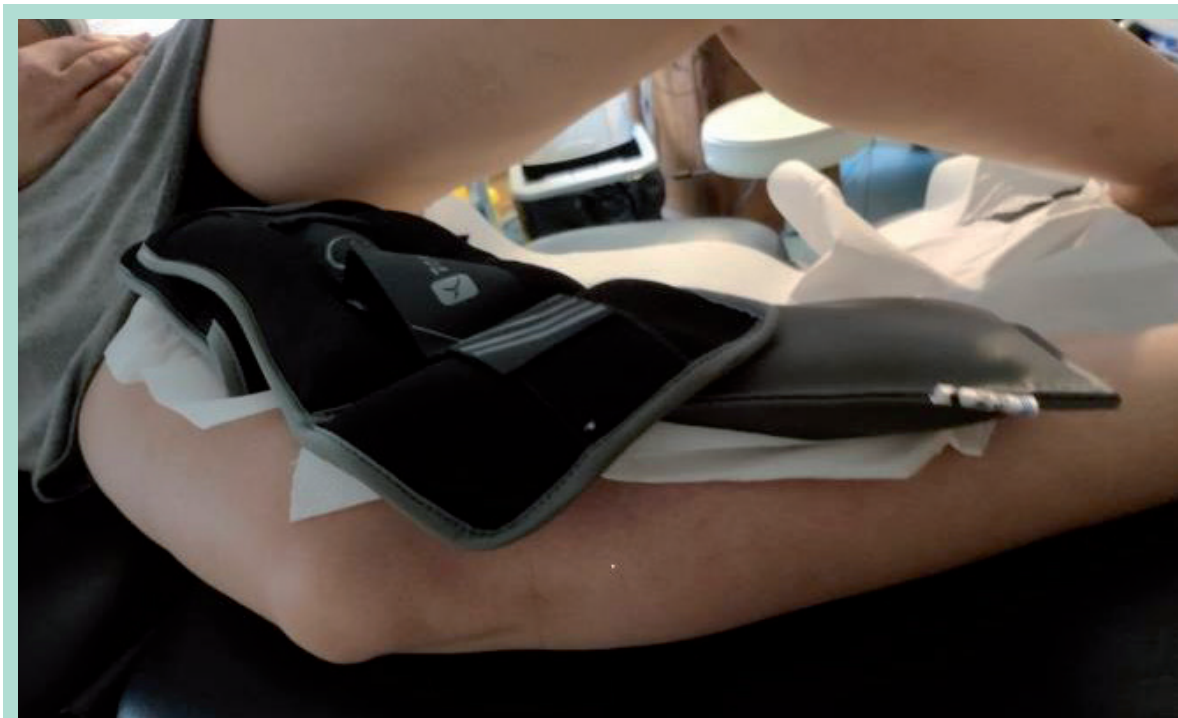

FIGURE 12 : Application d'une compression extrinsèque immédiatement après la sclérose.

Ces deux phénomènes favorisent le spasme nécessaire à la sclérose via la libération des catécholamines de l'endoveine [28].

Il était ensuite demandé au patient de pratiquer la marche quotidienne.

Le port d'une compression par bas-jarrets, bas cuisses ou collants de pressions entre 15 et 20 mmHg était suggéré [1, 25].

Recueil de données

Les caractéristiques générales (sexe, âge) ainsi que le stade C de la classification CEAP étaient relevés.

Concernant l'AOD, la molécule, la dose, l'indication et la durée du traitement étaient recueillies.

Les données concernant le type et le diamètre de la varice traitée ainsi que l'agent sclérosant, sa concentration et son volume injecté, complétaient les variables d'analyse.

Les variables d'intérêt recueillies étaient la disparition ou non du reflux au tiers moyen de la varice traitée et le nombre de séances d'ESM nécessaires pour l'obtenir ainsi que les éventuels effets indésirables et complications.

Stratégie d'analyses

Le critère de jugement principal était, en mode Doppler émission pulsé, la disparition (moins d'une seconde), lors de la séance suivante, du reflux enregistré en orthostatisme au tiers moyen de cuisse pour les grandes veines saphènes (GVS) et néo-GVS et au tiers moyen de jambe pour les petites veines saphènes (PVS) et néo-PVS.

Un échec était considéré comme définitif si plus de trois séances d'ESM n'avaient pas permis de supprimer le reflux dans la veine traitée.

Le critère de jugement secondaire était l'apparition d'effets secondaires ou complications (hémorragies, thrombose veineuse, manifestations neurologiques...) jusqu'au contrôle.

L'analyse statistique des données était descriptive. Les moyennes accompagnées de leur écart type ont été utilisées pour décrire les variables quantitatives, et les pourcentages pour décrire les variables catégorielles.

Résultats

Au total, 78 patients sous AOD ont bénéficié d'une ESM dans une GVS, une PVS ou une néo-saphène (113 troncs variqueux traités) entre juin 2016 et juillet 2020.

Une rupture hémorragique récente de varice concernait 6,5 % de la population (n = 5).

Les caractéristiques démographiques de la population étudiée sont données dans le **tableau 1** :

Âge (années), moyenne ± EC		62,8 (± 12,8)
Âge (années), n (%)	< 55	17 (22)
	55-65	20 (25,5)
	65-75	33 (42,5)
	> 75	8 (10)
Sexe Ratio o (F/H)		1,4 (45/31)

TABLEAU 1 : Caractéristiques démographiques (n = 78).

L'âge moyen de la population était de 62,8 ans ± 12,8.

Le sexe ratio était de 1,4 femme pour un homme.

La nature (molécule) et la posologie de l'AOD sont représentées dans la **figure 13** :

– Le rivaroxaban était l'AOD le plus fréquemment prescrit (63 %, n = 49).

– L'apixaban l'était pour 28,5 % des patients (n = 23).

– Et le dabigatran pour 10 % (n = 8).

Les indications d'AOD sont représentées au **tableau 2** :

Instauration transitoire	43 (55)
Au long cours	26 (33,5)
Traitement d'une TVP	9 (11,5)
TABLEAU 2 : Contexte (n = 78).	

– Pour 43 patients, un antécédent d'ETEV non provoqué justifiait l'instauration transitoire de l'AOD à doses préventives le jour de l'ESM et pour une à deux semaines.

– L'AOD était prescrit au long cours dans le cadre de la prévention des ETE pour 26 patients atteints de troubles du rythme supra-ventriculaires.

– Chez 9 patients, l'AOD était prescrit pour traiter une thrombose veineuse profonde.

Les trois situations d'anticoagulation rencontrées sont représentées dans la figure 13.

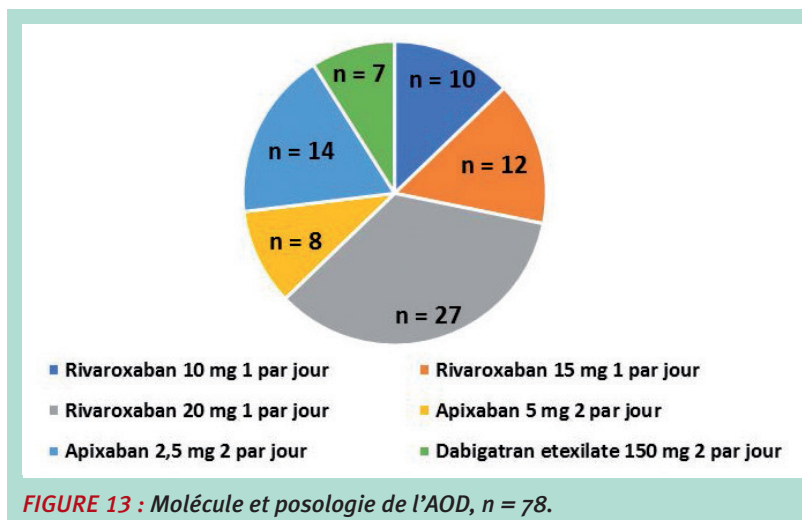


FIGURE 13 : Molécule et posologie de l'AOD, n = 78.

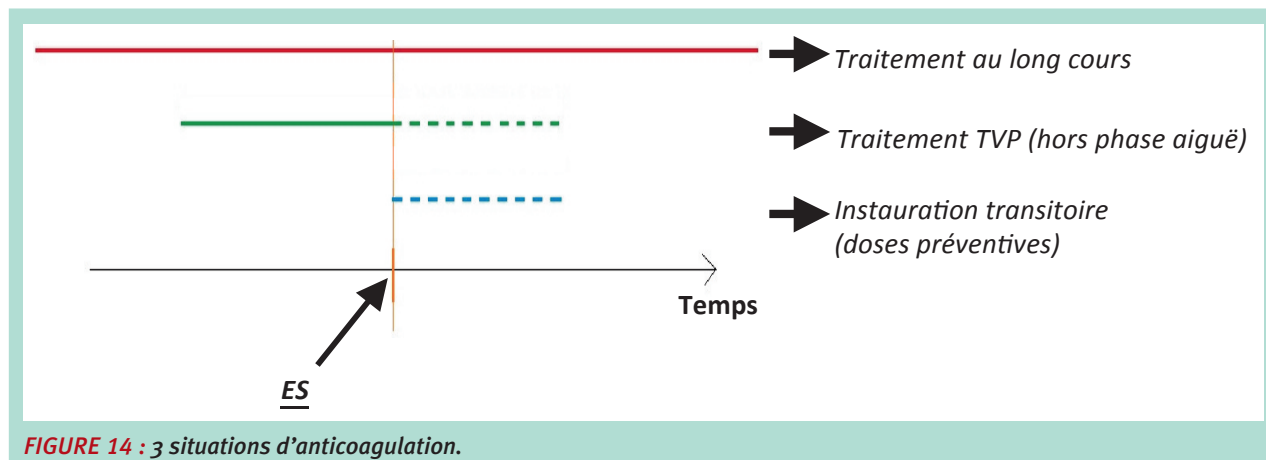


FIGURE 14 : 3 situations d'anticoagulation.

L'étude ESMAOD : l'échosclérose mousse des varices sous anticoagulants oraux directs (AOD).

La classe C de la classification CEAP est représentée figure 15 :

- 45 % des patients présentaient un stade C₃ (n = 46 cas).
- Suivi des stades C₄ (31 %, n = 35).
- Et C₂ (24 %, n = 27).

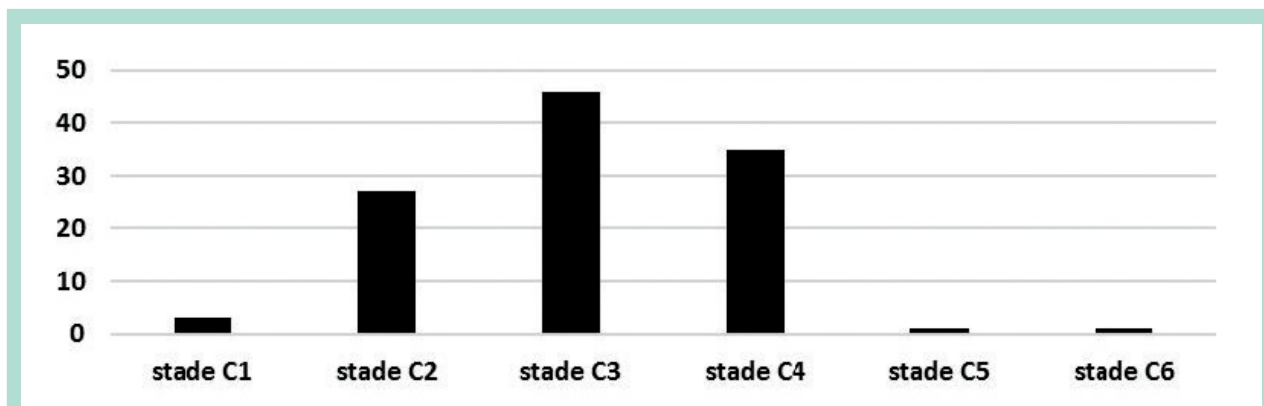


FIGURE 15 : Classe C de la classification CEAP, n = 113.

Le type de varice est représenté figure 16 :

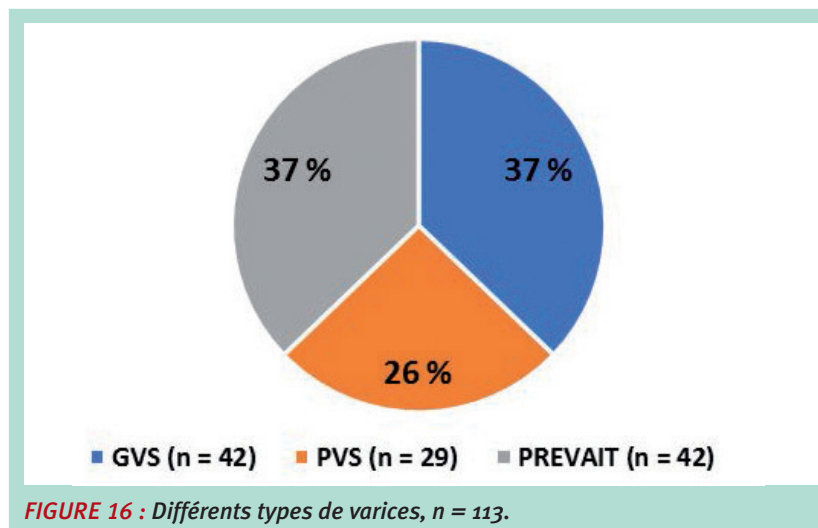


FIGURE 16 : Différents types de varices, n = 113.

Les varices les plus fréquemment traitées étaient la GVS et PREVAIT (37 %, n = 42 chacun) suivie des PVS (25 %, n = 29). Les troncs variqueux traités sont représentés figure 17 en fonction de leur diamètre.

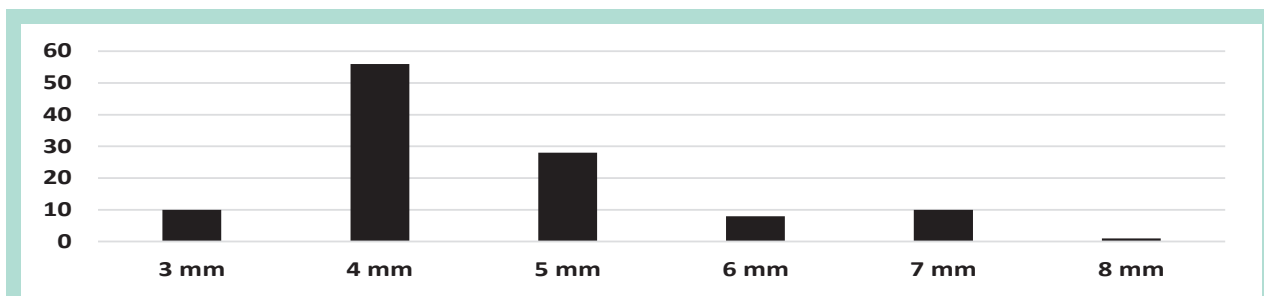


FIGURE 17 : Diamètre des troncs variqueux traités, n = 113.

La taille des varices variait de 4 à 8 mm pour la majorité des cas (91 %, n = 103).

La nature des agents sclérosants utilisés est présentée au **tableau 3** :

Lauromacrogol 400 1 %	1 (1)
Lauromacrogol 400 2 %	69 (61)
Lauromacrogol 400 3 %	13 (11,5)
Sodium tetradecyl sulfate 1 %	5 (4,5)
Sodium tetradecyl sulfate 3 %	25 (22)

TABEAU 3 : Agents sclérosants injectés (n = 113 (%)).

Le lauromacrogol était utilisé dans 73 % des cas (n = 84). Le nombre de troncs saphènes variqueux traités en fonction du volume d'agent sclérosant injecté est représenté **figure 18**.

Les volumes de sclérosants variaient de 1 à 2 mL dans 85 % des cas (n = 98).

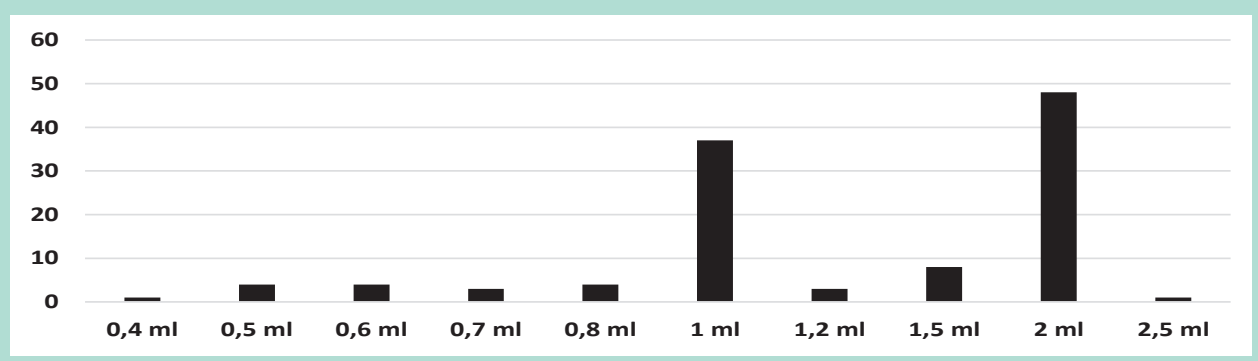


FIGURE 18 : Nombre de troncs variqueux traités en fonction du volume de sclérosant injecté, n = 113.

Les résultats des séances d'ESM réalisés sont donnés **figure 19** :




FIGURE 19 : Résultats des séances d'ESM, n = 113.

Une suppression du reflux a été obtenue après :

- 1 séance pour 88 saphènes (78 %),
- 2 séances pour 23 saphènes (20,5 %),
- 3 séances pour 2 saphènes (1,5 %).

Aucun effet secondaire majeur ou complication n'a été observé pendant l'étude.

Une TVP surale sans gravité a été observée quatre jours après l'arrêt du traitement AOD. Aucune rupture hémorragique variqueuse n'a été rapportée après la sclérothérapie.

Discussion

Dans notre étude, une rupture hémorragique concernait 6,5 % des patients pris en charge par ESM, démontrant la réalité de ce risque chez les variqueux. Ces ruptures hémorragiques de varices sont aggravées sous traitement anticoagulant.

Les diamètres des varices de cette étude correspondent à ceux observés dans les séries de patients variqueux décrites dans la littérature [5, 7, 9].

L'étude ESMAOD : l'échosclérose mousse des varices sous anticoagulants oraux directs (AOD).

En outre, la plupart des patients étaient en insuffisance veineuse chronique (classes C₃-C₆ de la classification CEAP).

L'hypothèse selon laquelle le traitement anticoagulant favoriserait la lyse du sclérotisé avec pour conséquence la recanalisation de la veine traitée avant sa transformation en cordon fibreux n'est pas validée.

En effet, cette étude observationnelle retrouve de bons résultats à court terme comparables à la littérature [1, 2, 7] chez des patients non décoagulés.

Le suivi court de l'étude explique très certainement l'absence d'échec des ESM mais il est probable que l'apposition d'une compression extrinsèque immédiatement après l'injection et pour une durée minimale de cinq minutes participe à ce bon résultat [25].

Le taux d'échecs augmentant avec le temps [2], la présence d'un AOD lors de l'ESM peut potentialiser la recanalisation et la résurgence d'un reflux significatif.

Il faudra donc suivre cette population dans le temps.

Les caractères monocentrique, rétrospectif et observationnel de notre étude limitent également toute extrapolation de nos résultats.

La survenue d'une TVP distale après l'arrêt de l'AOD préventif pose le problème de l'évaluation empirique de la durée de l'anticoagulation prophylactique.

Conclusion

La rupture hémorragique est une complication fréquente de la MVC d'autant plus grave sous anticoagulant, notamment AOD, justifiant ainsi le traitement des varices.

Dans notre étude, aucun effet indésirable ou complication (hémorragie, thrombose) n'a été observé sous AOD.

L'ESM sous AOD semble sûre et efficace à court terme.

Il est donc possible de scléroser un patient sous AOD au long cours sans modifier sa posologie.

Il semble également possible d'instaurer provisoirement une couverture AOD à faible dose pour scléroser un patient à risque thrombo-embolique veineux intermédiaire et de prolonger transitoirement la durée du traitement AOD instauré dans le cadre d'une MTEV afin de scléroser ses varices.

Des études à niveaux de preuve plus élevés sont nécessaires pour confirmer la sécurité et l'efficacité à long terme de l'ESM sous traitement AOD.

Références

1. Rabe E., Breu F., Cavezzi A., Smith P.C., Frullini A., Gillet J., *et al.* European guidelines for sclerotherapy in chronic venous disorders. *Phlebology* juill 2014 ; 29 (6) : 338-54.
2. Rasmussen L.H., Lawaetz M., Bjoern L., Vennits B., Blemings A., Eklof B. Randomized clinical trial comparing endovenous laser ablation, radiofrequency ablation, foam sclerotherapy and surgical stripping for great saphenous varicose veins. *Br. J. Surg.* août 2011 ; 98 (8) : 1079-87.
3. Whiteley M.S., Dos Santos S.J., Fernandez-Hart T.J., Lee C.T.D., Li J.M. Media Damage Following Detergent Sclerotherapy Appears to be Secondary to the Induction of Inflammation and Apoptosis : An Immunohistochemical Study Elucidating Previous Histological Observations. *Eur. J. Vasc. Endovasc. Surg.* mars 2016 ; 51 (3) : 421-8.
4. Wollman J.C. The History of Sclerosing Foams. *Dermatol. Surg.* 2004 ; 30 (5) : 694-703.
5. Hamel-Desnos C.M., De Maeseneer M., Josnin M., Gillet J.-L., Allaert F.-A., Lausecker M., *et al.* Great Saphenous Vein Diameter in Phlebological Practice in France : A Report of the DIAGRAVES Study by the French Society of Phlebology. *Eur. J. Vasc. Endovasc. Surg.* juill 2019 ; 58 (1) : 96-103.
6. Hamel-Desnos C., Miserey G. Choosing wisely. Traitement d'occlusion chimique ou thermique dans l'insuffisance des veines saphènes et des récidives. *Phlebologie* 2018 ; 71 (3) : 10-7.
7. Rabe E., Otto J., Schliephake D., Pannier F. Efficacy and Safety of Great Saphenous Vein Sclerotherapy Using Standardised Polidocanol Foam (ESAF) : A Randomised Controlled Multicentre Clinical Trial. *Eur. J. Vasc. Endovasc. Surg.* févr 2008 ; 35 (2) : 238-45.
8. Haute autorité de Santé. Commission de la transparence. Avis AETOXISCLEROL TAMPONNE 0,5 % (10 mg/2 mL) IV, AETOXISCLEROL TAMPONNE 2 % (40 mg/2 mL) IV, AETOXISCLEROL TAMPONNE 3 % (60 mg/2 mL) IV. 2012.
9. Guex J.-J., Schliephake D.E., Otto J., Mako S., Allaert F.A. The French Polidocanol Study on Long-Term Side Effects : A Survey Covering 3,357 Patient Years. *Dermatologic Surgery.* juin 2010 ; 36 (Sup 2) : 993-1003.
10. Guex J.-J., Allaert F.-A., Gillet J.-L., Chleir F. Immediate and Midterm Complications of Sclerotherapy : Report of a Prospective Multicenter Registry of 12,173 Sclerotherapy Sessions. *Dermatologic Surgery.* 21 mars 2006 ; 31 (2) : 123-8.
11. European Medicines Agency (EMA). European Public assessment for Pradaxa - EMEA/H/C/000829. 2019.
12. European Medicines Agency (EMA). European Public assessment for Eliquis - EMEA/H/C/002148. 2020.
13. European Medicines Agency (EMA). European Public assessment for Xarelto - EMEA/543519/2008. 2020.
14. Sanchez O., Benhamou Y., Bertoletti L., Constant J., Couturaud F., Delluc A., *et al.* Recommandations de bonne pratique pour la prise en charge de la maladie veineuse thromboembolique chez l'adulte. Version courte. *Rev. Mal. Respir.* févr 2019 ; 36 (2) : 249-83.
15. Anand S.S., Bosch J., Eikelboom J.W., Connolly S.J., Diaz R., Widimsky P., *et al.* Rivaroxaban with or without aspirin in patients with stable peripheral or carotid artery disease : an international, randomised, double-blind, placebo-controlled trial. *Lancet* janv 2018 ; 391 (10117) : 219-29.

16. Farge D., Frere C., Connors J.M., Ay C., Khorana A.A., Munoz A., et al. 2019 international clinical practice guidelines for the treatment and prophylaxis of venous thromboembolism in patients with cancer. *Lancet Oncol.* oct 2019 ; 20 (10) : e566-81.
 17. Maura G., Billionnet C., Drouin J., Weill A., Neumann A., Pariente A. Oral anticoagulation therapy use in patients with atrial fibrillation after the introduction of non-vitamin K antagonist oral anticoagulants : findings from the French healthcare databases, 2011–2016. *BMJ Open.* avr 2019 ; 9 (4) : e026645.
 18. Agence Nationale de Sécurité des Médicaments (ANSM). Lettre aux professionnels de santé - PREVISCAN (fluindione) : Prescription restreinte au seul renouvellement de traitement. 2018.
 19. Serra R., Ielapi N., Bevacqua E., Rizzuto A., De Caridi G., Massara M., et al. Haemorrhage from varicose veins and varicose ulceration : A systematic review. *Int. Wound J.* oct 2018 ; 15 (5) : 829-33.
 20. Stücker M., Reich S., Hermes N., Altmeyer P. Safety and efficiency of perilesional sclerotherapy in leg ulcer patients with postthrombotic syndrome and/or oral anticoagulation with phenprocoumon. *JDDG.* sept 2006 ; 4 (9) : 734-8.
 21. Gachet G., Spini L. Sclérothérapie des varices sous anticoagulants. *Phlébologie* 2002 ; 55 (1) : 41-4.
 22. Hamel-Desnos C.M., Gillet J.-L., Desnos P.R., Allaert F.A. Sclerotherapy of varicose veins in patients with documented thrombophilia : a prospective controlled randomized study of 105 cases. *Phlebology* août 2009 ; 24 (4) : 176-82.
 23. Franchitti D. Sclérothérapie chez les patients sous traitement anticoagulant au long cours pour cardiopathie. *Phlébologie* 1995 ; 31-2.
 24. Société Française de Phlébologie SF de MV. Concentrations des sclérosants en fonction des diamètres veineux pour la sclérothérapie à la mousse. Accord d'experts. *Phlébologie* sept 2018 ; 71 (3) : 7-9.
 25. Gachet G., Galem K. L'écho-sclérose mousse des varices sous compression ou « tumescence externe » : l'étude MOUSSECOMP. *Phlébologie* 2014 ; (3) : 23-8.
 26. Crébassa V., Galleze B., Gardon-Mollard C., Allaert F.-X. Réduire de 70 % le volume des varices pendant et après traitement. Tumescence externe par compression excentrée standardisée. *Phlébologie* sept 2017 ; 70 (3) : 20-8.
 27. Rastel D., Lun B. Effects of medical compression stockings on epi-fascial veins : their applications to foam sclerotherapy. *Phlebologie* mars 2014 ; 67 (1) : 40-5.
 28. Gillet J.L., Donnet A., Lausecker M., Guedes J.M., Guex J.J., Lehmann P. Pathophysiology of visual disturbances occurring after foam sclerotherapy. *Phlebology* oct 2010 ; 25 (5) : 261-6.
-