Aucun article ou résumé dans cette revue ne peut être reproduit sous forme d'imprimé, photocopie, microfilm ou par tout autre procédé sans l'autorisation expresse des auteurs et de l'éditeur. Editions Phlébologiques Françaises
No article or abstract in this journal may be reproduced in the form of print, photocopy, microfilm or any other means without the express permission of authors and the editor. Editions Phlébologiques Françaises

Phlébologie ANNALES VASCULAIRES 2021, 74, 4, p. 70-83

Article original
Original paper

SOCIÉTÉ FRANÇAISE DE Phlébologie

Anatomie 3d des organes érectiles.

Digitization of penile veins.

Uhl J.-F.[1]

Résumé

Le but de ce travail est de décrire l'anatomie 3D des organes érectiles que l'on peut étudier par cavernoscanner. Nous en décrirons la morphologie normale et celle observée dans le cas de fuites caverneuses, responsable de troubles érectiles primaires chez les jeunes.

Cette anatomie guide le geste thérapeutique qui consiste à la déconnection chirurgicale de fuites. Cette exploration complétée l'écho-doppler couleur permet une cartographie 3D pré-thérapeutique.

Mots-clés : *anatomie, veines, modélisation 3D, organes érectiles, pénis, fuites caverno-veineuses, cavernoscanner.*

Abstract

The aim of this work is to describe the 3D anatomy of the erectile organs that can be studied by caverno-CT. We will describe the normal morphology and the cases observed in the case of cavernous leaks, responsible for primary erectile dysfunction in young people.

This anatomy is a guideline for the therapeutic gesture which consists in the surgical disconnection of leaks. The aim of this investigation, completed by color Doppler ultrasound, is to provide a 3D pre-therapeutic mapping.

Keywords : anatomy, veins, 3Dmodelisation, erectile organs, penis, caverno-venous leaks, cavernoscanner.

Introduction

L'anatomie des organes érectiles masculins est, tout comme leur physiologie, complexe et assez mal connue. L'exploration des patients pour troubles érectiles par cavernoscanner [1] a permis un recueil de données exceptionnel qui permet de mieux connaître l'anatomie et les variations des veines péniennes et du pelvis, toutes issues jusque là de dissection cadavérique [2].

Techniques de modélisation à partir du CAVERNO-CT

Technique du caverno-CT[1] par injection intra-caverneuse (IIC) de produit de contraste, sous stimulation pharmacologique. Technique décrite [1] et détaillée dans ce numéro spécial : Le cavernoscanner : technique et modélisation…)

Techniques de reconstruction 3D des organes érectiles.

La modélisation est réalisée soit par la technique du volume rendering direct (VRT) avec un logiciel type Horos© ou de console radiologique, soit par modélisation vectorielle.

Dans cette deuxième technique, on modélise l'os et le réseau veineux en premier avec 3dslicer©. Puis on retouche l'image et on réalise une segmentation colorée avec le logiciel Meshmixer©.

Cette technique a l'immense avantage d'identifier plus facilement chaque veine grâce aux codes couleurs. Il est aussi possible grâce aux modèles interactifs 3D de manipuler ces morphologies complexes pour mieux analyser la morphologie 3D du système veineux.

Enfin, on peut imprimer en 3D ces modèles et les consulter facilement sur le site collaboratif Sketchfab© avec un ordinateur, une tablette ou un smartphone.

Pour plus de détails sur cette modélisation, consulter l'article de la revue Phlebolymphology disponible online (www.https://www.phlebolymphology.org/wp-content/uploads/2021/01/Phlebolymphology-102.pdf)

1. *Laboratoire d'Anatomie.Université de Paris.*
45 rue des Saints Pères – 75006 Paris.
E-mail : Jeanfrancois.uhl@gmail.com

Aucun article ou résumé dans cette revue ne peut être reproduit sous forme d'imprimé, photocopie, microfilm ou par tout autre procédé sans l'autorisation expresse des auteurs et de l'éditeur. Editions Phlébologiques Françaises
No article or abstract in this journal may be reproduced in the form of print, photocopy, microfilm or any other means without the express permission of authors and the editor. Editions Phlébologiques Françaises

Description anatomique des organes érectiles : (Figures 1-3)

Corps caverneux

Les corps caverneux (CC) cylindriques, au nombre de deux, dorso-latéraux, symétriques situés côte à côte sur le dos de la verge. Ils sont amarrés à la symphyse pubienne par le ligament suspenseur du pénis.

Les CC sont enveloppés par une cloison épaisse, l'albuginée présentant 2 couches, longitudinale (externe) et circulaire (interne). Le tout est situé sous le fascia profond du pénis (ou fascia de Buck) qui adhère fortement à l'albuginée.

Corps spongieux

Le corps spongieux (CS) unique, ventral, situé dans une dépression formée à la partie inférieure des corps caverneux, sur le ventre de la verge. Il est parcouru, sur sa longueur, par l'urètre et se termine par un renflement, le gland.

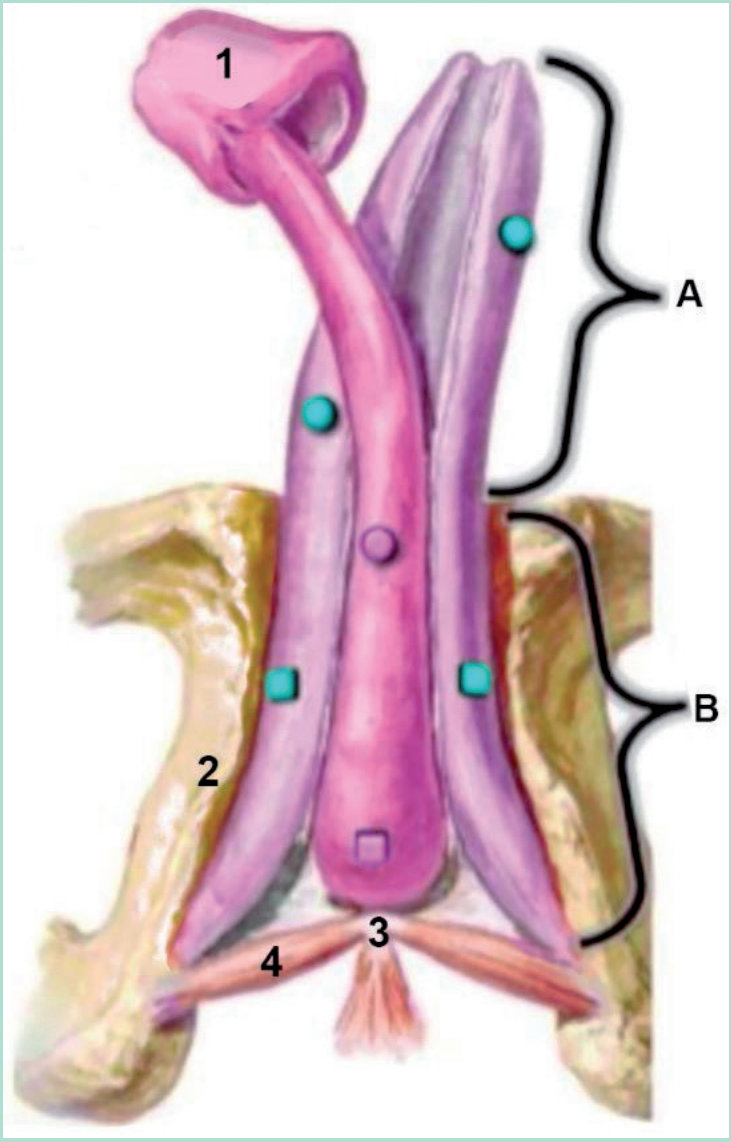

FIGURE 1 : Vue périnéale des organes érectiles (d'après Netter). Perles bleues = CC. Perles roses = CS.
1 = Gland. 2 = Branche ischio-pubienne. 3 = Noyau fibreux central du périnée. 4 = Muscle transverse superficiel. A = Corps du pénis.
B = Racine du pénis.

Aucun article ou résumé dans cette revue ne peut être reproduit sous forme d'imprimé, photocopie, microfilm ou par tout autre procédé sans l'autorisation expresse des auteurs et de l'éditeur. Editions Phlébologiques Françaises
No article or abstract in this journal may be reproduced in the form of print, photocopy, microfilm or any other means without the express permission of authors and the editor. Editions Phlébologiques Françaises

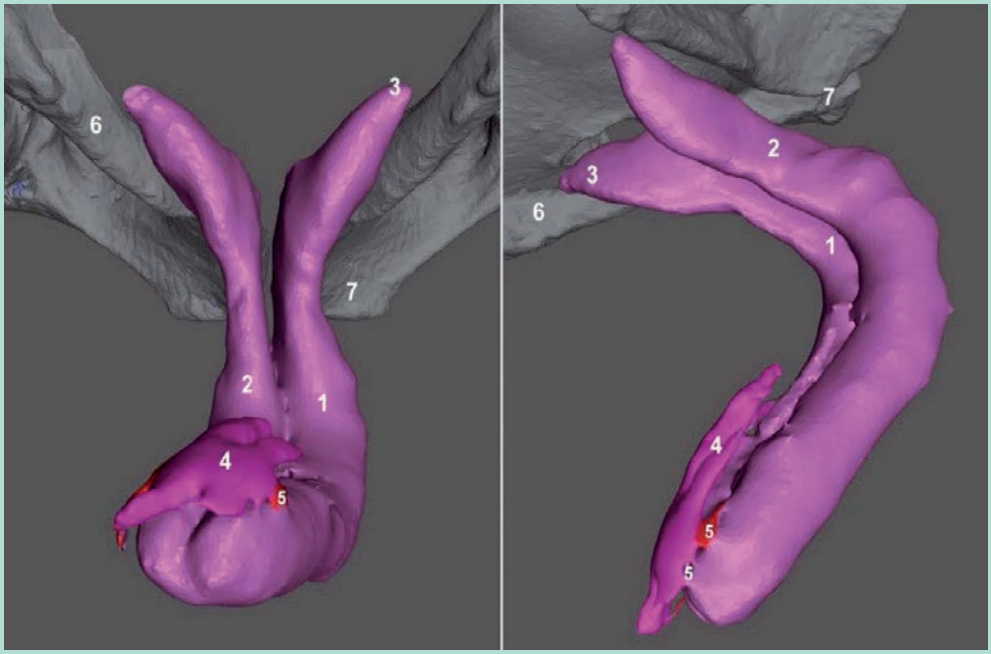

FIGURE 2 : Modélisation 3D des corps caverneux. (Cavernoscanner).
Modélisation 3D vectorielle segmentée et colorée.
1 = Corps caverneux (CC) gauche. 2 = Corps caverneux droit. 3 = Pointe du CC droit. 4 = Partie du corps spongieux. 5 = Anastomoses caverno-spongieuses. 6 = Branche ischio-pubienne.
7 = Os pubien.

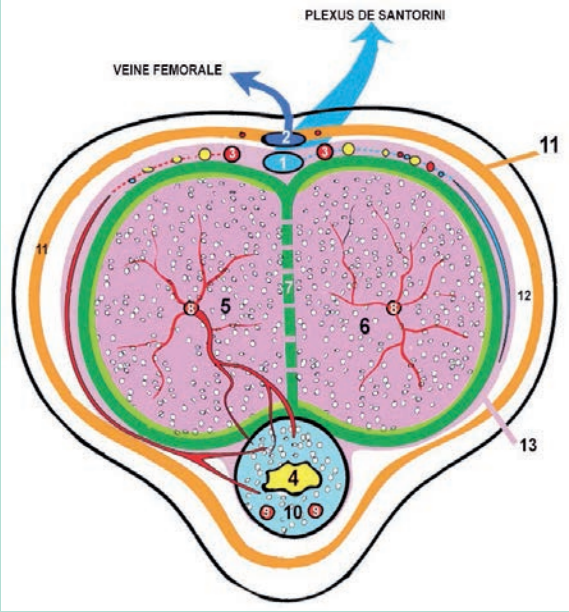

FIGURE 3 : Coupe transversale du pénis. (D'après René Yiou)
1 = Veine dorsale profonde (VDP). 2= Veine dorsale superficielle (VDS). 3 = Artères dorsales. 4 = Urètre. 5 = Corps caverneux (CC) droit. 6 = Corps caverneux gauche. 7 = Septum du CC. 8= Artères caverneuses. 9 = Artères spongieuses. 10=Corps spongieux. 11 = Fascia superficiel ou Dartos pénien. 12 = Espace de glissement. 13 = Fascia de Buck ou fascia profond du pénis. La VDP se draine vers le plexus de Santorini, et la VDS vers la veine fémorale et la terminaison de la grande veine saphène.

Aucun article ou résumé dans cette revue ne peut être reproduit sous forme d'imprimé, photocopie, microfilm ou par tout autre procédé sans l'autorisation expresse des auteurs et de l'éditeur. Editions Phlébologiques Françaises
No article or abstract in this journal may be reproduced in the form of print, photocopy, microfilm or any other means without the express permission of authors and the editor. Editions Phlébologiques Françaises

Veine dorsale profonde (Figures 3-6)

Elle est parfois dédoublée. Elle reçoit des affluents provenant du CC et du CS.

La veine dorsale profonde tire son origine du gland et des corps caverneux. Impaire et médiane, elle chemine d'avant en arrière à la face dorsale de la verge dans le sillon médian supérieur du pénis, au-dessous du fascia superficiel (Dartos pénien) entre les deux artères dorsales, qui suivent, mais en sens inverse, la même direction.

Parfois dédoublée, elle reçoit des collatérales étagées des faces latérales du pénis.

Elle se termine par un plexus sous pubien qui se draine directement avec le plexus de Santorini. Lors de l'érection, elle est bloquée sous le pubis par l'action des muscles bulbo-caverneux et ischio-caverneux qui compriment la VDP et bloquent la remontée du sang vers le plexus de Santorini. **(Flèche bleue. Figure 4)**.

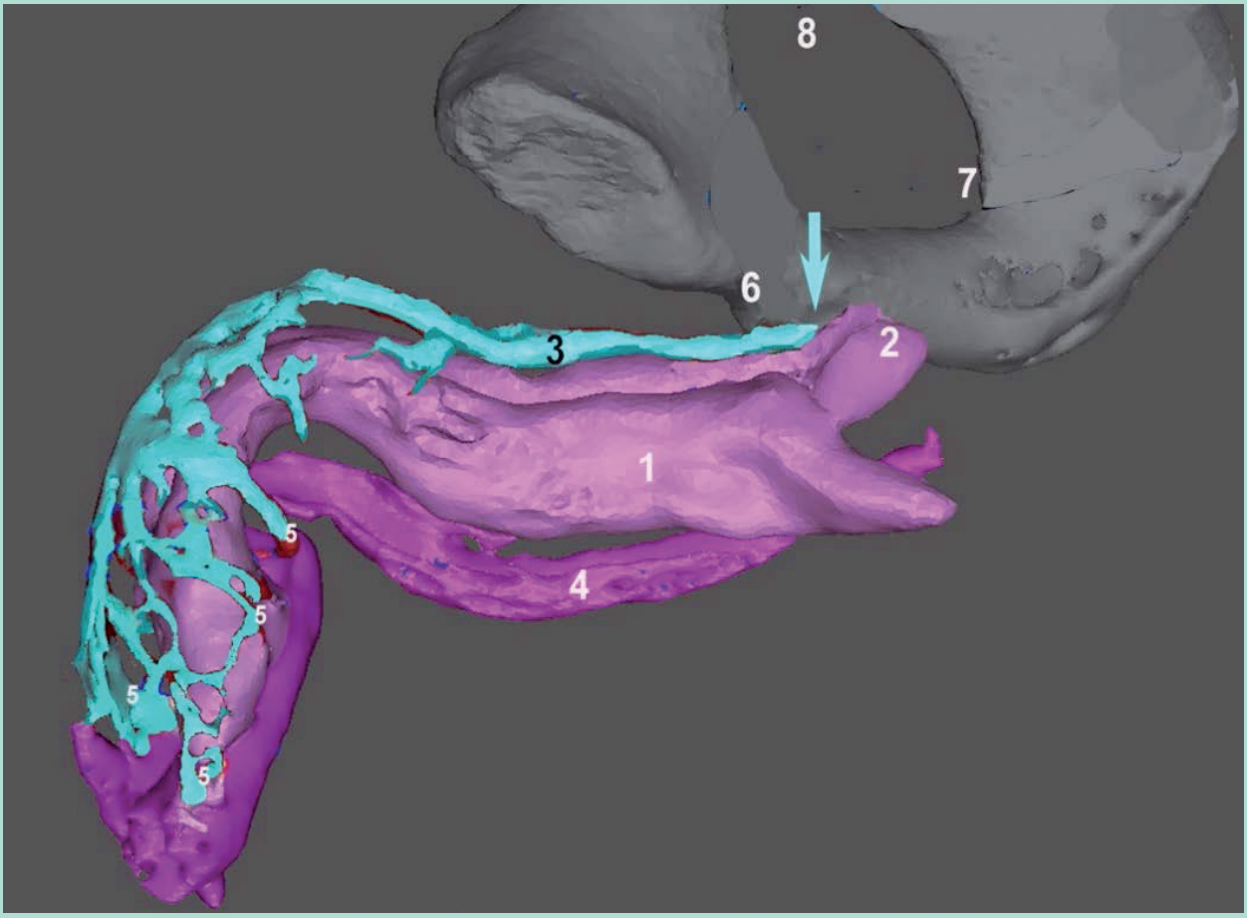

FIGURE 4 : Modélisation 3D de la VDP des CC et CS. (Cavernoscanner).
Modélisation 3D vectorielle segmentée et colorée. 1 = Corps caverneux (CC) gauche. 2 = Pointe du CC droit. 3 = Veine dorsale profonde (VDP en rouge). 4 = Corps spongieux (CS). 5 = Connectons CDP-CS. 6 = Pubis. 7 = Branche ischio-pubienne.
La flèche indique la zone de compression par l'action des muscles bulbo-caverneux et ischio-caverneux.

Aucun article ou résumé dans cette revue ne peut être reproduit sous forme d'imprimé, photocopie, microfilm ou par tout autre procédé sans l'autorisation expresse des auteurs et de l'éditeur. Editions Phlébologiques Françaises
No article or abstract in this journal may be reproduced in the form of print, photocopy, microfilm or any other means without the express permission of authors and the editor. Editions Phlébologiques Françaises

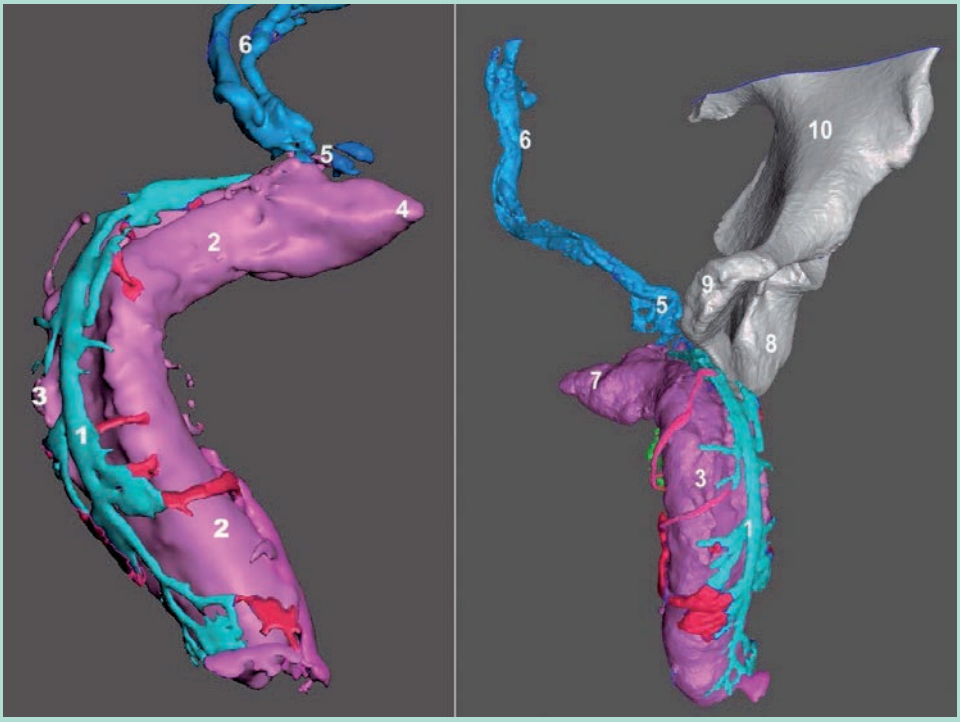

FIGURE 5 : Modélisation 3D de la VDP des CC. (Cavernoscanner)
Modélisation 3D colorée (ici associée ici à une fuite de la veine vésicale droite).
1 = veine dorsale profonde (VDP, en bleu). 2 = Corps caverneux (CC, en rose) gauche.
3 = CC droit. 4 = pointe du CC gauche. 5 = Plexus de Santorini. 6 = veines vésicales droites.
7 = pointe du CC droit. 8 = branche ischio-pubienne. 9 = pubis. Les connections VDP-CS sont en rouge.

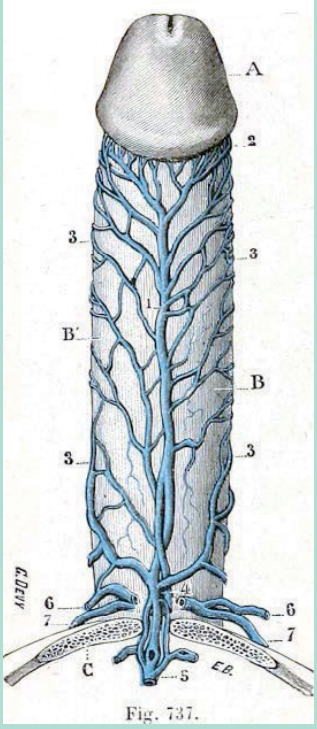

FIGURE 6 : La veine dorsale profonde de la verge. (D'après Testut traité d'anatomie 1895 p. 1145). A = Gland. B = Corps caverneux. C = Coupe du pubis un peu au-dessous de la symphyse. 1 = VDP. 2 = Origine VDP en arrière du gland.
3 = Affluents de la VDP provenant du CC et du CS.
4 = Plexus sous pubien de la VDP. 5 = Plexus de Santorini.
6 = Veines pudendales externes. 7 = veines obturatrices.

Aucun article ou résumé dans cette revue ne peut être reproduit sous forme d'imprimé, photocopie, microfilm ou par tout autre procédé sans l'autorisation expresse des auteurs et de l'éditeur. Editions Phlébologiques Françaises
No article or abstract in this journal may be reproduced in the form of print, photocopy, microfilm or any other means without the express permission of authors and the editor. Editions Phlébologiques Françaises

Veine dorsale superficielle (Figure 2)

Elle est située dorsalement sur la ligne médiane et provient des enveloppes de la verge. Elle chemine, dans toute son étendue, dans le tissu cellulaire sous-cutané. En atteignant le pubis, elle s'infléchit. Elle est habituellement accompagnée de 2 artérioles satellites.

Elle s'anastomose avec les veines obturatrices et pudendales externes qui se terminent dans la partie terminale de la grande saphène et ou dans la veine fémorale de façon variable. (cf. fuites caverneuses superficielles **Figures 7,8**)

Artères du pénis

La vascularisation artérielle du pénis comprend : **(Figure 3)**

- Les artères dorsales situées de part et d'autre de la veine dorsale profonde.
- De fines artères dorsales superficielles satellites de la veine dorsale superficielle.
- Les artères des 2 CC sont centrales dans les 2 corps caverneux, émettant un réseau en étoile.
- 2 artères ventrales du CS situées sous l'urètre.

Anatomie des fuites caverneuses[5]

La modélisation 3D des veines pelviennes permet d'analyser avec précision l'anatomie des fuites caverneuses. Ceci peut être obtenu grâce à l'exploration par caverno-CT de patients ayant une insuffisance érectile. Le but est d'objectiver fuites caverneuses et d'obtenir une cartographie 3D des fuites, associée à une exploration écho-doppler couleur pour guider un geste chirurgical électif[6,7].

C'est ainsi que l'on distingue différents types de fuites A, B, C, D, E, F **(Tableau 1)** selon la classification proposée par R. Virag[3]. Le **tableau 2** montre la répartition topographique des fuites.

Absence de fuite ou type A.

La figure 4 illustre l'aspect d'un caverno-CT normal (absence de fuites).

Le drainage de la VDP est bloqué par la compression du muscle bulbo-caverneux sous la symphyse. pubienne. (Flèche).

FUITE	o	SUPERF	PROF	S + P	CS	Pte CC	N=
Classif.	A	B	C	D	E	F	
Virag[3] (%)	19	17	23	40	36	19	324
Caverno CT[4] (%)	17	13	24	46	-	-	100

TABLEAU 1 : ***Classification et répartition des fuites caverneuses.***
[3] Virag R. (2011) *Dans la classification Virag et Paul. Fuite profonde isolée=B/Fuite superficielle isolée=C*
Dans ce tableau simplement intervertir les lettres B et C (les chiffres sont exacts).Voir dans ce numéro Sussman et al « Le cavernoscanner ; Technique et Modélisation ».[4] Neveu G. (Mémoire du DUACN 2021).

Aucun article ou résumé dans cette revue ne peut être reproduit sous forme d'imprimé, photocopie, microfilm ou par tout autre procédé sans l'autorisation expresse des auteurs et de l'éditeur. Editions Phlébologiques Françaises
No article or abstract in this journal may be reproduced in the form of print, photocopy, microfilm or any other means without the express permission of authors and the editor. Editions Phlébologiques Françaises

%	D	G	Bilat	TOT
CC	3,5%	4,7%	91,9%	100,0%
CS			37,6%	37,6%
FEM	10,8%	8,4%	3,6%	22,9%
GVS	2,4%	3,6%	12,0%	18,1%
VESICALE	17,4%	5,8%	38,4%	61,6%
SANTOR			73,3%	73,3%
OBTUR	8,2%	25,9%	17,6%	51,8%
PUD int	14,1%	16,5%	16,5%	47,1%
PUD ext	12,9%	11,8%	27,1%	51,8%

TABLEAU 2 : Répartition anatomique des fuites caverneuses.[4]

Fuites caverneuses superficielles ou type B (Figures 7, 8).

Elles empruntent principalement les veines pudendales externes (VPE) qui se drainent vers les veines fémorales et la terminaison de la grande veine saphène.

Il existe presque toujours 3 veines pudendales externes de chaque côté (non décrites à notre connaissance dans la littérature).

Il existe habituellement 3 niveaux de VPE qui peuvent être interconnectés :

- VPE supérieure se terminant dans la veine fémorale commune.
- VPE moyenne se terminant dans la crosse de la grande veine saphène.
- VPE inférieure(s) se terminant dans le tronc de la grande veine saphène juste sous la crosse. (2 collatérales sont fréquentes séparées ou naissant d'un tronc commun).

Fuites caverneuses profondes ou type C (Figures 9-13)

Elles sont principalement situées à la partie postérieure de la VDP, à sa jonction avec le plexus de Santorini. C'est le carrefour de tous les drainages veineux pelviens qui vont des 2 côtés vers 3 grands axes veineux pelviens qui tous se drainent dans les veines hypogastriques :

- Les veines vésicales, voie la plus fréquente et importante environ 60 % des cas **(Figures 9-13).** Souvent plexiformes, elles sont connectées avec les veines vésicales controlatérales en avant dans l'espace de Retzius par le plexus de Santorini, véritable carrefour veineux de drainage du pénis. (Visualisé dans 73 % des cas dans notre série). Elles peuvent naitre d'un tronc commun avec la veine obturatrice **(Figure 12)**.
- Les veines pudendales internes sont observées dans 47 % des cas. **(Figures 11-15)** Elles se dirigent à la face interne de la branche ischio-pubienne dans le canal d'Alcock accompagnées du nerf et de l'artère pudendale.
- Les veines obturatrices inférieures sont visibles dans la moitié des cas **(Figures 12, 14)**. À noter que la veine obturatrice supérieure naît le plus souvent de la veine iliaque externe.

Fuites caverneuses mixtes ou type D (Figures 15, 16)

Elles associent les 2 premiers types de fuites caverneuses en proportion variable.

2 exemples sont montrés **figures 15 et 16** et une animation 3D est consultable avec le lien Sketchfab© : https://skfb.ly/6TvwL

Les fuites du corps spongieux **(Figure 17)**

Se font le plus souvent par des connections latérales du corps spongieux avec le corps caverneux comme montré sur la **figure 17**. Elles peuvent également, par l'intermédiaire

Aucun article ou résumé dans cette revue ne peut être reproduit sous forme d'imprimé, photocopie, microfilm ou par tout autre procédé sans l'autorisation expresse des auteurs et de l'éditeur. Editions Phlébologiques Françaises
No article or abstract in this journal may be reproduced in the form of print, photocopy, microfilm or any other means without the express permission of authors and the editor. Editions Phlébologiques Françaises

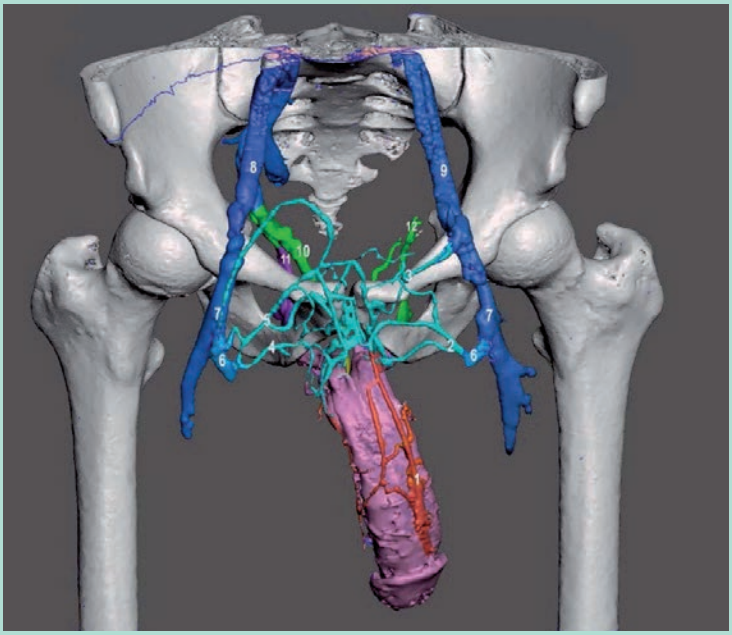

FIGURE 7 : Modélisation 3D des fuites caverneuses superficielles. (Caverno-CT, modélisation 3D vectorielle segmentée et colorée). 1 = Veine dorsale profonde du pénis (dédoublée, rouge). 2 = Veine pudendale externe inférieure G. 3 = Veine pudendale externe supérieure G. 4 = Veine pudendale externe inférieure D. 5 = Veine pudendale externe moyenne G. 6 = Crosses de la grande veine saphène. 7 = Veines fémorales communes. 8 = Veine iliaque primitive D. 9 = Veine iliaque primitive G. 10 = Tronc des veines vésicales D (vert). 11 = Veine obturatrice D (violet). 12 = Veines vésicales G (vert).

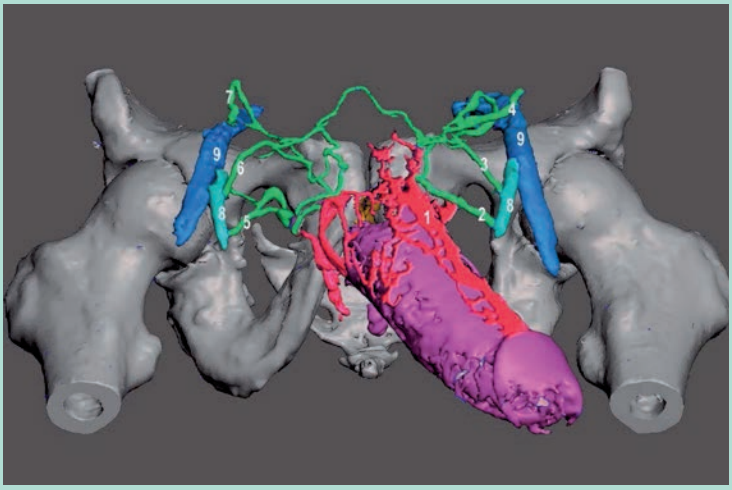

FIGURE 8 : Modélisation 3D des fuites caverneuses superficielles. (Caverno-CT, modélisation 3D vectorielle segmentée et colorée). 1 = Veine dorsale profonde du pénis (rouge). 2 = Veine pudendale externe inférieure G (verte). 3 = Veine pudendale moyenne G. 4 = Veine pudendale externe supérieure G. 5 = Veine pudendale externe inférieure D. 6 = Veine pudendale externe moyenne D. 7 = Veine pudendale externe supérieure D. 8 = Crosses des grandes veines saphènes. 9 = veines fémorales communes (bleues).

Aucun article ou résumé dans cette revue ne peut être reproduit sous forme d'imprimé, photocopie, microfilm ou par tout autre procédé sans l'autorisation expresse des auteurs et de l'éditeur. Editions Phlébologiques Françaises
No article or abstract in this journal may be reproduced in the form of print, photocopy, microfilm or any other means without the express permission of authors and the editor. Editions Phlébologiques Françaises

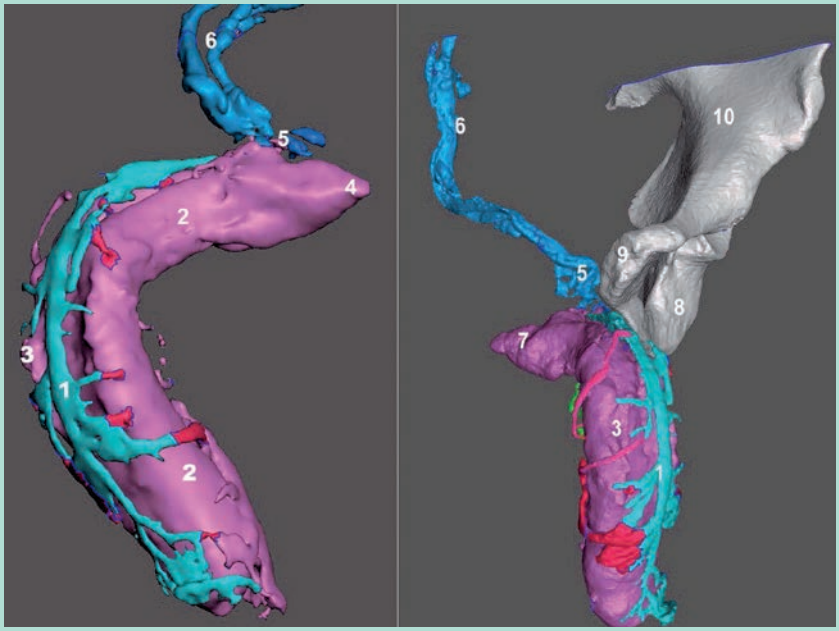

FIGURE 9 : Modélisation 3D de fuite caverneuses profondes (veines vésicales droites). (Caverno-CT, modélisation 3D vectorielle segmentée et colorée). 1 = Veine dorsale profonde du pénis (dédoublée). 2 = Corps caverneux gauche. 3 = Corps caverneux droit. 4 = Pointe du CC gauche. 5 = Plexus de Santorini. 6 = Veines vésicales. 7 = Pointe du CC droit. 8 = Branche ischio-pubienne. 9 = Pubis. 10 = Ilion gauche.

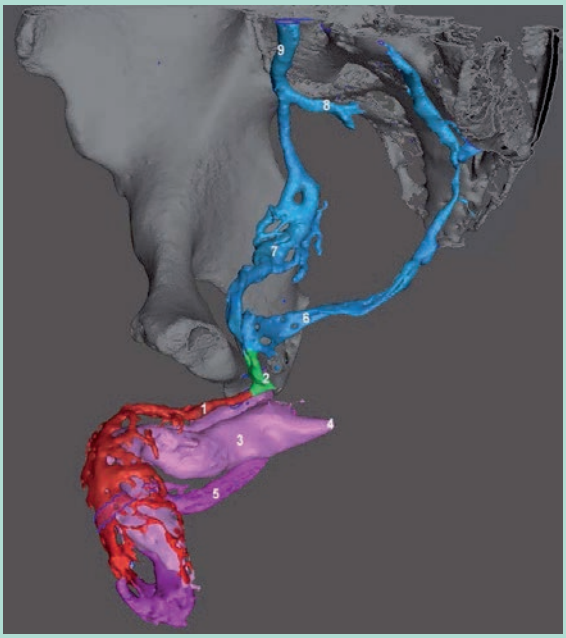

FIGURE 10 : Modélisation 3D des fuites caverneuses profondes (Santorini & veines vésicales). (Caverno-CT, modélisation 3D vectorielle segmentée et colorée). 1 = Veine dorsale profonde (VDP en rouge). 2 = Plexus de Santorini. 3 = Corps caverneux gauche. 4 = Pointe du CC gauche. 5 = Corps spongieux (CS). 6 = Veines vésicales gauches. 7 = Plexus des veines vésicales droites. 8 = Tronc des veines sacrées latérales droites. 9 = Veine hypogastrique droite.

Aucun article ou résumé dans cette revue ne peut être reproduit sous forme d'imprimé, photocopie, microfilm ou par tout autre procédé sans l'autorisation expresse des auteurs et de l'éditeur. Editions Phlébologiques Françaises
No article or abstract in this journal may be reproduced in the form of print, photocopy, microfilm or any other means without the express permission of authors and the editor. Editions Phlébologiques Françaises

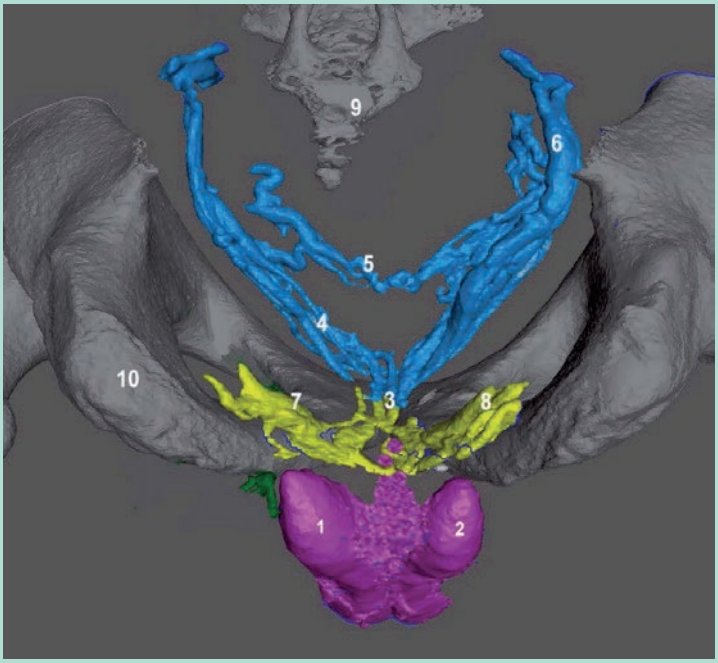

FIGURE 11 : Modélisation 3D des fuites caverneuses profondes (veines vésicales et pudendales). (Caverno-CT vue inférieure, modélisation 3D vectorielle segmentée et colorée). 1 = CC gauche. 2 = CC droit. 3 = Plexus de Santorini. 4 = Veines vésicales inférieures G. 5 = Veines vésicales supérieures G. 6 = Veines vésicales D. 7 = Veines pudendales droites. 8 = Veines pudendales gauches. 9 = Sacrum. 10 = Tubérosité ischiatique G.

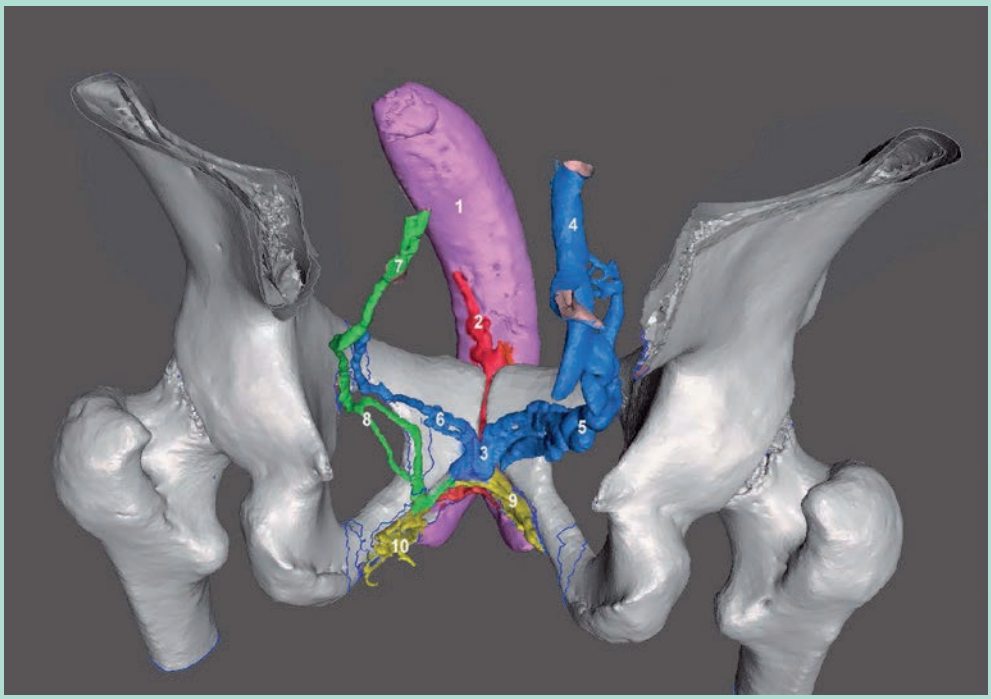

FIGURE 12 : Modélisation 3D des fuites caverneuses profondes (veines vésicales et obturatrices). (Caverno-CT vue postérieure, modélisation 3D vectorielle segmentée et colorée). 1 = CC gauche. 2 = VDP. 3 = Plexus de Santorini. 4 = Veine hypogastrique droite. 5 = Veines vésicales D (plexus). 6 = Veines vésicales G. 7 = Tronc commun obturatrice-vésicale. 8 = Veines obturatrices G.

Aucun article ou résumé dans cette revue ne peut être reproduit sous forme d'imprimé, photocopie, microfilm ou par tout autre procédé sans l'autorisation expresse des auteurs et de l'éditeur. Editions Phlébologiques Françaises
No article or abstract in this journal may be reproduced in the form of print, photocopy, microfilm or any other means without the express permission of authors and the editor. Editions Phlébologiques Françaises

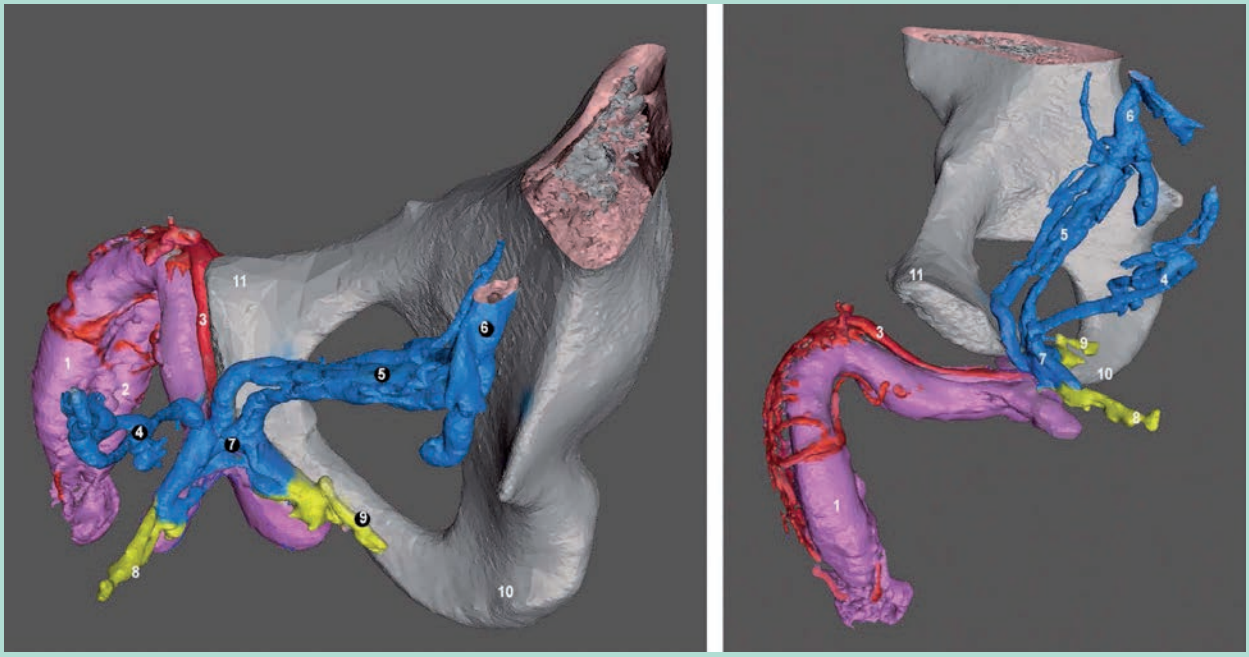

FIGURE 13 : Modélisation 3D des fuites caverneuses PROFONDES doubles (vésicales et pudendales int.). (Caverno-CT vue inférieure, modélisation 3D vectorielle segmentée et colorée). 1 = CC gauche. 2 = CC droit. 3 = VDP. 4 = Veines vésicales G. 5 = Veines vésicales D. 6 = Veine hypogastrique D. 7 = Plexus de Santorini. 8 = Veine pudendale interne gauche. 9= Veine pudendale interne droite. 10 = Tubérosité ischiatique D. 11 = Pubis.

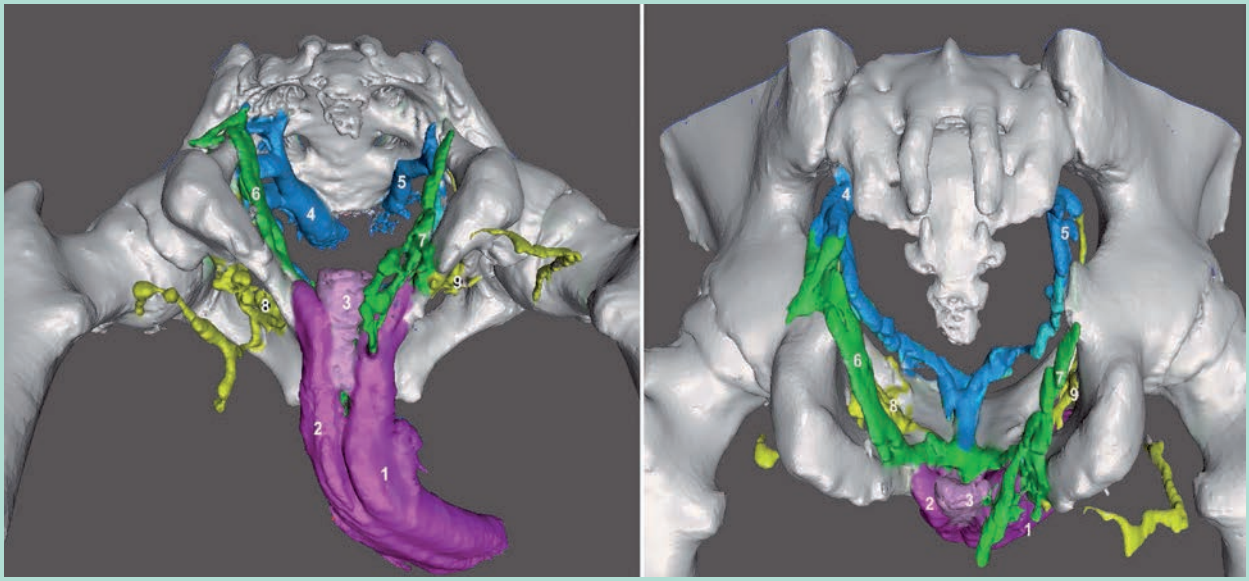

FIGURE 14 : Modélisation 3D des fuites caverneuses PROFONDES triples. (Obturatrices, vésicales et pudendales). Caverno-CT, modélisation 3D vectorielle segmentée et colorée. À gauche vue inférieure. À droite vue postéro-inférieure. 1 = CC droit. 2 = CC gauche. 3 = CS. 4 = Veines vésicales G. 5 = Veines vésicales D. 6 = Veine pudendale interne gauche. 7 = Veine pudendale interne droite. 8 = Veine obturatrice G. 9 = Veine obturatrice droite. Elles associent les 2 premiers types de fuites caverneuses en proportion variable.

Aucun article ou résumé dans cette revue ne peut être reproduit sous forme d'imprimé, photocopie, microfilm ou par tout autre procédé sans l'autorisation expresse des auteurs et de l'éditeur. Editions Phlébologiques Françaises
No article or abstract in this journal may be reproduced in the form of print, photocopy, microfilm or any other means without the express permission of authors and the editor. Editions Phlébologiques Françaises

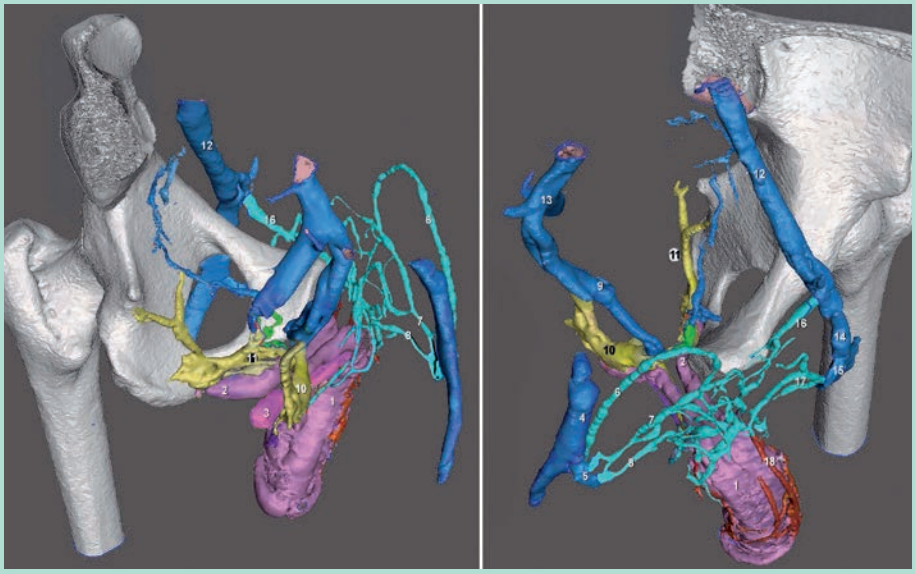

FIGURE 15 : Modélisation 3D des fuites caverneuses mixtes. (Veines pudendales externes bilatérales, veines vésicales et pudendales internes). (Caverno-CT, modélisation 3D vectorielle segmentée et colorée). 1 = Corps caverneux droit. 2 = Pointe du CC gauche. 3 = Corps spongieux. 4 = Veine fémorale commune droite. 5 = Crosse de la grande saphène droite. 6 = Veine pudendale supérieure droite. 7 = Veine pudendale moyenne droite. 8 = Veine pudendale inférieure droite. 9 = Veine vésicale droite. 10 = Veine pudendale interne droite. 11 = Veine pudendale interne gauche. 12 = Veine iliaque externe gauche. 13 = Veine iliaque externe droite. 14 = Veine fémorale commune gauche. 15 = Crosse de la grande saphène gauche. 16 = Veine pudendale supérieure gauche. 17 = Veine pudendale inférieure gauche (dédoublée). 18 = VDS.

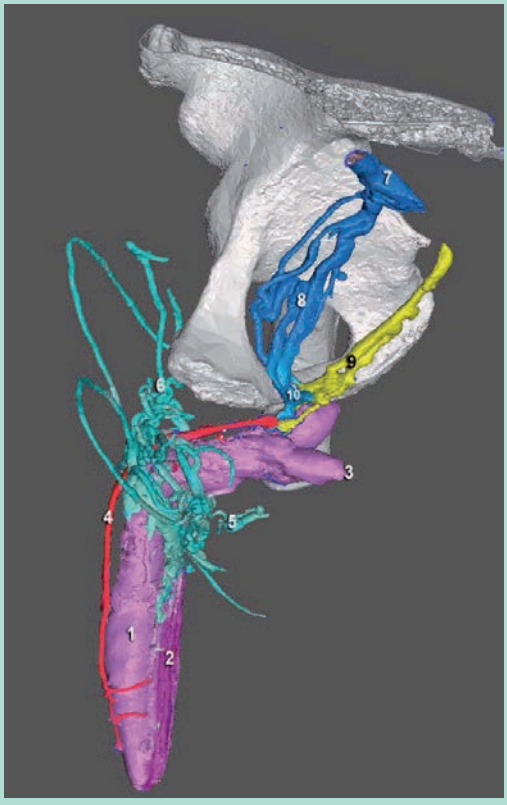

FIGURE 16 : Modélisation 3D des fuites caverneuses mixtes. (Caverno-CT, modélisation 3D vectorielle segmentée et colorée). 1 = Corps caverneux gauche (rose). 2 = Corps spongieux. 3 = Pointe du CC gauche. 4 = VDP (rouge). 5 = Veines scrotales. 6 = Veine pudendales droites. 7 = Veine hypogastrique. 8 = Veines vésicales droites (bleues). 9 = Veine pudendale droite (jaune). 10 = Plexus de Santorini.

Aucun article ou résumé dans cette revue ne peut être reproduit sous forme d'imprimé, photocopie, microfilm ou par tout autre procédé sans l'autorisation expresse des auteurs et de l'éditeur. Editions Phlébologiques Françaises
No article or abstract in this journal may be reproduced in the form of print, photocopy, microfilm or any other means without the express permission of authors and the editor. Editions Phlébologiques Françaises

FIGURE 17 : Anastomoses caverno-spongieuses (ACS). Vue inférieure d'un cavernoscanner. (Technique de volume-rendering direct). 1 = Corps spongieux. 2 = Corps caverneux droit. 3 = Corps caverneux gauche. En vert les ACS étagées sur les 2 bords du CS.

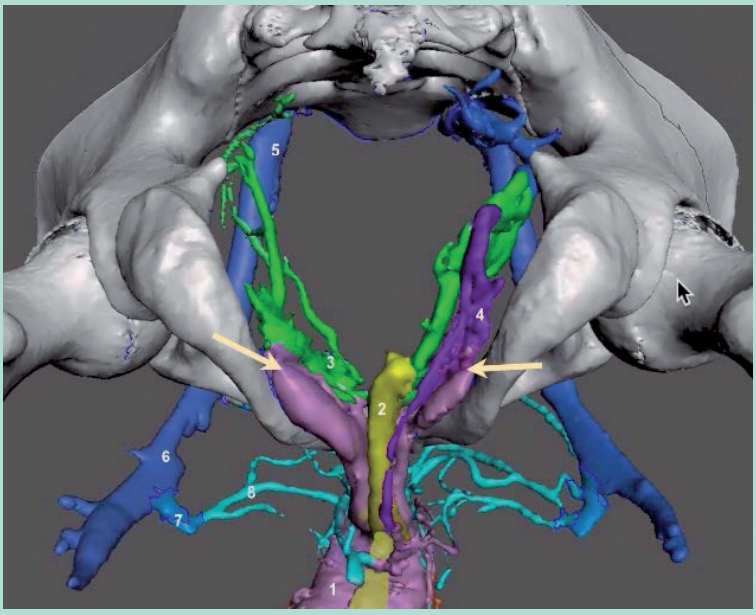

FIGURE 18 : Modélisation 3D des fuites de la pointe des CC (flèches). (Caverno-CT, modélisation 3D vectorielle segmentée et colorée). 1 = CC gauche. 2 = CS. 3 = Veines vésicales G. 4 = Veine pudendale interne D. 5 = Veine iliaque externe G. 6 = Veine fémorale commune G. 7 = Crosse de la grande saphène G. 8 = Veines pudendales externes gauches.

Aucun article ou résumé dans cette revue ne peut être reproduit sous forme d'imprimé, photocopie, microfilm ou par tout autre procédé sans l'autorisation expresse des auteurs et de l'éditeur. Editions Phlébologiques Françaises
No article or abstract in this journal may be reproduced in the form of print, photocopy, microfilm or any other means without the express permission of authors and the editor. Editions Phlébologiques Françaises

de veines scrotales se drainer dans le réseau des veines pudendales externes.

Leur fréquence est évaluée à 36 % des caverno-scanners.

Les fuites de la pointe du corps caverneux

Se font en règle par des connections avec les veines pudendales internes, ou avec des veines vésicales comme le montre la figure 18. Leur fréquence est d'environ 20 %.

Discussion (Commentaire de Ronald Virag)

Le remarquable travail présenté ici par JF. Uhl et son élève G. Neveu complète et amplifie les données recueillies par le cavernoscanner (voir l'article dans ce numéro qui lui est consacré).

Il est l'équivalent des rares études anatomiques cadavériques avec injection dont la plus complète est celle réalisée au début du XXe (1902) par Victor Gras [8] et plus tard par Wagner [9] et Hsu [10]. On constate la similitude entre les données du cavernoscanner et celles obtenues par la modélisation 3D qui ont été obtenues par G. Neveu sans connaître la classification de Virag et Paul.

Il y a dans l'immédiat dans cette méthode, deux applications :

- *L'une didactique car c'est un remarquable outil d'enseignement pour les futurs chirurgiens et étudiants en anatomie ;*
- *L'autre c'est de mieux comprendre les voies de drainage anormales du pénis, lors des fuites caverno-veineuses. Nul doute que dans un proche avenir cette connaissance permettra de sécuriser les stratégies d'intervention directe ou endovasculaire.*

Conclusion

Une meilleure exploration anatomique avec cartographie 3D des organes érectiles et de leur drainage superficiel et profond dans les veines pelviennes permettra grâce au cavernoscanner de guider un geste chirurgical électif sur les fuites caverneuses, principale solution thérapeutique des troubles érectiles primaires de ces sujets souvent jeunes et souffrant de DE primaire.

Références

1. Hauet P., Virag R., Ordureau S. Dysfonctionnement érectile par fuites caverno-veineuses. Apport du cavernoscanner. JMV 2019;44-2:107.
2. Testut L. Traité d'anatomie humaine : anatomie descriptive, histologie, développement. Léo 1895:1145.
3. Virag R., Paul JF. New classification of anomalous venous drainage using caverno-computed tomography in men with erectile dysfunction. J Sex Med 2011;8:1439-44.
4. Neveu G., Uhl J.F. Mémoire pour le DUACN 2021 (Université de Paris).
5. Virag R. Fuites caverneuses et dysfonction érectile : mythe ou réalité ? JMV 2018 ...
6. E. Allaire, N. Labastie, H. Sussman, R. Virag. Traitement chirurgical des fuites caverno-veineuses. JMV 2019;107-8.
7. Virag R., Zwang G., Dermange H., et al. Vasculogenic impotence. A review of 92 cases with 54 surgical operations. Vasc Surg 1981;15:9.
8. Gras V. Recherches anatomiques sur les veines du pénis. https://gallica.bnf.fr/ark :/12148/bpt6k6211840j.textelmage
9. Wagner G. et al. New theory on the mechanism of erection involving hitherto undescribed vessels. Lancet 1982;8269 1:416-8.
10. Hsu GL. et al. Penile venous anatomy: application to surgery for erectile disturbance. Asian J Androl 2002;4:81-66.