

SCLÉROTHÉRAPIE des VARICES par MOUSSE ÉCHO-GUIDÉE : TECHNIQUES de MISE en ŒUVRE, INDICATIONS, RÉSULTATS PUBLIÉS

ECHO-GUIDED FOAM SCLEROTHERAPY of VARICES : TECHNIQUES, INDICATIONS, PUBLISHED RESULTS

J.J. GUEX¹, C. HAMEL-DESNOS², J.L. GILLET³, F. CHLEIR⁴, M. PERRIN⁵

RÉSUMÉ

Le traitement des varices des membres inférieurs a été profondément modifié par l'apparition de la sclérothérapie écho-guidée à la mousse. Cette technique allie les avantages de l'écho-Doppler pulsé couleur et l'efficacité de la mousse sclérosante :

- évaluation ultrasonore préalable nécessaire au diagnostic précis de la maladie,
- guidage des ponctions et des injections,
- vérification du remplissage des segments cibles,
- contrôle des résultats thérapeutiques,
- recherche et surveillance des effets secondaires éventuels,
- régularité et homogénéité de l'attaque de la paroi veineuse sur de longs segments veineux,
- réduction des quantités de sclérosant,
- obtention d'un veino-spasme,
- efficacité immédiate avec bonne tenue au moins à moyen terme. Efficace et sûre lorsqu'elle est pratiquée par des médecins compétents et entraînés, la méthode permet la prise en charge simple, peu vulnérante et économique de la maladie veineuse chronique superficielle dont on sait qu'il s'agit d'une affection très fréquente, invalidante et coûteuse pour la société. Les résultats très satisfaisants observés à moyen terme nous laissent à penser que la technique va s'imposer largement et perdurer. La stratégie thérapeutique des varices s'en trouve fortement modifiée pour le plus grand bien des patients.

Mots-clefs : sclérothérapie, écho-Doppler, mousse.

Accepté le 22 juillet 2008

INTRODUCTION

La sclérothérapie des varices vise à obtenir l'exclusion de tout ou partie d'un réseau veineux superficiel pathologique par action d'un produit chimique sur la paroi veineuse. La sclérothérapie des varices à la mousse écho-guidée (SVMEG) représente une véritable

SUMMARY

Echoguided foam sclerotherapy has greatly modified the treatment of lower limb varices. This technique combines the advantages of pulsed colour echo-Doppler with the effectiveness of sclerosing foam :

- preliminary ultrasound assessment to obtain a precise diagnosis of the condition,
- guidance for the localisation and control of the injections,
- control of the proper filling of the injected segments,
- assessment of the results of the treatment,
- assessment and control of possible secondary effects,
- control of the smoothness and homogeneity of the effect on the venous wall in long venous segments,
- reduction in the amount of sclerosant,
- the production of venospasm,
- control of immediate and mid-term effectiveness. The technique is effective and safe in competent and trained hands; it provides a simple, minimally aggressive and inexpensive method for the treatment of chronic superficial venous disease which is known to be very common, incapacitating and costly to the community. Because of the very satisfactory mid-term results, this technique should become universally accepted in the long term. Therapeutic management of varices is thus deeply modified to the great benefit of patients.

Keywords : sclerotherapy, echo-Doppler, foam.

révolution, en passe de modifier totalement les indications thérapeutiques dans le traitement des varices des membres inférieurs [1]. C'est elle que nous envisageons ici.

Répétons bien que la SVMEG en tant que telle est bien l'association de trois éléments : sclérothérapie + mousse d'un agent sclérosant + échoguidage.

1. 32, boulevard Dubouchage 06000 NICE.

2. Centre Hospitalier Privé Saint Martin, 18, rue des Roquemonts 14000 CAEN.

3. 51 bis, avenue du Professeur Tixier 38300 BOURGOIN-JALLIEU.

4. 113, avenue Charles de Gaulle 92200 NEUILLY-SUR-SEINE.

5. 26, chemin de Decines 69680 CHASSIEU.

POURQUOI CE REGAIN D'INTÉRÊT POUR LA SCLÉROTHÉRAPIE ?

Parce que l'évolution générale des techniques médicales et chirurgicales se fait vers des modalités de moins en moins invasives.

Parce qu'en toute logique la voie endo-luminale permet d'accéder à l'ensemble du réseau vasculaire sans nécessité de réaliser des abords chirurgicaux, pour autant qu'on puisse « piloter » le geste thérapeutique.

Parce qu'aujourd'hui une injection de mousse peut supprimer une varice comme le fait une phlébectomie.

Parce que la sclérothérapie est un geste peu onéreux, qui utilise un équipement peu coûteux (hormis un échographe), et qui ne s'associe pas à d'autres dépenses de santé telles qu'arrêt de travail, location de bloc opératoire, personnel supplémentaire ou hospitalisation.

POURQUOI LA MOUSSE EST-ELLE UN NOUVEL AGENT SCLÉROSANT ?

Obtenu par mélange et cavitation d'un agent sclérosant détergent et d'un gaz (le plus souvent de l'air, mais on a proposé également CO_2 , O_2 , $\text{CO}_2 + \text{O}_2$, N_2O), la mousse présente sur le liquide sclérosant un certain nombre d'avantages assez remarquables :

– elle se mélange peu au sang, ce qui limite sa dilution et permet donc d'employer de plus faibles doses avec une efficacité supérieure au sclérosant

liquide (il faut notablement moins de séances de sclérothérapie à la mousse qu'avec un sclérosant liquide),

– elle adhère aux parois veineuses,

– elle permet de réduire la concentration et la quantité totale d'agent sclérosant injectée,

– elle possède un fort pouvoir réfléchissant des ultrasons, ce qui explique aussi son intérêt en conjonction avec l'usage de l'échographie puisqu'elle se comporte comme un agent de contraste.

POURQUOI L'ÉCHO-GUIDAGE EST-IL INDISPENSABLE ?

– pour pouvoir injecter l'agent sclérosant exactement à l'endroit souhaité (*Fig. 1*), même difficile d'accès. L'écho-guidage permet de traiter des varices autrefois inaccessibles ou insoupçonnées ;

– pour limiter le risque d'injection extra-veineuse (et en particulier intra-artérielle) ;

– pour pouvoir suivre la diffusion de l'agent sclérosant (spécialement la mousse) le long de la varice traitée ;

– parce que l'échographie permet d'évaluer et de valider l'efficacité des injections antérieures lors des contrôles successifs ;

– enfin parce que l'échographie Doppler couleur est l'examen clé de l'évaluation de la maladie variqueuse à tous les stades, permettant en particulier de réévaluer l'évolution de séance en séance et au besoin de modifier la stratégie ou la tactique.

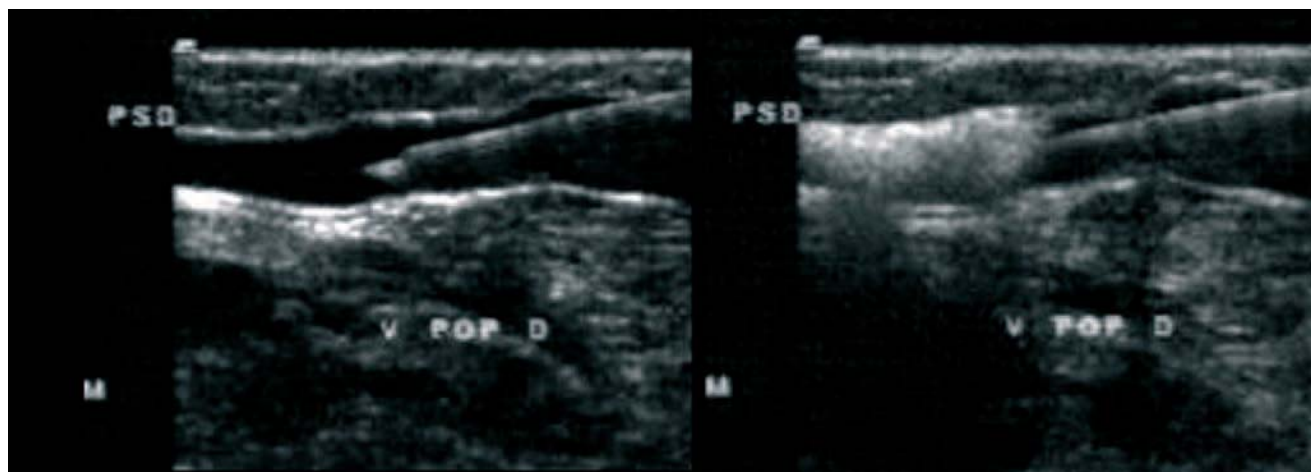


Fig. 1. – Coupes échographiques longitudinales de la ponction puis de l'injection de mousse sclérosante en accès fermé (ponction directe). La mousse occupe toute la lumière de la veine en aval du biseau de l'aiguille

MODES D'ABORD DES VARICES

On décrit deux modes principaux que nous appellerons accès fermé et accès ouvert. Les deux techniques ont leurs avantages et doivent être maîtrisées par les praticiens désireux d'employer la SVMEG.

– L'accès fermé est la simple ponction directe (Fig. 2) de la veine à l'aide d'une aiguille montée sur seringue. D'une extrême précision, cette méthode a l'avantage de la simplicité et de la rapidité. En revanche, le contrôle échographique demande un peu de dextérité puisqu'une seule main doit à la fois placer l'aiguille, aspirer et injecter tandis que l'autre manipule la sonde d'échographie (pour contrôler la position du biseau et la diffusion intra-luminale de la mousse). Cette méthode est la plus classique ; elle conserve toute sa valeur et des indications incontournables. Elle a l'inconvénient de demander une préparation préalable de la mousse et d'aboutir ainsi à sa dégradation progressive. Le geste doit être réalisé en moins de 2 minutes, ce qui est parfaitement faisable pour un opérateur expérimenté. De même, si le volume de mousse n'est pas suffisant, il est nécessaire de « repiquer ».

– L'accès ouvert consiste à mettre en place un abord veineux fixe (Fig. 3), comme pour une perfusion, ce qui peut se faire, selon la profondeur de la veine et selon la procédure, grâce à un perfuseur épicroânien (Butterfly®), une aiguille montée sur un connecteur fin, un microcathéter, voire un cathéter long (technique de Seldinger par exemple). Le matériel est ensuite fixé à la peau par un ruban adhésif.

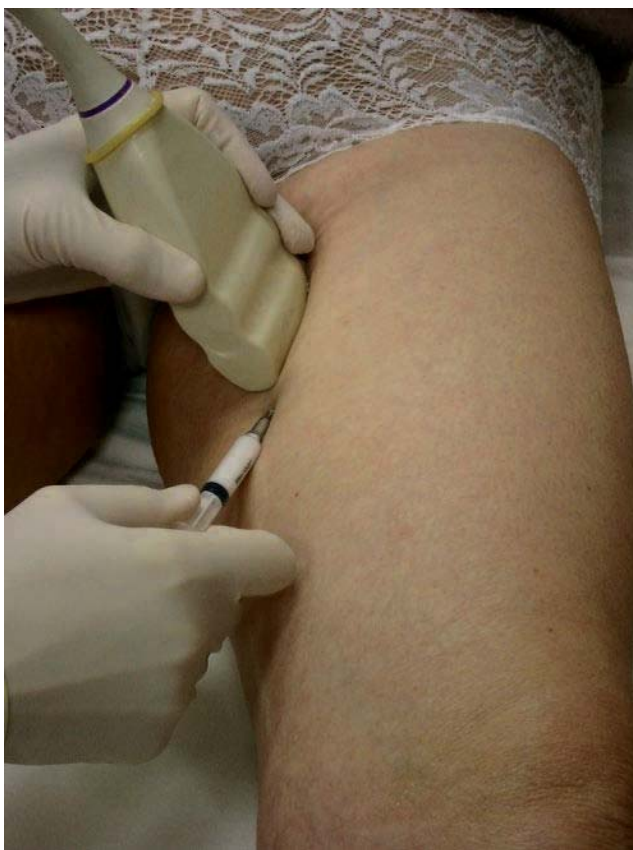

Fig. 2. – Injection écho-guidée à l'union tiers supérieur – tiers moyen de cuisse de la grande veine saphène par ponction directe écho-guidée

Cette façon de procéder permet de se concentrer sur le placement de l'aiguille et de reposer la sonde quelques instants, par exemple pour préparer la mousse. Cette méthode est un peu plus lourde en matériel que la précédente mais assure une grande sécurité. Le reflux continu de sang par la tubulure confirme en effet la bonne position de l'aiguille. La mousse peut être préparée au dernier moment et l'injection peut être renouvelée si nécessaire sans « repiquer ». Dans cette configuration il est possible de ponctionner à distance puis d'injecter de façon à faire progresser la mousse le long de la varice à traiter, au besoin en réalisant un « massage » avec la sonde d'échographie, ce qui favorise le spasme de la veine. La mise en place d'un cathéter souple permet également de réaliser une exsanguination de la veine par une bande type Esmarch si nécessaire. Pour certains, la présence de tubulures pourrait cependant nuire à la bonne qualité de la mousse.

Des cathétres longs de divers types ont été proposés : avec ou sans ballonnets, avec ou sans perforations latérales... A ce jour ils n'ont pas apporté de résultats supérieurs aux autres types d'injection.

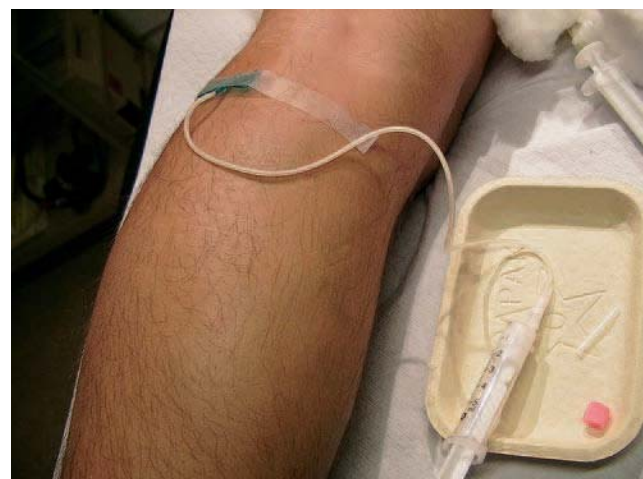


Fig. 3. – Un perfuseur épicroânien a été mis en place sous contrôle échographique dans une perforante de la fosse poplitée. L'aiguille a été introduite biseau vers le bas et les ailettes sont fixées à la peau par un adhésif

PRÉPARATION DE LA MOUSSE

La mousse sclérosante se prépare le plus souvent par la méthode de Tessari [2] ou l'une de ses variantes, la littérature proposant plus de 20 méthodes différentes [3]. Il s'agit de faire passer alternativement (20 allers-retours environ) le mélange gaz + sclérosant d'une seringue dans une autre qui lui est reliée par un robinet à trois voies ou par un connecteur femelle-femelle. Le plus souvent une seringue contient au départ un volume de sclérosant et l'autre quatre volumes de gaz ; la proportion 1 volume de liquide + 4 volumes de gaz est à peu près consensuelle pour les sclérosants de concentration supérieure ou égale à 1 % [4]. A l'heure actuelle, on utilise le plus souvent l'air de la pièce mais des mélanges divers ont été proposés. Morrison (Abstract, 21st Annual Meeting Ame-

rican College of Phlebology, Tucson, Nov 07) a rapporté une nette augmentation des effets secondaires de la mousse au-delà de 15 ml mais une réduction de leur incidence si l'air était remplacé par un mélange O₂ + CO₂.

Le gaz peut être stérilisé par passage à travers un filtre mais, en l'absence de complications observées à ce jour, cette procédure ne semble pas devoir être imposée. La fabrication de la mousse peut être standardisée en employant la méthode DSS® (Double Syringe System, Kreussler France, Paris) voire complètement automatisée avec le Turbofoam® (Kreussler France, Paris) comme dans les travaux de Hamel-Desnos et de Rabe.

Certains auteurs ont proposé divers gadgets sensés améliorer la qualité de la mousse : filtres, réservoirs... ; leur pertinence demande à être démontrée.

Les seuls sclérosants pouvant actuellement servir à réaliser de la mousse sont les produits de la classe des détergents : polidocanol (en France : Aetoxysclérol®) et tétradécyl sulfate de sodium (en France : Trombovar®).

CONDITIONS DE RÉALISATION DE LA SCLÉROTHÉRAPIE À LA MOUSSE SOUS CONTRÔLE ÉCHOGRAPHIQUE

Matériel

Un échographe est bien évidemment nécessaire ; comme cet appareil sert également à réaliser l'examen du système veineux, la cartographie des varices, le marquage cutané, le contrôle de l'injection et les contrôles à court, moyen et long terme, il doit disposer d'une sonde à barrette à haute fréquence (10 MHz environ) ainsi que des modes couleur et pulsé.

Pour les ponctions directes, les seringues siliconées seront préférées en raison de leur souplesse ; par contre, en accès ouvert, les seringues pourront être des « 2 pièces » non siliconées pour une meilleure tenue de la mousse. Dans tous les cas, un cône avec verrouillage Luer-lock® permet d'éviter une déconnexion. Leur taille peut varier selon le volume que l'on prévoit d'injecter.

Les aiguilles n'ont pas besoin d'être d'un calibre supérieur à 0,7 mm ; cependant des aiguilles trop fines peuvent entraîner une dégradation de la mousse : nous recommandons d'utiliser des aiguilles entre 21 G et 25 G. Leur longueur est un élément important, il est donc utile de mesurer la profondeur de la veine que l'on se propose d'injecter grâce à l'échographie.

Asepsie

La ponction écho-guidée pose potentiellement des problèmes d'asepsie, laquelle doit être rigoureuse dans la chaîne « sonde – main – gel – peau ». Nous proposons le schéma suivant : désinfection de la sonde d'échographie entre chaque patient avec des

lingettes désinfectantes pour sondes d'échographie (Bactinyl®) ; désinfection des mains avec du gel antiseptique (Anios®) avant la manipulation du matériel de sclérothérapie puis à nouveau juste avant l'injection ; antiseptie de la peau par Biseptine® solution-spray en deux temps : pulvérisation du spray dès que le patient est installé, ce qui permet un temps de contact suffisant avant la ponction veineuse, puis une deuxième pulvérisation juste avant la ponction permettant à la fois l'antiseptie cutanée et de remplacer le gel de contact pour l'échographie. Au bloc opératoire, on peut également recommander l'emploi d'un couvre-sonde stérile à usage unique et l'usage d'un agent de transmission stérile (sérum physiologique stérile ou gel échographique stérile).

INJECTION : CONCENTRATION, VOLUME, MANŒUVRES ANNEXES...

Reste à savoir comment commencer, c'est-à-dire par quelle veine, avec quel volume et avec quelle concentration ? Une approche simplificatrice semble nécessaire et nous proposons dans le *Tableau I* des suggestions qui, si elles ne répondent pas à toutes les questions, permettent au moins d'approcher la « dose minimum efficace » que nous recherchons.

Mais, pour le site d'injection, une nouvelle question se pose : doit-on, comme dans la méthode de sclérothérapie classique de l'école de Tournay, commencer par scléroser les reflux les plus hauts ? Ou alors doit-on se focaliser sur la suppression du réservoir variqueux dont on pense qu'elle va parfois permettre de réduire voire de supprimer le reflux tronculaire ? Il faudra des études cliniques spécifiques mais il est clair que la mousse peut permettre de traiter des varices sans interruption préalable du reflux sus-jacent, ce qui était inenvisageable avec un sclérosant liquide. De plus, cette sclérose se fait avec des réactions locales maîtrisées.

Veine	Première séance	Deuxième séance (en cas d'échec de la première)	Volume en fonction du remplissage échographique et du spasme
GVS cuisse	1 %	2 %	Jusqu'à 8 cm ³
GVS accessoire ou jambe	0,5 %	1 %	Jusqu'à 4 cm ³
PVS	1 %	2 %	Jusqu'à 4 cm ³
Perforantes	1 %	2 %	Jusqu'à 2 cm ³
Non saphènes	0,5 %	1 %	2 cm ³ par site d'injection

Exemple : en première intention, une GVS de moyen calibre (5-6 mm à la cuisse) recevra en moyenne 4 à 5 cm³ de mousse de polidocanol à 1 % et une PVS de 4,2 mm 5 cm³ de mousse de polidocanol à 1 %. L'usage de la mousse de polidocanol à 3 % doit être réservé à des cas particuliers. La quantité maximale peut être injectée par moitiés, la deuxième dose seulement si un spasme de la veine ne se produit pas. GVS = grande veine saphène, PVS = petite veine saphène

Tableau I. – Concentrations recommandées de mousse de polidocanol (lauromacrogol 400, DCI) (1 vol. sclérosant + 4 vol. d'air) et volumes maxima

Diamètre (cm)	Longueur (cm)					
	5,00	10,00	15,00	20,00	25,00	30,00
1,00	3,93	7,85	11,78	15,71	19,63	23,56
0,90	3,18	6,36	9,54	12,72	15,90	19,08
0,80	2,51	5,03	7,54	10,05	12,57	15,08
0,70	1,92	3,85	5,77	7,70	9,62	11,55
0,60	1,41	2,83	4,24	5,65	7,07	8,48
0,50	0,98	1,96	2,95	3,93	4,91	5,89
0,40	0,63	1,26	1,88	2,51	3,14	3,77

Tableau II. – Volume théorique (cm³) d'un segment veineux en fonction de son diamètre (cm) et de sa longueur (cm). Il ne s'agit pas de volumes à injecter

Concernant le volume, c'est semble-t-il le principal point épineux. Il est important de prendre conscience du volume théorique d'une veine et ceci est précisé dans le *Tableau II*. Il serait très séduisant d'employer un tel abaque mais, à l'évidence, si l'on voulait remplir totalement de grosses et longues varices, la quantité serait énorme (certains auteurs ont cependant employé une telle approche).

Ces valeurs ne sont pas adaptées. C'est pourquoi l'observation échographique de la diffusion de la mousse et du spasme de la veine prend une telle importance. Les consensus Européens successifs de Tegernsee en 2003 [4] et 2006 [5] ont fixé une limite aux volumes acceptables par point d'injection et par séance ; c'est certainement une précaution judicieuse car les complications (tout au moins celles qui ont été publiées) semblent survenir avec de forts volumes [6]. Ces limites apparaissent dans le *Tableau I*.

A titre d'exemple, le volume géométrique d'une veine de 30 cm et d'un calibre de 10 mm est de 23,5 cm³ ; il passe à 3,7 cm³ si la veine se spasme à un diamètre de 4 mm, soit une réduction de 20 cm³. Dernier point à noter à ce sujet : l'échographie ne montre bien que la paroi supérieure de la veine ; la mousse flotte et fait écran. Dans les veines de fort calibre, seule la paroi supérieure sera traitée. On comprend donc le double intérêt du spasme : il permet d'obtenir une sclérose régulière de toute la circonférence, il est aussi le témoin de la bonne efficacité de l'injection.

MANŒUVRES ANNEXES

Surélever les jambes des patients et leur éviter efforts et Valsalva durant quelques minutes peut sembler logique ; cependant la pertinence de ces conseils n'a pas été confirmée par des essais cliniques.

Concernant la compression de la jonction saphéno-fémorale afin d'éviter le passage de mousse dans la voie profonde, nous pensons qu'elle n'est pas logique car elle expose au passage d'un important bolus à la

levée de la compression et à une diffusion excessive dans les perforantes. De même, l'intérêt des manœuvres de flexion ou extension du pied (les deux ont été suggérées) manque de preuves.

Au total, à ce jour, rien ne permet de considérer que ces manœuvres doivent être réalisées.

INDICATIONS

Indépendamment de la SVMEG, l'utilisation de la mousse sclérosante ne semble pas améliorer particulièrement les résultats de la sclérothérapie des varices réticulaires et des télangiectasies, où l'emploi de la glycérine chromée pure ou diluée au tiers ou du polydocanol en solution de 0,25 % à 0,50 % donne toute satisfaction [7]. L'écoulement laminaire du sclérosant liquide dans le vaisseau en est probablement la raison. C'est aussi dans cette indication que la mousse semble occasionner le plus d'effets secondaires (cf. infra).

L'écho-guidage peut ne pas sembler toujours indispensable pour ponctionner des varices saillantes « faciles » ; il est cependant important de suivre le trajet de la mousse après injection ; il est donc difficile d'envisager de s'en passer.

En fait, les études cliniques publiées [8-10] montrent que la sclérothérapie écho-guidée à la mousse est pratiquement utilisable pour tous les types de varices. Reste que dans certaines configurations, pour des raisons pratiques ou purement techniques ou pour des raisons de convenances personnelles du patient, une autre technique (chirurgie à ciel ouvert classique, radio-fréquence, laser endoveineux, ASVAL) sera associée ou préférée. L'ANAES a publié une synthèse des indications des diverses méthodes de traitement des varices [11]. C'est grâce à la disponibilité permanente d'un échographe dans nos cabinets que nous pouvons réévaluer l'état du réseau veineux à chaque séance et réorienter aussitôt notre action en fonction du résultat.

COMPRESSION

Elle n'est pas retenue par tous les auteurs mais on peut recommander [5] la pose d'un « bas cuisse auto-fixant » de classe 2 ou 3 de la norme Française. Une compression excentrique est souvent associée au niveau du point d'injection, sur le trajet du tronc saphène et/ou sur les paquets variqueux saillants ; elle est réalisée avec un tampon de mousse ou de coton et un adhésif élastique. La compression devrait être maintenue durant 3 à 4 semaines et, pour certains, réduirait la fréquence de survenue de réactions excessives et leurs symptômes et le volume des hématomes intra-variqueux post-sclérose. Bien entendu, une compression médicale qui était nécessaire avant traitement doit être poursuivie durant le traitement et son utilité réévaluée après obtention du résultat. Rien n'a été démontré quant à la prévention des thromboses veineuses profondes dans le cadre d'un traitement par SVMPEG.

RÉSULTATS (REVUE DES ÉTUDES PUBLIÉES)

La méta-analyse de Jia portant sur l'occlusion complète montre que la SVMPEG est moins efficace que la chirurgie avec un « risque relatif » (RR) de 0,86 (IC 95 %, 0,67-1,10), mais plus efficace que la sclérothérapie avec sclérosant liquide (RR 1,39, CI 95 %, 0,91-2,01) malgré l'hétérogénéité des séries. Le taux moyen d'occlusion des veines traitées était de 87 % et les récidives de 8,1 %.

Pour plus de précision, les résultats de l'échosclérothérapie peuvent être analysés en fonction de la forme anatomo-clinique des varices traitées.

Traitement des grandes (GVS) et petites veines saphènes (PVS)

Nous disposons de 7 études contrôlées randomisées : Belcaro [12], Bountouroglou [13], Wright (Varisolve®) [14], Ceulen [15], Hamel-Desnos [8] en 2003, Hamel-Desnos [16] en 2007, Rabe [17] et Ouvry [18]. Dans sa méta-analyse, Jia [19] retient un taux moyen de succès (occlusion de la veine traitée) de 84,4 % avec des extrêmes de 67,4 % à 93,8 %.

Hamel-Desnos [8], Yamaki [20] et Rabe [17] ont montré que l'efficacité de la sclérothérapie était plus grande en utilisant le sclérosant sous forme de mousse que liquide. Même avec de faibles volumes de mousse (de 2 à 3 ml pour les 2 premières études et 3,8 ml de volume moyen pour la troisième), le taux de succès à 1 an était de 73,3 % et 75,7 % dans les 2 premières séries et 69 % à 3 mois dans la troisième.

Dans l'étude de Wright [14], un succès défini par l'occlusion du tronc saphène (GVS ou PVS) et la suppression du reflux a été obtenu à 3 et 12 mois respectivement chez 83,4 % et 78 % des patients.

Hamel-Desnos [16] a comparé à 2 ans l'efficacité des mousses de polidocanol à 1 % et 3 % après une séance unique de sclérothérapie. Cette étude a montré des résultats équivalents (69 % et 68 %) dans les deux

groupes. Ceulen [15], avec un protocole similaire, a obtenu à 1 an de meilleurs résultats dans le groupe à 3 % que dans celui à 1 % (80,1 % versus 69,5 %) sans que la différence soit statistiquement significative.

Barret [10] a analysé les résultats de l'échosclérothérapie à la mousse dans une série de 100 membres inférieurs (GVS, n = 89 ; PVS, n = 23 ; GVS + PVS, n = 12) avec un suivi moyen de 22,5 mois ; 85 % des patients considéraient que le traitement avait été un succès complet et 15 % un succès partiel. L'évaluation écho-Doppler montrait une occlusion complète de la veine dans 77 % des cas, la persistance d'un flux dans une veine dont le calibre était inférieur à 3 mm dans 19,5 % des cas et d'un reflux dans 3,5 % des veines traitées.

Cavezzi [21] a publié deux séries incluant 194 patients traités par sclérothérapie à la mousse. A 1 mois, 91 % (161/177) des patients inclus dans la première série et tous ceux (17/17) de la deuxième présentaient une oblitération de la veine ou l'absence de reflux.

Coleridge-Smith [22] a traité 808 patients (1 109 membres inférieurs) qui présentaient une maladie veineuse chronique secondaire à une insuffisance saphène. Le volume maximum de mousse injecté était limité à 20 ml par session. 459 membres inférieurs ont pu être évalués à 6 mois ou plus (moyenne : 11 mois). La GVS était oblitérée dans 88 % des cas et la PVS dans 82 %.

Dans un collectif de 332 patients, Bergan [23] a traité par sclérothérapie à la mousse 261 patients (328 membres inférieurs) qui présentaient des varices non compliquées. La suppression du reflux veineux et l'oblitération des veines ont été obtenues chez 78,8 % des patients.

Sica [24] a publié une série de 543 saphènes (GVS : 359 ; PVS : 184) traitées par échoscclérothérapie à la mousse ; à 2 ans les taux d'oblitération complète des GVS et des PVS étaient respectivement de 81,8 % et 83,7 %.

Schadeck [25] a présenté les résultats d'une série de 108 PVS traitées par échoscclérothérapie à la mousse ; avec un suivi moyen de 14,7 mois (3 perdus de vue), le taux d'oblitération était de 93,5 %.

Dans une série de 220 membres inférieurs traités consécutivement chez 181 patients, dont 143 avec une insuffisance de la GVS ou de la PVS, Darke [26] a observé 91 % d'occlusion (résultats immédiats) avec 1 à 3 séances d'échoscclérothérapie à la mousse.

Sclérothérapie des perforantes

Plusieurs études observationnelles montrent l'efficacité à court et moyen termes de la sclérothérapie des veines perforantes. Thibault [27] a observé 72 à 100 % de bons résultats à 6 mois selon la localisation de la perforante. Schadeck [28] a 100 % de succès dans une série de 38 patients contrôlés à 3 mois ; Eklof [29] 77 % de succès à 1 an dans une série de 53 membres inférieurs (45 patients) ; Masuda [30], dans une série de 80 membres inférieurs chez 68 patients, rapporte 98 % de bons résultats immédiats et 75 % avec un suivi moyen de 20,1 mois. L'injection

des perforantes doit être prudente, probablement pas directement dans la perforante elle-même en raison de la présence d'artérioles satellites mais plutôt en injectant la mousse dans les varices tributaires.

Sclérothérapie et ulcères

Bergan [23] a évalué 50 patients avec un ulcère ouvert (C6). Il a observé que la cicatrisation était plus rapide si le traitement associait sclérothérapie et compression que lorsque la compression seule était appliquée. En effet, à 6 semaines, tous les ulcères traités par sclérothérapie associée à la compression (n = 28) étaient cicatrisés, alors que la cicatrisation n'était obtenue que dans 10 ulcères sur 22 lorsque la compression seule était appliquée. Dans le collectif des 77 membres inférieurs présentant une insuffisance veineuse chronique (C4 à C6), les scores de sévérité étaient plus améliorés si la sclérothérapie était associée à la compression que lorsque la compression était utilisée seule.

Cabrera [31] a suivi l'évolution de 151 ulcères chez 116 patients et a observé 83 % de cicatrisation complète à 6 mois ; ces résultats étaient supérieurs à ceux d'un groupe contrôle précédemment analysé dans lequel la sclérothérapie n'avait pas été utilisée.

Sclérothérapie des récurrences variqueuses post-chirurgicales

La sclérothérapie à la mousse est largement utilisée dans cette indication. Des publications récentes : McDonagh [32] (sclérothérapie liquide), Kakkos [33], Alos [34], Creton [35] confirment les bons résultats de l'écho-sclérothérapie à la mousse à court terme avec un taux de succès variant de 87 % à 100 %.

COMPLICATIONS

La revue systématique de 69 études de Jia [19] a montré que l'incidence moyenne des événements indésirables graves (incluant embolie pulmonaire et TVP) était de moins de 1 %. Celle des troubles visuels de 1,3 %, des céphalées de 4,2 %, des thrombophlébites superficielles (réactions extensives) de 4,7 %, du matting/pigmentations de 17 % et de la douleur au site d'injection de 25,6 %. De même, s'appuyant sur le registre de la Société Française de Phlébologie, on peut dire que la méthode est sûre et que l'incidence des événements indésirables graves (TVP) est autour de 1 pour 10 000 [36]. Cependant des questions persistent à propos du risque thrombotique (en particulier au niveau des veines gastrocnémiennes) et des troubles visuels et neuro-sensoriels qui ont été rapportés. Ceci est décrit plus en détail dans d'autres articles et nous n'y reviendrons pas.

CONTRE-INDICATIONS

Nous avons récemment fait le point sur la question [37] et les contre-indications vraies à la sclérothérapie

à la mousse sont, comme pour la sclérothérapie avec liquide, extrêmement rares (allergies connues à l'agent sclérosant, altérations graves de l'état général, alitement essentiellement). En revanche, il existe des indications « limites » et des difficultés pratiques qui doivent être analysées soigneusement et pour lesquelles l'avis d'un expert doit être sollicité. Les thrombophilies majeures sont une contre-indication, les thrombophilies mineures pourraient bénéficier d'une prévention par anticoagulants [38]. La recherche systématique d'une thrombophilie avant sclérothérapie n'est pas indiquée [5]. De même, chez les patients porteurs d'un foramen ovale perméable connu et symptomatique, l'emploi de la mousse sera contre-indiqué mais la recherche d'un FOP n'est pas nécessaire avant sclérothérapie à la mousse. Les migraines à aura sont fréquemment associées à des troubles visuels post-sclérothérapie à la mousse ; s'il ne s'agit pas d'une contre-indication formelle, il faut cependant en informer les patients.

CONSENTEMENT ÉCLAIRÉ

Le patient doit bénéficier d'une information complète, claire, impartiale sur la méthode. L'exposé « BAR » (bénéfices, alternatives, risques) est indispensable. Il doit être complété par la remise d'un document écrit et un temps de réflexion d'environ une semaine est recommandé. Un modèle (personnel) est proposé en Annexe 1.

CONCLUSION

Du fait de l'apparition des méthodes endo-veineuses : laser, radio-fréquence et sclérothérapie à la mousse écho-guidée, le traitement des varices des membres inférieurs est à coup sûr en pleine mutation. On peut dire que, ces dernières années, « les traitements ont évolué plus vite que la maladie », ce qui explique que la mise en œuvre des nouvelles méthodes a été parfois un peu hâtive. Mais pour ceux qui les utilisaient, leur efficacité était tellement flagrante qu'elle justifiait leur pratique quotidienne.

Pour nombre d'auteurs, la mousse est devenue la méthode de choix en raison de sa simplicité, de son coût modique, de son faible taux de complications et de ses résultats. Il est un peu tôt pour conclure mais si l'on tient compte de la facilité de la reprise éventuelle des possibles récurrences, on voit que la part de la sclérothérapie écho-guidée à la mousse ne peut que se développer.

Il n'en reste pas moins vrai que cette méthode ne donne de bons résultats qu'entre les mains de praticiens convenablement formés, connaissant ses indications et ses limites. La standardisation de la technique reste encore à affiner, tant en ce qui concerne les modalités de préparation qu'en ce qui concerne la mise en œuvre. C'était le but de cet article ainsi que de nombreuses publications récentes dans *Phlébologie – Annales vasculaires* [39, 40]. Les réunions de consensus internationales et les études cliniques nous y aideront.

Numéros de téléphone :
EN CAS D'URGENCE : Cabinet
EN CAS D'ABSENCE : xx
SI URGENCE GRAVE : SAMU 15

Madame, Monsieur,
PRÉALABLEMENT A VOTRE TRAITEMENT, VEUILLEZ LIRE CE DOCUMENT IMPORTANT ET DEMANDEZ LES EXPLICATIONS NÉCESSAIRES.

Quelques explications sur le traitement sclérosant des varices de gros calibre.

*** EN QUOI CONSISTE-T-IL ?**

Il s'agit d'une série d'injections d'un produit spécialement étudié par voie intraveineuse. Cette substance a un effet destructeur sur la veine et entraîne son exclusion de la circulation en quelques heures à quelques jours.

*** QUEL EST SON BUT ?**

Le traitement vise à supprimer le circuit veineux anormal que constituent les varices. Il n'y a pas à redouter un manque de veines après le traitement puisque les veines qui seront éliminées sont anormales. Par ailleurs, le traitement ne s'attaque qu'à des veines superficielles et pas aux veines profondes qui sont les seules vraiment indispensables à la circulation.

*** POURQUOI SUPPRIMER LES VARICES ?**

La suppression des varices évite leur aggravation avec le temps et évite les complications telles que : eczéma variqueux, ulcère variqueux, thromboses, et limite les symptômes tels que lourdeur, douleur et œdème.

*** Y A-T-IL D'AUTRES TRAITEMENTS POSSIBLES POUR MES VARICES ?**

Un traitement sclérosant est un traitement puissant mais simple et ambulatoire, facile à répéter et peu agressif.

D'autres traitements existent, ils peuvent être envisageables mais ils n'ont pas été retenus dans votre cas pour plusieurs raisons qui tiennent à votre maladie veineuse, à votre âge, à votre état général et à bien d'autres raisons techniques.

Dans les cas complexes ou importants un examen écho-Doppler couleur sera fait au cabinet afin de déterminer quelle est la meilleure conduite à tenir.

La sclérose des varices peut être employée seule ou en complément d'une intervention chirurgicale, qui est habituellement pratiquée avant les injections sclérosantes

*** COMMENT SE DÉROULE-T-IL ?**

Après un à sept jours environ, la ou les veines se contractent, se bouchent et durcissent ; elles sont alors exclues de la circulation, le traitement commence à faire son effet. On peut constater à ce moment un certain nombre d'effets secondaires bénins bien que parfois désagréables. Il peut apparaître des ecchymoses parfois assez étendues et assez foncées, elles sont dues à la ponction veineuse et disparaissent sans laisser de trace en deux semaines environ. La formation d'indurations (soit de petites boules, soit de cordons) à l'endroit de l'injection est également un phénomène normal et inévitable lors d'un traitement sclérosant ; elle traduit la bonne efficacité du produit et constitue la première réaction de la veine. Il peut y avoir en regard un léger œdème et un certain degré de rougeur inflammatoire mais cela est également normal.

Selon la gravité de vos varices, un traitement médicamenteux vous a peut-être été prescrit : bandes, pommades, anti-inflammatoires. N'hésitez pas à y avoir recours en cas de besoin, il a été prévu pour cela. En cas d'inquiétude, n'hésitez pas à téléphoner pour demander conseils ou éclaircissements.

*** QUELLES SONT SES COMPLICATIONS ?**

Les complications possibles du traitement sclérosant sont exceptionnelles : choc allergique, thrombose veineuse profonde, embolie pulmonaire, nécrose cutanée et/ou musculaire, injection intra-artérielle, infections, troubles neurologiques. Leur fréquence est inférieure à un pour dix mille traitements ; la loi impose de les signaler malgré leur rareté.

Certaines sont immédiates, d'autres plus tardives. Dans tous les cas de douleur importante ou de lésion cutanée (ce qui ne signifie bien sûr pas pour autant une complication), n'hésitez pas à téléphoner.

*** QUEL SERA LE RÉSULTAT DU TRAITEMENT SCLÉROSANT ?**

Lorsque toutes les varices auront été sclérosées et lorsque les réactions se seront estompées, vos jambes présenteront un aspect tout à fait satisfaisant et le retour circulatoire veineux se fera à nouveau de façon normale. Bien entendu, la maladie veineuse qui vous a donné des varices continuera à exister et il est à prévoir de petites récurrences après quelques mois ou années. Ces récurrences, bien que peu importantes comparativement à ce qui a été traité, nécessitent d'être surveillées et traitées dès que possible. Une visite de contrôle s'impose donc en cas de problème et de toute façon tous les ans ou tous les deux ans en cas d'évolution lente.

*** QUELLES SONT LES PRÉCAUTIONS A PRENDRE DURANT LE TRAITEMENT ?**

Sauf instructions contraires, il n'y a pas de précautions notables à prendre pendant la durée du traitement. Tout au plus devez-vous vous abstenir de prendre des bains très chauds.

Vous devez porter les bas ou la bande qui vous ont éventuellement été prescrits durant la journée, voire la nuit si cela vous a été explicitement précisé.

Les petits sparadraps qui ont été appliqués sur les points d'injection pourront être ôtés une demi-heure après la séance (sauf précisions contraires).

En cas de « bleus », appliquez la pommade qui vous a été ordonnée.

Le traitement des varices par la sclérothérapie écho-guidée à la mousse.

Cette méthode représente une évolution majeure du traitement des varices ; elle permet de traiter avec succès des veines beaucoup plus importantes (en diamètre et en étendue). Cette méthode entre en concurrence avec la chirurgie et le laser endoveineux.

Le produit sclérosant, préparé sous forme de mousse, est injecté dans les varices par l'intermédiaire d'une aiguille ou d'un petit tube introduit dans la veine sous contrôle échographique.

L'échographie permet une grande précision de repérage et une grande sécurité. Elle permet également de contrôler la progression du produit dans les varices lors de l'injection. Elle permet enfin de juger du bon résultat immédiat et de l'efficacité du traitement lors des séances suivantes.

La mousse sclérosante, obtenue à partir des produits sclérosants classiques, permet un meilleur contact avec les varices et se voit parfaitement à l'échographie.

Après la séance, vous porterez le bas de contention qui vous a été prescrit pendant la durée du traitement (1 à 4 semaines environ).

La méthode est peu douloureuse puisqu'elle demande moins d'injections. Ses effets secondaires sont identiques à ceux de la sclérothérapie classique (voir ci-dessus). Il peut se produire, très rarement, des troubles visuels ou neurologiques qui, bien que désagréables, ne se sont jamais avérés ni graves ni durables.

Là encore, il ne faut pas hésiter à téléphoner pour en faire part.

DANS TOUS LES CAS, VOUS POUVEZ NOUS TÉLÉPHONER POUR DEMANDER DES EXPLICATIONS, DES CONSEILS, UN AVIS. NE VOUS EN PRIVEZ PAS.

Annexe 1. – Consentement éclairé et informations

RÉFÉRENCES

1. Guex J.J. Foam sclerotherapy : an overview of use for primary venous insufficiency. *Semin Vasc Surg* 2005 ; 18 : 25-9.
2. Tessari L. Nouvelle technique d'obtention de la scléro-mousse. *Phlébologie* 2000 ; 53 : 129.
3. Wollmann J.C. The history of sclerosing foams. *Dermatol Surg* 2004 ; 30 : 694-703.
4. Breu F.X., Guggenbichler S. European consensus meeting on foam sclerotherapy, April 4-6, 2003, Tegernsee, Germany. *Dermatol Surg* 2004 ; 30 : 709-17.
5. Breu F.X., Guggenbichler S., Wollmann J.C. 2nd European consensus meeting on foam sclerotherapy 2006 Tegernsee, Germany. *VASA* 2008 ; 37 : 3-29.
6. Forlee M.V., Grouden M., Moore D.J., Shanik G. Stroke after varicose vein foam injection sclerotherapy. *J Vasc Surg* 2006 ; 43 : 162-4.
7. Kern P., Ramelet A.A., Wutschert R., Bounameaux H., Hayoz D. Single-blind, randomized study comparing chromated glycerin, polidocanol solution and polidocanol foam for treatment of telangiectatic leg veins. *Dermatol Surg* 2004 ; 30 : 362-72.
8. Hamel-Desnos C., Desnos P., Wollmann J.C., Ouvry P., Mako S., Allaert F.A. Evaluation of the efficacy of polidocanol in the form of foam compared with liquid form in sclerotherapy of the greater saphenous vein : initial results. *Dermatol Surg* 2003 ; 29 : 1170.
9. Hamel-Desnos C., Allaert F.A., Benigni J.P., Boitelle G., Chleir F., Ouvry P., Schadeck M., Desnos P. Étude 3/1. Mousse de polidocanol 3 % versus 1 % dans la veine grande saphène. Premiers résultats. *Phlébologie* 2005 ; 58 : 165-73.
10. Barrett J.M., Allen B., Ockelford A., Goldman M.P. Microfoam ultrasound-guided sclerotherapy of varicose veins in 100 legs. *Dermatol Surg* 2004 ; 30 : 6-12.
11. Traitement des varices des membres inférieurs. Rapport de l'Agence Nationale d'Accréditation et d'Évaluation en Santé publique (ANAES). Évaluation technologique. Juin 2004.
12. Belcaro G., et al. Foam-sclerotherapy, surgery, sclerotherapy and combined treatment for varicose veins : a 10-year, prospective, randomized, controlled, trial (VEDICO trial). *Angiology* 2003 ; 54 : 307-15.
13. Bountouroglou D.G., Azzam M., Kakkos S.K., Pathmarajah M., Youg P., Geroulakos G. Ultrasound-guided foam sclerotherapy combined with sapheno-femoral ligation compared to surgical treatment of varicose veins : early results of a randomised controlled trial. *Eur J Vasc Endovasc Surg* 2006 ; 31 : 93-100.
14. Wright D., et al on behalf of the European phase III investigators group. Varisolve® polidocanol microfoam compared with surgery or sclerotherapy in management of varicose veins in the presence of trunk vein incompetence : European randomized controlled trial. *Phlebology* 2006 ; 21 : 180-90.
15. Ceulen R.P.M., Bullens-Goessens Y.I.J.M., Pi-Van De Venne S.J.A. Outcomes and side effects of duplex-guided sclerotherapy in the treatment of great saphenous veins with 1 % versus 3 % polidocanol foam : results of a randomized controlled trial with 1-year follow-up. *Dermatol Surg* 2007 ; 33 : 276-81.
16. Hamel Desnos C., Ouvry P., Benigni J.P., Boitelle G., Schadeck M., Desnos P., Allaert F.A. Comparison of 1 % and 3 % polidocanol foam in ultrasound guided sclerotherapy of the great saphenous vein : a randomised double-blind trial with 2 year-follow-up. The « 3/1 study ». *Eur J Vasc Endovasc Surg* 2007 ; 34 : 723-9.
17. Rabe E., Otto J., Schliephake D., Pannier F. Efficacy and safety of great saphenous vein sclerotherapy using standardised polidocanol foam (ESAF) : a randomised controlled multicentre clinical trial. *Eur J Vasc Endovasc Surg* 2008 ; 35 : 238-45.
18. Ouvry P., Allaert F.A., Hamel Desnos C., Hamel P. Efficacy of polidocanol foam versus liquid in sclerotherapy of the great saphenous vein : a multicentre randomised controlled trial with a two-year follow-up. *EJVES* 2008 (in press).
19. Jia X., Mowatt G., Burr J.M., Cassar K., Cook J., Fraser C. Systematic review of foam sclerotherapy for varicose veins. *BJS* 2007 ; 94 : 925-36.
20. Yamaki T., Nozaki M., Iwasaka S. Comparative study of duplex-guided foam sclerotherapy and duplex-guided liquid sclerotherapy for the treatment of superficial venous insufficiency. *Dermatol Surg* 2004 ; 30 : 718-22.
21. Cavezzi A., Frullini A., Ricci S., Tessari L. Treatment of varicose veins by foam sclerotherapy : two clinical series. *Phlebology* 2002 ; 17 : 13-8.
22. Coleridge Smith P. Chronic venous disease treated by ultrasound guided foam sclerotherapy. *Eur J Vasc Endovasc Surg* 2006 ; 32 : 577-83.
23. Bergan J., Pascarella ?, Mekenas L. Venous disorders : treatment with sclerosant foam. *J Cardiovasc Surg* 2006 ; 47 : 9-18.
24. Sica M., Biasi G., George E. Méthode simplifiée d'injection endoveineuse de micromousse de Trombovar® à 1 % par cathéter court (Méthode MS) : une efficacité durable confirmée par les résultats à 2 ans. *Phlébologie* 2006 ; 59 : 339-42.
25. Schadeck M. Sclérose de la petite veine saphène : comment éviter les mauvais résultats ? *Phlébologie* 2004 ; 57 : 165-9.
26. Darke S.G., Baker S.J.A. Ultrasound guided sclerotherapy for the treatment of varicose veins. *BJS* 2006 ; 93 : 969-74.
27. Thibault P.K., Lewis W.A. Recurrent varicose vein. Part 2 : injection of incompetent perforating veins using ultrasound guidance. *J Dermatol Surg Oncol* 1992 ; 18 : 895-900.
28. Schadeck M. Sclérothérapie des perforantes jambières. *Phlébologie* 1997 ; 50 : 683-8.
29. Eklof B. Are perforators a real issue ? *Phlébologie* 2004 ; 57 : 285-8.
30. Masuda E.M., Kessler D.M., Lurie F., Puggioni A., Kistner R.L., Eklof B. The effect of ultrasound-guided sclerotherapy of incompetent perforator veins on venous clinical severity and disability scores. *J Vasc Surg* 2006 ; 43 : 551-6 ; discussion 556-7.
31. Cabrera J., Redondo P., Becerra A., Garrido C., Cabrera J. Jr, García-Olmedo M.A., Sierra A., Lloret P., Martínez-González M.A. Ultrasound-guided injection of polidocanol microfoam in the management of venous leg ulcers. *Arch Dermatol* 2004 ; 140 : 667-73.
32. McDonagh B., Sorenson S., Gray C., Huntley D.E., Putterman P., King T., Eaton T., Martin C., Harry J.L., Cohen A., Gupta R.C. Clinical spectrum of recurrent postoperative varicose veins and efficacy of sclerotherapy management using the compass technique. *Phlebology* 2003 ; 18 : 173-85.
33. Kakkos S.K., Bountouroglou D.G., Azzam M., Kalodiki E., Daskalopoulos M., Geroulakos G. Effectiveness and safety of ultrasound-guided foam sclerotherapy for recurrent varicose veins: immediate results. *J Endovasc Ther* 2006 ; 13 : 357-64.

- 34.** Alòs J., Carreño P., López J.A., Estadella B., Serra-Prat M., Marinel-Lo J. Efficacy and safety of sclerotherapy using polidocanol foam : a controlled clinical trial. *Eur J Vasc Endovasc Surg* 2006 ; 31 : 101-7.
- 35.** Creton D., Uhl J.F. Foam sclerotherapy combined with surgical treatment for recurrent varicose veins : short term results. *Eur J Vasc Endovasc Surg* 2007 ; 33 : 619-24.
- 36.** Guex J.J., Allaert F.A., Gillet J.L., Chleir F. Immediate and midterm complications of sclerotherapy : report of a prospective multicenter registry of 12,173 sclerotherapy sessions. *Dermatol Surg* 2005 ; 31 : 123-8 ; discussion 128.
- 37.** Guex J.J. Les contre-indications de la sclérothérapie. Mise à jour 2005. *J Mal Vasc* 2005 ; 30 : 144-9.
- 38.** Hamel-Desnos C., Ouvry P., Desnos P., Escalard J.M., Allaert F.A. Sclérothérapie et thrombophilie : démarche pour un consensus dans la sclérothérapie chez les thrombophiles. *Phlébologie* 2003 ; 56 : 165-9.
- 39.** Rabe E., Pannier F., Gerlach H., Breu F.X., Guggenbichler S., Wollmann J.C. Sclerotherapy of varicose veins. Guidelines of the German Society of Phlebology. *Phlébologie* 2008 ; 61 : 43-51.
- 40.** Gachet G., Spini L. Référentiel sur le traitement endovasculaire des varices par infections écho-guidées des mousses fibrosantes : le consensus d'experts de Grenoble (version 2007). *Phlébologie* 2008 ; 61 : 196-206.