Aucun article ou résumé dans cette revue ne peut être reproduit sous forme d'imprimé, photocopie, microfilm ou par tout autre procédé sans l'autorisation expresse des auteurs et de l'éditeur. Editions Phlébologiques Françaises
No article or abstract in this journal may be reproduced in the form of print, photocopy, microfilm or any other means without the express permission of authors and the editor. Editions Phlébologiques Françaises

Phlébologie ANNALES VASCULAIRES 2021, 74, 2, p. 58-62

SOCIÉTÉ FRANÇAISE DE PHLÉBOLOGIE

Ultrasons Focalisés de Haute Intensité (HIFU) : une révolution thérapeutique ?

High Intensity Focused Ultrasound (HIFU): A therapeutic revolution in Phlebology?

Milleret R.

Résumé

Les HIFU sont utilisés en clinique depuis plus de 20 ans, pour traiter le cancer prostatique, les fibromes utérins et plus récemment des nodules thyroïdiens bénins et le glaucome. Parallèlement, les techniques d'ablation thermique des troncs Saphéniens ont progressivement remplacé l'éveinage dans le traitement de l'insuffisance veineuse superficielle chronique.

Il était donc logique d'appliquer les HIFU à la Phlébologie, même si certaines contraintes physiques et cliniques doivent être prises en compte.

Le traitement thermique par HIFU n'est pas totalement non invasif : malgré l'adoption de protocoles adaptés, une anesthésie péri-veineuse demeure souvent nécessaire, par injection tumescente.

Par ailleurs les temps de traitement pour obtenir l'ablation thermique d'une grande veine saphène demeurent longs, pouvant atteindre une heure.

L'avenir de cette méthode pourrait donc se trouver dans les stratégies de préservation des troncs saphéniens, soit par valvuloplastie externe, réalisant un « manchonnage » soit en effectuant des CHIVA ou des ASVAL transcutanés. La révolution technique devant alors se coupler à une évolution des indications thérapeutiques.

Mots-clés : *ultrasons, varices, HIFU.*

Abstract

hIFU: High Intensity Focused Ultrasound have been used clinically for 20 years, the first application was treatment of recurrent prostate cancer and of uterine fibroids.

More recently glaucoma (ciliary bodies) and benign thyroid and breast nodules were ablated.

In the same time, endovenous thermal heating techniques for refluxing saphenous trunks ablation progressively replaced stripping as the gold standard for treating superficial venous insufficiency.

Applying HIFU to Phlebology was thus the logical step, in 2005 we initiated a research project with the LabTau in Lyon.

The HIFU treatment is not always strictly non-invasive, as in most cases some local peri-venous anesthesia is necessary.

Another limit is the time needed to treat a full-length saphenous trunk, much longer than with laser or radio-frequency catheters.

Lastly the cost per procedure is still more expensive. Nevertheless, this technique appeals to patients, and might be used with profit in vein sparing strategies: external valvuloplasty, CHIVA or ASVAL. The revolution is only at an early stage, technical improvements will facilitate the wide use of HIFU in Phlebology.

Keywords: ultrasound, varicose veins, HIFU.

Introduction

Une Révolution thérapeutique : les HIFU : ultrasons focalisés de haute intensité sont souvent présentés sous cet intitulé. Qu'en est-il après 2 ans d'utilisation clinique ?

Il est trop tôt pour espérer les résultats d'études comparatives randomisées, voire même des séries cliniques avec 1 an de recul.

Une présentation des appareils actuellement disponibles ou en développement permet cependant de situer les HIFU par rapport aux méthodes plus anciennes.

Matériel et méthodes

Le principe de base est d'imager la cible : le tronc veineux à l'aide d'un échographe traditionnel, et d'utiliser

Vichy

Aucun article ou résumé dans cette revue ne peut être reproduit sous forme d'imprimé, photocopie, microfilm ou par tout autre procédé sans l'autorisation expresse des auteurs et de l'éditeur. Editions Phlébologiques Françaises
No article or abstract in this journal may be reproduced in the form of print, photocopy, microfilm or any other means without the express permission of authors and the editor. Editions Phlébologiques Françaises

2 cristaux émetteurs d'ultrasons de puissance, pour chauffer un certain volume de la paroi veineuse **(Figure 1)**.

La sonde comporte donc les 2 émetteurs de puissance entre lesquels se loge une sonde d'imagerie multi-cristaux, qui travaille en haute fréquence d'au moins 10 Mhz **(Figure 2)**. Les ultrasons de puissance sont émis à une fréquence plus basse, située entre 0,5 et 4 Mhz.

Une poche est ménagée à l'aide d'une membrane entre les cristaux émetteurs et la peau. Un liquide réfrigérant circule dans ce volume, pour éviter de trop échauffer et permettre d'ajuster la profondeur du tir.

Le volume de tissus échauffé par un tir est faible : de la taille d'un grain de riz. Il faut donc des tirs répétés pour obtenir une lésion thermique suffisante.

Un appareil est actuellement disponible et bénéficie d'une expérience clinique importante, le **« SONOVEIN » de Theraclion**.

Un autre est en développement, **le projet « Veinsound »**.

Le « Sonovein » (Figure 3) est dérivé de l'Echopulse utilisé depuis plusieurs années pour l'ablation des nodules thyroïdiens bénins. Il est muni d'un bras robotisé.

Le traitement se fait donc en deux temps : repérage de la veine par échographie, en superposant le trajet que devra accomplir le faisceau ultrasonore, puis chauffage de la cible, le bras robotique assurant seul les déplacements de la sonde.

Le « Veinsound » est plus proche d'un échographe traditionnel : l'utilisateur image la veine et tire en même temps, puis déplace la sonde manuellement.

La conception de la sonde diminue les risques d'échauffement de la peau, permettant des tirs plus fréquents.

Méthodes de traitement

Le « Sonovein » réplique une **ablation thermique** par cathéter.

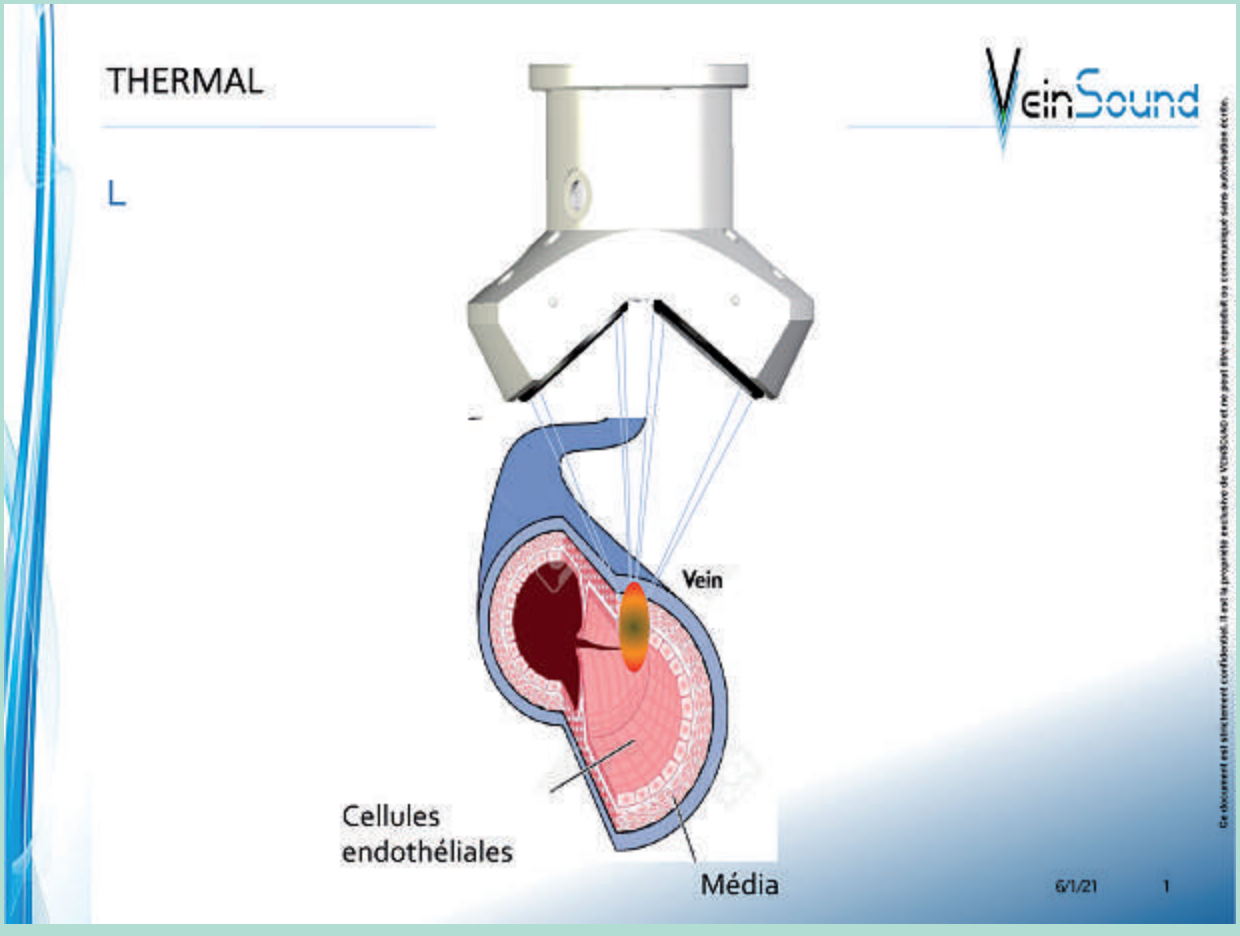

FIGURE 1 : Principe des HIFU.

Aucun article ou résumé dans cette revue ne peut être reproduit sous forme d'imprimé, photocopie, microfilm ou par tout autre procédé sans l'autorisation expresse des auteurs et de l'éditeur. Editions Phlébologiques Françaises
No article or abstract in this journal may be reproduced in the form of print, photocopy, microfilm or any other means without the express permission of authors and the editor. Editions Phlébologiques Françaises



FIGURE 2 : Prototype de sonde « Veinsound ».



FIGURE 3 : L'appareil « Sonovein » de Theraclion.

Aucun article ou résumé dans cette revue ne peut être reproduit sous forme d'imprimé, photocopie, microfilm ou par tout autre procédé sans l'autorisation expresse des auteurs et de l'éditeur. Editions Phlébologiques Françaises
No article or abstract in this journal may be reproduced in the form of print, photocopy, microfilm or any other means without the express permission of authors and the editor. Editions Phlébologiques Françaises

Une anesthésie périveineuse est utilisée dans certains cas, en fonction de la longueur de veine à traiter, de la proximité d'un nerf, ou de structures devant être préservées, de la demande du patient également.

Un gel de contact est appliqué entre la sonde et la peau. Le bras robotisé est équipé de capteurs, en particulier surveillance par laser de la température cutanée.

Le traitement s'arrête automatiquement si une anomalie est détectée.

Le « Veinsound » se manipule à la main. Il permet non seulement d'effectuer une ablation thermique, mais également de **remodeler la paroi veineuse** [1, 2].

Chez certains patients, on observe une incompétence valvulaire par dilatation de l'anneau d'insertion, en particulier au nouveau de la valvule pré-terminale de la Grande veine Saphène.

Le remodelage thermique supprime le reflux et permet de conserver le drainage physiologique de la Saphène.

On peut également rechercher une diminution de calibre sur plusieurs centimètres, par exemple au niveau d'une dilatation localisée **(Figure 4)** toujours dans le but de préserver un axe veineux de retour.

Résultats

Peu de publications donnent des résultats, et aucune étude clinique comparative n'a encore été publiée : des travaux sont en cours dans la dizaine de centres qui utilisent le **« Sonovein »**, et leurs données seront disponibles dans les mois à venir.

Les premiers cas cliniques ont été rapportés par Alfred Obermeyer de Vienne [3].

Il a traité 50 patients avec la première version du « Sonovein ».

- 34 % des cas ont été traités sans anesthésie locale surajoutée.
- 33 patients étaient notés C4 à C6 dans la classification CEAP.
- Aucune complication de type brûlure ou thrombose n'a été observée.
- Les résultats ont été excellents avec persistance de l'oblitération à 3 mois chez 90 % des patients.

Mark Whiteley [4] présente en 2020 ses résultats à 6 mois sur 22 patients.

- 45 veines ont été traitées,

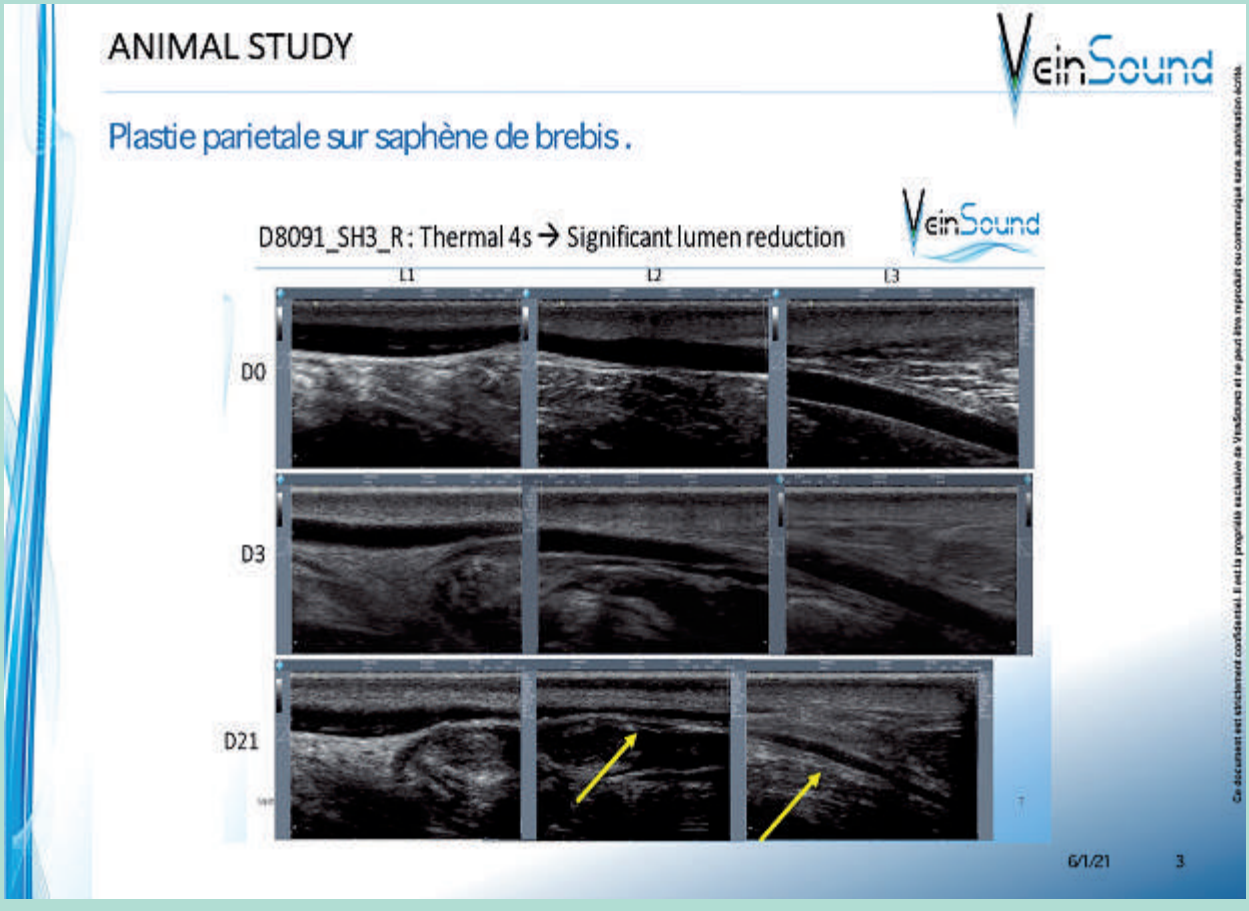

FIGURE 4 : Remodelage pariétal sur une veine saphène de brebis (« Veinsound »).

Aucun article ou résumé dans cette revue ne peut être reproduit sous forme d'imprimé, photocopie, microfilm ou par tout autre procédé sans l'autorisation expresse des auteurs et de l'éditeur. Editions Phlébologiques Françaises
No article or abstract in this journal may be reproduced in the form of print, photocopy, microfilm or any other means without the express permission of authors and the editor. Editions Phlébologiques Françaises

- Toutes étaient fermées après la procédure.
- 34 perforantes ont été traitées,
- 82 % restaient oblitérées à 6 mois.
- Tous les troncs veineux restaient oblitérés à 6 mois .

Discussion

Les techniques thermiques endoveineuses ont été introduites il y a plus de 20 ans, et considérées comme les interventions à proposer en priorité depuis les recommandations Américaines de 2013 [5].

Pourtant il se pratique de nos jours plus d'éveinages que d'ablations par laser ou radiofréquence dans la plupart des pays, à l'exception des États-Unis.

La raison principale est **financière** : même si les fabricants laissent volontiers les générateurs à disposition, le coût des cathéters demeure trop élevé soit pour les hôpitaux publics, soit dans le cas des établissements privés pour une proportion plus ou moins grande des patients concernés.

L'utilisation du **« Sonovein »** pour traiter un patient est encore plus coûteuse, chaque traitement étant facturé aux alentours de 1500 Euros par le fabricant, auxquels s'ajoutent les honoraires du praticien et les frais de l'établissement de santé.

Ce facteur limite actuellement beaucoup la diffusion de la méthode.

Le projet « Veinsound » débouche sur un appareil moins coûteux et permettra de proposer le traitement HIFU à un prix comparable à celui d'une intervention par laser endoveineux.

Au niveau du système de santé en général, le caractère peu agressif des HIFU diminue les risques de complication, le temps d'immobilisation et d'arrêt de travail, il en résulte une économie qu'il faudra chiffrer par des études médico-économiques.

Le **temps de traitement** est plus long avec les HIFU en raison du petit volume chauffé à chaque tir. Sonovein 2 a cependant réduit les durées en modifiant les paramètres de l'émission ultrasonore, et des progrès sont encore possibles dans ce domaine.

Ce paramètre intervient moins si on traite des perforantes ou des moignons de jonction saphéno-fémorale, qui représentent la majorité des indications retenues dans les premiers essais.

Indications propres aux HIFU :

Les stratégies qui visent à **préserver la grande veine saphène**, soit par réduction du calibre et suppression des reflux valvulaires, soit par des oblitérations ciblées pour dériver le flux (CHIVA), ne peuvent pas être mises en pratique de façon fiable avec un laser ou une sonde radiofréquence.

Elles représentent donc un axe de développement très porteur pour les HIFU.

Leur mise en œuvre suppose un dépistage précoce de l'insuffisance veineuse, techniquement possible à l'aide des explorations ultrasonores.

Mais il faudra que le corps médical fasse un effort de communication envers les patients qui consultent souvent à un stade avancé.

Les tutelles devront également donner leur accord et quand c'est possible, rembourser aux patients ce dépistage pour permettre son adoption.

Même si les résultats de valvuloplastie externe sont transitoires, il sera facile de répéter le traitement à plusieurs reprises au fil des années, ou de traiter de nouvelles dilatations apparues au fil du temps.

Une autre indication avantageuse des HIFU sera le traitement des perforantes en zone de lipodermatosclérose.

Conclusion

L'ablation veineuse par HIFU ouvre un nouveau chapitre dans l'histoire des traitements de l'insuffisance veineuse superficielle chronique en supprimant l'effraction cutanée demandée par les méthodes chirurgicales ou endoveineuses.

La technologie va progresser et les coûts diminuer, comme toujours dans les innovations basées sur la technologie.

Cependant l'adoption de ce traitement implique probablement des modifications dans la détection et le suivi des patients, allant dans le sens d'une préservation du drainage physiologique par les veines superficielles

Références

1. Pichardo S., Milleret R., Curiel L., Pichot O., Chapelon JY. In vitro experimental study on the treatment of superficial venous insufficiency with high-intensity focused ultrasound. Ultrasound Med.Biol. 2006 June;32(6):883-91.
2. Petrusca L., Salomir R., Milleret R., Pichot O., Chapelon JY. Experimental investigation of thermal effects in HIFU-based external valvuloplasty using high resolution MT thermometry. Phys Med Biol. 2009 Sept.;7.54(17):5123-38.
3. Obermeyer A. HIFU in the treatment of venous insufficiency: a feasibility study. Charing Cross Innovation Showcase – Londres, Avril 2019.
4. Whiteley M. HIFU in the treatment of incompetent veins and perforators: 6 months results. 34e Congrès de l'AVLS – Novembre 2020.