Aucun article ou résumé dans cette revue ne peut être reproduit sous forme d'imprimé, photocopie, microfilm ou par tout autre procédé sans l'autorisation expresse des auteurs et de l'éditeur. Editions Phlébologiques Françaises
No article or abstract in this journal may be reproduced in the form of print, photocopy, microfilm or any other means without the express permission of authors and the editor. Editions Phlébologiques Françaises



Phlébologie ANNALES VASCULAIRES 2021, 74, 4, p. 84-90

Article original
*Original paper*

SOCIÉTÉ FRANÇAISE DE Phlébologie

# La dysfonction érectile (DE) par fuite caverno-veineuse superficielle (FCVS) est-elle une maladie autonome ?

## *Is Erectile dysfunction caused by penile superficial veins leak, an autonomous disease?*

Frechier L., Sussman H., Allaire E., Hauet P., Virag R.


### *Résumé*

**Introduction :** Le bilan vasculaire d'une dysfonction érectile (DE) comprend la réalisation d'un pharmaco-doppler complété par un cavernoscanner si une fuite caverno veineuse (FCV) est identifiée. On identifie ainsi des FCV superficielles isolées (FVSI). Ce travail vise à décrire l'anatomie des voies de drainage veineuses superficielles et la place de ces FVSI dans la dysfonction érectile des patients.

**Matériel et Méthodes :** Il s'agit d'une étude descriptive, rétrospective, sur 20 patients du centre de traitement des troubles de l'impuissance masculine (CETI) à Paris. Ils ont été inclus après consultation, réalisation d'un pharmaco-doppler pénien et d'un cavernoscanner. Ce dernier devait trouver une fuite veineuse superficielle isolée sur les reconstructions 3D suivant la classification de Virag et Paul. Un classement selon la voie de drainage est proposé.

1 : **Drainage latéral :** Veine dorsale superficielle vers le réseau pudendal externe inféro/supérieur → veine grande saphène → veine fémorale superficielle.

2 : **Drainage dorsal :** Veine dorsale superficielle vers le réseau profond par la terminaison de la veine dorsale profonde → plexus veineux rétro-pubien → veine pudendale interne → veine iliaque interne.

3 : **Drainage sur anomalies morphologiques** → Dystrophie veineuse superficielles. Ces FVSI sont ensuite mises en perspectives avec les autres causes organiques possibles de DE

**Résultats :** La grande majorité des FVSI sont latérales (75 %) dans cette catégorie de population d'hommes jeunes d'environ 40 ans qui ont peu d'autres facteurs de risque de DE et peu de facteurs de risque cardiovasculaires (FDRCV). On retrouve une amélioration significative

### Abstract

**Introduction:** *The assessment of erectile dysfunction (ED) leads to the performance of a pharmaco-doppler, supplemented by a cavernoscanner if a venous leak is found. In this entity, isolated superficial venous leak is sometimes isolated (ISVL). The aim of this work is to describe the anatomy of superficial venous drainage routes and the place of these ISVL in the erectile dysfunction of patients.*

***Material and Methods:*** *This is a descriptive, retrospective study of 20 patients They were included after consultation, penile pharmaco-doppler and caverno-scanner. The latter was to find an isolated superficial venous leak on the 3D reconstructions (MIP and VR).*

*A classification according to the drainage route is proposed.*

*1 : Lateral drainage: superficial dorsal vein to the inf/sup pudendal network - great saphenous vein → superficial femoral vein.*

*2 : Dorsal drainage: superficial dorsal vein to the deep network via the termination of the deep dorsal vein/retro-pubic venous plexus/internal pudendal vein/internal iliac vein.*

*3 : Drainage on morphological anomalies → Superficial venous dystrophy.*

*These ISVL are then put into perspective with other possible organic causes of erectile dysfunction (arterial damage, endothelial dysfunction, neurological damage, hormonal disorders) in order to assess the contribution of ISVL to ED.*

***Results:*** *Majority of IVSL are lateral (75%) in this population of young men around 40 years of age who have few other risk factors for ED or cardiovascular risk factors (CVRF).*


1. *CETI, Paris*
*Email :* ceti.duras@wanadoo.fr

Aucun article ou résumé dans cette revue ne peut être reproduit sous forme d'imprimé, photocopie, microfilm ou par tout autre procédé sans l'autorisation expresse des auteurs et de l'éditeur. Editions Phlébologiques Françaises
No article or abstract in this journal may be reproduced in the form of print, photocopy, microfilm or any other means without the express permission of authors and the editor. Editions Phlébologiques Françaises



de la dysfonction érectile après chirurgie permettant l'acte sexuel dans presque 100 % des cas.

**Conclusion :** La FVSI des corps caverneux est une entité anatomique particulière. Elle est responsable d'une DE qui peut être traitée efficacement par chirurgie chez des sujets jeunes sans autres facteurs de risque.

***Mots-clés :*** *Dysfonction érectile ; fuite caverno-veineuse ; cavernoscanner ; échodoppler pénien ; chirurgie vasculaire du pénis.*

*There was significant improvement in erectile dysfunction after surgery allowing sexual activity in almost 100% of cases.*

***Conclusion:*** *ISVL of the corpora cavernosa is a particular anatomical entity. It is responsible for an ED that can be effectively treated by surgery in young subjects without other risk factors.*

**Key words:** Penile venous anatomy, Caverno venous leak, Erectile dysfunction, Penile ultrasonography; Intracavernous injection; cavernoscanner; Vascular surgery for DE.

## Introduction

Dans l'approche diagnostique des fuites caverno-veineuses (FCV), se pose souvent la question de la fuite veineuse comme cause ou conséquence de l'insuffisance de maintien de l'érection (IME) [1].

Dans la cohorte de patients avec dysfonction érectile DE, résistant au traitement médical symptomatique par les inhibiteurs de phosphodiestérases (iPDE5), on peut distinguer une catégorie particulière d'hommes se plaignant depuis toujours d'une impossibilité ou d'une difficulté du maintien d'une érection rigide, chez qui l'exploration par échodoppler sous stimulation pharmacologique (ED-IIC) [2] et par le cavernoscanner [3] objectivent une FCV.

Une première étude des données du cavernoscanner [3] a permis d'isoler une topographie particulière pour ces fuites qui se produisent par un réseau superficiel, normalement dédié aux structures extra-caverneuses **(Figure 1)**.

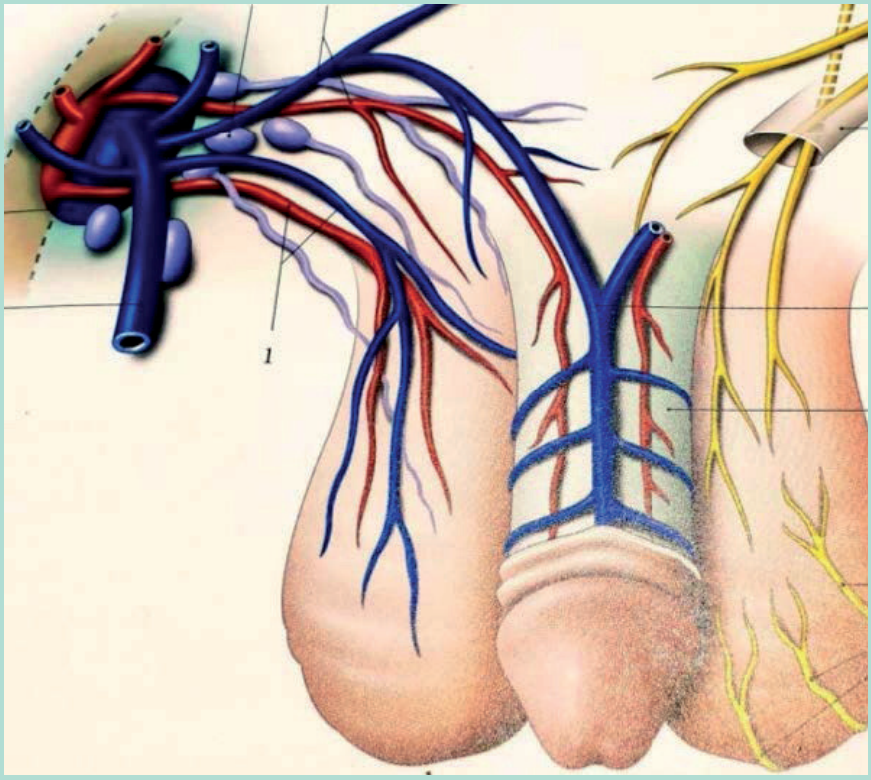


*FIGURE 1 : Drainage de la veine dorsale superficielle. In Kaminka. Anatomie topographique Tome 4. Petit Bassin.*

Aucun article ou résumé dans cette revue ne peut être reproduit sous forme d'imprimé, photocopie, microfilm ou par tout autre procédé sans l'autorisation expresse des auteurs et de l'éditeur. Editions Phlébologiques Françaises
No article or abstract in this journal may be reproduced in the form of print, photocopy, microfilm or any other means without the express permission of authors and the editor. Editions Phlébologiques Françaises



Elles sont soit isolées,
- soit associées à des fuites profondes par la veine dorsale profonde (VDP),
- soit à des communications entre corps caverneux (CC) et corps spongieux (CS)
- et/ou à des fuites par le fond des corps caverneux (FCC). (voir l'article sur le cavernoscanner).

Le présent travail est issu d'un *mémoire pour l'obtention du DU-TEC*. Il vise à approfondir ce nouveau chapitre des FCV : les fuites CV superficielles isolées (FCVSI).

## Matériel et méthodes

### Patients

C'est une étude monocentrique, descriptive, rétrospective, sur 20 patients du Centre de Traitement des Troubles de l'Impuissance Masculine (CETI), présentant une DE, avec mise en évidence d'une FVSI au cavernoscanner.

Ils ont été sélectionnés après étude rétrospective des reconstructions 3D réalisées avec le système Vizua® (www.vizua3D.com).
- Pour être retenue la FVSI devait être isolée, sans fuite profonde initiale, ni communication caverno-spongieuse.
- Le dossier du patient inclus devait contenir un compte-rendu de consultation, un pharmaco-doppler pénien et un caverno-scanner.
- Les deux examens précédents devaient trouver une FVSI, sans discordance anatomique.
- L'ensemble des données étaient anonymisées. En accord avec la loi française, l'accord d'un comité d'éthique n'était pas nécessaire pour cette étude rétrospective portant sur des données anonymisées conduite selon les principes de la déclaration d'Helsinki.

### Collecte des données

Les données comparatives de l'étude ont été extraites des dossiers médicaux du CETI et préalablement triées à partir de dossiers de patients ayant eu un **cavernoscanner** (n = 332) pour suspicion de FCV, après **écho-doppler sous stimulation pharmacologique (ED-IIC)** (voir *H. Sussman. Exploration échodoppler...*).
- Pour cette étude n'ont été conservées que les FVS strictement isolées.
- Les données suivantes ont été relevées : âge du patient, caractère primaire ou secondaire de la DE, localisation de la FVSI, score IIEF5, score EHS pré-thérapeutique, score EHS post-thérapeutique.

### Sur un plan anatomique, la voie de drainage était classée ainsi :

**1. Drainage latéral :** veine dorsale superficielle vers réseau pudendal externe inférieur ou supérieur → veine grande saphène → veine fémorale superficielle **(figure 2)**.

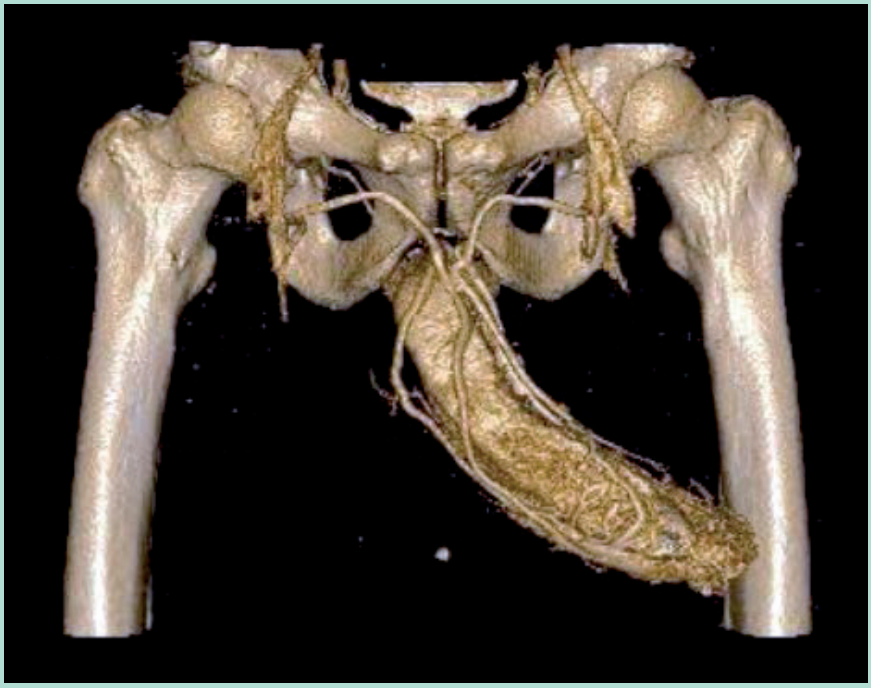

*FIGURE 2 : Figure 2. Drainage veineux anormal des corps caverneux de type 1 ; bilatéral dans chacune des 2 veines grandes saphènes. Type B de Virag et Paul. Cavernoscanner reconstruit selon système Vizua (remplissage complet).*

Aucun article ou résumé dans cette revue ne peut être reproduit sous forme d'imprimé, photocopie, microfilm ou par tout autre procédé sans l'autorisation expresse des auteurs et de l'éditeur. Editions Phlébologiques Françaises
No article or abstract in this journal may be reproduced in the form of print, photocopy, microfilm or any other means without the express permission of authors and the editor. Editions Phlébologiques Françaises



**2. Drainage dorsal :** veine dorsale superficielle vers le réseau profond par la terminaison de la veine dorsale profonde → plexus veineux rétro-pubien → veine pudendale interne → veine iliaque interne. **(Figure 3)**.

**3. Drainage sur anomalies morphologiques :** → Dystrophie veineuse superficielle **(Figure 4)**.

### Pour évaluer la part de la FVSI dans la dysfonction érectile les critères confondants suivants ont été collectés quand ils étaient disponibles :

- **état tabagique :** ACTIF ou NON.
- **atteinte endothéliale :** OUI ou NON selon les résultats du test PNORT. (annexe n° 1 in article de H. Sussman)
- **atteinte neurologique :** OUI ou NON selon les résultats de l'électromyogramme (EMG) pénien après stimulation électrique au niveau du sillon balano-préputial.
  - L'EMG comprend 3 niveaux de mesure :
    - Réflexe bulbo-caverneux (réponse musculaire).
    - Vitesse de conduction sensitive du nerf dorsal de la verge.
    - Potentiels évoqués somesthésiques corticaux.
- **atteinte artérielle :** OUI ou NON selon les résultats de l'ED-IIC.
- **atteinte hormonale :** OUI ou NON selon la présence d'un déficit en testostérone.

### Rappel de la technique de l'ED-IIC

- Injection d'un mélange papavérine 40 mg + Alprostadil (EDEX®) 10 mg ou Alprostadil poudre (EDEX)10 mg diluée dans 1 ml de Ceritine® contenant 10 mg de chlorhydrate de papavérine, 1,66 mg de chlorhydrate d'urapidil, 0,26 mg de Verapamil®, 0,017 mg de sulfate d'atropine, 0,83 mg de dipyridamole)
- Critères d'analyses : calcul du score veineux : vitesse télé-diastolique sur artère caverneuse, analyse du flux et vitesse de la veine dorsale profonde+ veines superficielles. Recherche d'un shunt caverno-spongieux et d'une fuite du fond des CC.

### Rappel de la technique du caverno-scanner

- Injection intra-caverneuse de 1 ml de CER 2002® en salle de préparation.
- Après obtention de l'érection (10 à 15 min), son intensité est mesurée avec le score EHS (Erection Hardness Score)
- Passage scanner : mise en place d'une voie d'abord intra-caverneuse de 30G.
- 1re acquisition après injection intra-caverneuse de 10 ml de produit de contraste radio-opaque (Iopamiron 370) dilué au 2/3, contrôle de l'absence d'anomalie.
- 2e acquisition après injection de 60 ml de produit radio-opaque. Mesure de l'intensité de l'érection (EHS) en fin d'injection.

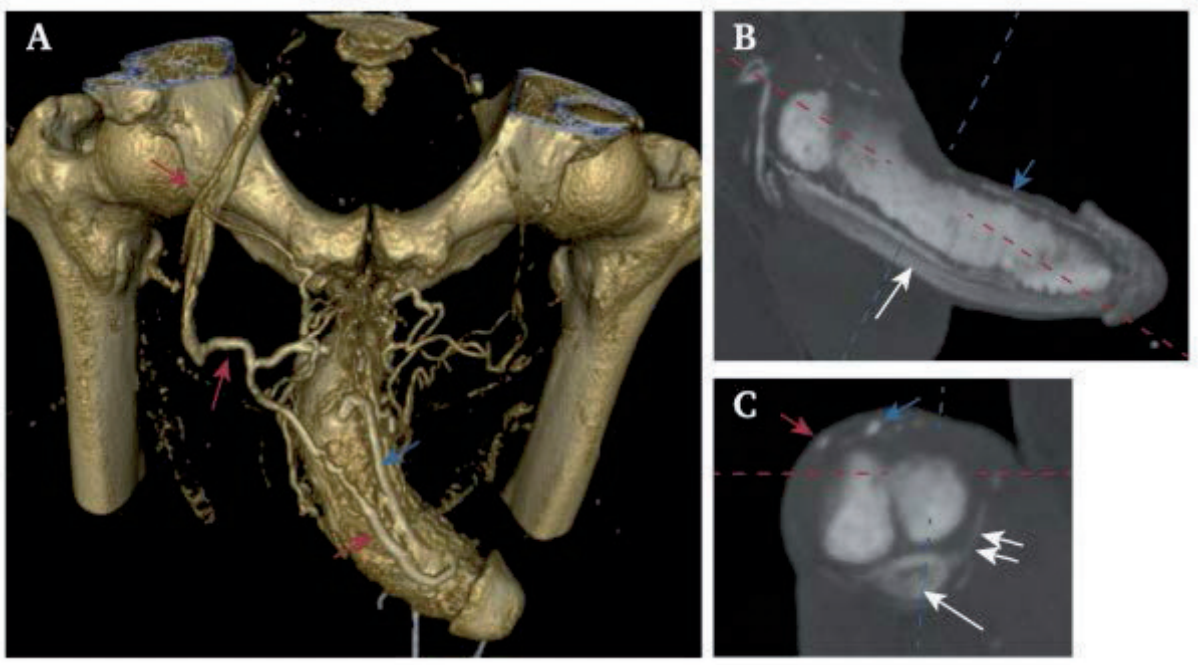


*FIGURE 3 : Fuite superficielle unilatérale droite complexe avec visualisation de la VDP. En A : image reconstruite. En B et C les coupes natives.*

Aucun article ou résumé dans cette revue ne peut être reproduit sous forme d'imprimé, photocopie, microfilm ou par tout autre procédé sans l'autorisation expresse des auteurs et de l'éditeur. Editions Phlébologiques Françaises
No article or abstract in this journal may be reproduced in the form of print, photocopy, microfilm or any other means without the express permission of authors and the editor. Editions Phlébologiques Françaises

*FIGURE 4 : Fuite veineuse superficielle gauche et aspect dystrophique à la surface des 2 corps caverneux (CC).*

- 3e acquisition après vidange par gravité, contrôle de la vacuité et de la fin de l'érection.

## Objectifs

Le premier objectif, anatomique, était la classification des patients en fonction de la voie de drainage de la FVSI et la mise en évidence d'un possible lien entre degré de DE (valeur de l'EHS clinique et de l'IIRF5) et type de fuite.

Le deuxième objectif était de juger de l'efficacité d'un traitement chirurgical de ces FVSI sur la DE .

### Analyse statistique

Pour les **données descriptives**, les moyennes ou médianes ont été données selon la distribution normale +/- DS.

Pour les **données variables**, les valeurs absolues et pourcentage n (%) ont été retenues.

Aucun article ou résumé dans cette revue ne peut être reproduit sous forme d'imprimé, photocopie, microfilm ou par tout autre procédé sans l'autorisation expresse des auteurs et de l'éditeur. Editions Phlébologiques Françaises
No article or abstract in this journal may be reproduced in the form of print, photocopy, microfilm or any other means without the express permission of authors and the editor. Editions Phlébologiques Françaises



## Résultats

20 patients répondaient à ces critères à partir de la relecture de 332 cavernoscanners effectués au CETI (0,6 %) entre 2010 et 2020.

La moyenne d'âge était de 42,4 ans.

- On retrouvait 80 % de **FVSI de type 1**, 5 % de type 2 et 0 % de type 3.
- Les **FVSI mixtes** 1+2 représentaient 10 % et les 1 + 3 étaient retrouvées dans 5 % des cas.
- Elles étaient **unilatérales** dans 50 % des cas, **sinon bilatérales (Tableau 1)**.
- **L'EHS** moyen à la consultation initiale était de 2,27 ; (2,2 pour le type 1, 2,5 pour le type 2, 2,5 pour la forme 1+2 et 1+3).
- **L'IIEF5** était de 11,2 en moyenne ; (11,5 pour le type 1, 11 pour le type 2, 15 pour la forme 1+2 et 1+3).
- **La FVSI** était primaire dans 40% des cas et secondaire dans 60 %.
- Après traitement chirurgical **l'EHS** moyen était de 3,25 (données pour 8 patients atteints d'une **FVSI** de type 1) [4].
- Quand elles étaient recherchées, on retrouvait une atteinte endothéliale associée dans 40 % des cas, une atteinte neurologique dans 16 %, et aucune atteinte artérielle, ni hormonale.
- 3 patients avaient comme **FDRCV** associés une dyslipidémie, 2 une hypertension artérielle, 3 un diabète. 80 % des patients ne fumaient pas ou n'avaient jamais fumés.
- 1 patient avait bénéficié au préalable d'une artérialisation de la veine dorsale de la verge et un autre souffrait d'un canal lombaire étroit.

## Discussion

- Les fuites veineuses du réseau de drainage des corps caverneux sont aujourd'hui parfaitement identifiées comme des causes de DE.
- Ce travail visait à analyser particulièrement le cas des **FVSI** sur le registre d'un centre expert dans la prise en charge des troubles de l'érection.
- Au terme de ce travail nous avons pu identifier 3 types de **FVSI** :
  - Type 1 : latérale
  - Type 2 :dorsale
  - Type 3 :dystrophique.
  - Dans la grande majorité des cas, il s'agit de FVSI de type 1 pur. Nous n'avons pas retrouvé de FVSI de type 3 pur. Ces dernières étaient toujours associées à une fuite profonde. Les FVSI étaient unilatérales et primaires dans environ 50 % des cas.
  - Nous avons retrouvé une discordance sur la caractérisation de la fuite entre l'examen écho-doppler et le caverne-scanner chez un seul patient. Cela démontre l'efficacité de l'examen de première intention qu'est l'échographie Doppler. Il doit cependant être pratiqué par un opérateur entraîné.
  - Chez ces patients relativement jeunes, nous retrouvons peu de facteurs de risques de DE confondants à part la dysfonction endothéliale. Cependant ce critère n'a pas été recherché pour toute la série.
  - Sur le plan clinique, on retiendra que dans cette série tous les patients étaient résistants au traitement pharmacologique par voie orale et/ou insatisfait du traitement par auto-injection intracaverneuse, contraignant pour des sujets jeunes.
  - **La distinction entre DE primaire et secondaire n'est pas évidente chez ces sujets jeunes.** Et l'interrogatoire retrouve souvent une instabilité érectile de toujours, compensée dans un premier temps, puis se décompensant secondairement souvent en raison de l'angoisse de l'échec inéluctable et/ou de la survenue de FDRCV secondaires.
- **Sur les patients opérés, les résultats chirurgicaux sont très encourageants avec une augmentation de 25,25 % du score EHS entre le pré et le post-opératoire.**
  Il apparaît très important de noter cette amélioration de l'EHS car le passage à un chiffre → ou égal à 3, chez plus de 90 % des patients, permet la pénétration contrairement à la situation préopératoire.
  Le seul patient qui n'a pas eu de bénéfice après l'intervention était porteur d'un canal lombaire étroit avec atteinte neurologique périphérique et dysfonction endothéliale.
- **Ainsi se dessine une maladie autonome sans doute liée à des anomalies constitutives du drainage des corps caverneux par le réseau superficiel rendant l'érection instable.**
  - De ce fait, les sujets atteints décrivent une variabilité positionnelle de la rigidité, commune à toutes les FCV.
  - Sur le plan hémodynamique, lors **d'écho-doppler sous stimulation pharmacologique (ED-IIC) et lors du cavernoscanner**, l'affirmation **d'une FCV superficielle prédominante** se fait sur l'intensité de celle-ci à l'écho-doppler et sur le caractère précoce de la fuite au cavernoscanner.
  - Dans ces cas-là, **la fuite par le réseau profond est secondaire** intervenant par la baisse de la pression intracaverneuse induite par le drainage anormal superficiel.
- **Ces données permettent d'envisager une simplification des techniques chirurgicales et endoveineuses. D'où les résultats prometteurs de cette très courte série.**
- Et il faut retenir comme facteur limitant de cette étude son caractère rétrospectif, monocentrique, visant un petit nombre de patients.
- Cependant, elle ouvre la voie à une classification anatomoclinique nouvelle des FCV et à une prise en charge améliorée des DE primaires, trop souvent rejetées dans le « tout psychologique ».

Aucun article ou résumé dans cette revue ne peut être reproduit sous forme d'imprimé, photocopie, microfilm ou par tout autre procédé sans l'autorisation expresse des auteurs et de l'éditeur. Editions Phlébologiques Françaises
No article or abstract in this journal may be reproduced in the form of print, photocopy, microfilm or any other means without the express permission of authors and the editor. Editions Phlébologiques Françaises



## Conclusion

**Les FVSI sont essentiellement des fuites de type 1, vers la veine fémorale via la veine pudendale externe et la veine grande saphène.**

**Le traitement de ces fuites isolées permet de retrouver une érection fonctionnelle, compatible avec une sexualité active dans presque 100 % des cas étant donné le jeune âge des patients et l'absence d'autres facteurs de risques de DE surajoutés.**

**Des études complémentaires, prospectives, devront venir confirmer ces données dans l'avenir.**

## Références

1. Virag R et Sussman H. L'insuffisance de maintien de l'érection : un concept controversé, entre certitudes et hypothèses. Phlébologie 2021;74: 1-7.
2. Sussman H., Labastie M., Hauet P., Allaire E., Lombion S., Virag R. Ultrasonography after pharmacological stimulation of erection for the diagnosis and therapeutic follow-up of erectile dysfunction due to cavernovenous leakage. JMV-Journal de Médecine Vasculaire 2020;45(1):3-12. https://doi.org/10.1016/j.jdmv.2019.12.006
3. Virag R., Paul JF. New Classification of Anomalous Venous Drainage Using Caverno-Computed Tomography in Men with Erectile Dysfunction. The Journal of Sexual Medicine, 2011; 8:1439-44. https://doi.org/10.1111/j.1743-6109.2011.02226.x
4. Allaire E., Sussman H., Zugail AS., Hauet P., Floresco J., Virag R. Erectile Dysfunction Resistant to Medical Treatment Caused by Cavernovenous Leakage: An Innovative Surgical Approach Combining Pre-Operative Work Up, Embolization and Open Surgery. European Journal of Vascular and Endovascular Surgery, 2021;61(3):510-17. https://doi.org/10.1016/j.ejvs.2020.08.048
5. Shabsigh R., Fishman I.J., Toombs BD., Skolkin M. Venous Leaks: Anatomical and Physiological Observations. Journal of Urology, 1991;146(5):1260-5. https://doi.org/10.1016/s0022-5347(17)38064-3
6. Williams G., Mulcahy MJ., Hartnell G., Kiely E. Diagnosis and Treatment of Venous Leakage: a Curable Cause of Impotence. British Journal of Urology, 1988;61(2):151-5. https://doi.org/10.1111/j.1464-410x.1988.tb05066.x
7. Yiee JH., Baskin LS. Penile Embryology and Anatomy. The Scientific World Journal, 2010;10:1174-9. https://doi.org/10.1100/tsw.2010.112
8. Fuchs AM., Mehringer CM., Rajfer J. Anatomy of Penile Venous Drainage in Potent and Impotent Men During Cavernosography. Journal of Urology, 1989;141(6):1353-6. https://doi.org/10.1016/s0022-5347(17)41305-x
9. Aboseif SR., Breza J., Lue TF., Tanagho E. A. Penile Venous Drainage in Erectile Dysfunction. Anatomical, Radiological and Functional Considerations. British Journal of Urology, 1989;64(2):183-90. https://doi.org/10.1111/j.1464-410x.1989.tb05985.x
10. Motiwala HG., Patel DD., Joshi SP., Baxi HM., Desai KD., Shah K. Experience with Penile Venous Surgery. Urologia Internationalis, 1993;51(1):9-14. https://doi.org/10.1159/000282502
11. Hsu GL. Insufficient Response to Venous Stripping Surgery: Is the Penile Vein Recurrent or Residual? Journal of Andrology, 2006;27(5):700-6. https://doi.org/10.2164/jandrol.106.000737
12. Bookstein J.J., Lurie Al. Selective Penile Venography : Anatomical and Hemodynamic Observations. Journal of Urology, 1988;140(1):55-60. https://doi.org/10.1016/s0022-5347(17)41485-6