Aucun article ou résumé dans cette revue ne peut être reproduit sous forme d'imprimé, photocopie, microfilm ou par tout autre procédé sans l'autorisation expresse des auteurs et de l'éditeur. Editions Phlébologiques Françaises
No article or abstract in this journal may be reproduced in the form of print, photocopy, microfilm or any other means without the express permission of authors and the editor. Editions Phlébologiques Françaises

PLACE de la CHIRURGIE d'EXÉRÈSE à CIEL OUVERT dans le TRAITEMENT des RÉCIDIVES VARIQUEUSES

The PLACE of OPEN-SURGERY in the TREATMENT of VARICOSE VEIN RECURRENCE

D. CRETON

RÉSUMÉ

Pour comprendre la place de la chirurgie à ciel ouvert dans le traitement de la récidive, nous avons revu 110 interventions consécutives : 91 récidives de la grande veine saphène (GVS) et 19 de la petite veine saphène (PVS) :
– 110 varices traitées par phlébectomies ;
– 22 moignons résiduels de la GVS traités par simple ligature et sclérose per-opératoire d'amont ;
– 75 cas de néovascularisation traités par sclérothérapie per-opératoire ;
– 54 troncs résiduels de la GVS traités par Closure*Plus*®, LEV ou sclérose à la mousse ;
– 11 moignons résiduels de la PVS dont 4 réopérés par re-résection à ciel ouvert ;
– 4 perforantes de la fosse poplitée dont une réopérée par re-résection à ciel ouvert ;
– 4 recanalisations d'hématomes traitées par sclérothérapie per-opératoire.
Les causes de la récidive sont surtout par ordre d'importance : pour la GVS, les varices résiduelles, ensuite les troncs résiduels, ensuite la néovascularisation, et, pour la PVS : tout d'abord le moignon résiduel, ensuite les phénomènes d'hyperpression profonde difficiles à diagnostiquer et à traiter. C'est la raison pour laquelle il y a toujours plus d'indications de chirurgie d'exérèse à ciel ouvert dans les récidives de la PVS que dans les récidives de la GVS.
Pour la GVS, il semble qu'une simple ligature au fil non résorbable suffise à condition que la sclérothérapie réalisée juste en amont soit complète et efficace, alors que la même situation au niveau de la PVS nécessite probablement une résection.

Mots-clefs : *récidive, varices, chirurgie, sclérothérapie.*

SUMMARY

In order to understand the place of open-surgery in the treatment of recurrences 110 consecutive operations have been reviewed : 91 re-do surgeries in the great saphenous vein (GSV) territory and 19 in the short saphenous vein (SSV) territory :
– 110 varices treated with phlebectomies
– 22 residual GSV stumps treated with ligature only and distal peroperative foam sclerotherapy ;
– 75 neovascularisations treated with peroperative foam sclerotherapy ;
– 54 GSV residual trunks treated with ClosurePlus®, EVL or foam sclerotherapy ;
– 11 residual SSV stumps, 4 re-operated on with open surgery ;
– 4 perforators in popliteal fossa, 1 re-operated on with open surgery.
Concerning the GSV, the causes of recurrences are, firstly the varicose veins, then the residual trunks and finally the neovascularisation. Concerning the SSV, firstly the residual stump, then the possible high pressure in the deep venous system. Consequently, complete resection and open-surgery are more frequent in re-do surgery in popliteal fossa than in the groin. In the case of GSV recurrences ligature of the residual stump with foam injection seems to be effective although in the case of SSV recurrence a complete resection of the residual stump would be necessary.

Keywords : varicose veins, recurrence, surgery, sclerotherapy.

INTRODUCTION

Le développement des techniques endovasculaires dans la chirurgie de la récidive nous a fait rêver à la disparition de la chirurgie à ciel ouvert, souvent particulièrement difficile et agressive.

Traiter le mieux possible les récidives variqueuses nécessite de comprendre l'étiologie de la récidive. Pour cela il est nécessaire de comprendre que le réseau de la grande veine saphène (GVS) et celui de la petite veine saphène (PVS) sont totalement différents d'un point de vue hémodynamique.

Lorsqu'il est incontinent et variqueux, le système incontinent de la GVS comprend souvent des sources d'alimentation multiples ; c'est un système qui fonctionne à faible pression avec un réseau variqueux souvent étendu qui fait office de réservoir avec des perforantes de réentrée souvent très efficaces pour vidanger ce territoire. Ces varices sont en général peu symptomatiques avec une évolution régulièrement assez lente.

Le territoire de la PVS est différent. Lorsqu'il est incontinent, la source d'alimentation est en général unique, située au niveau de la fosse poplitée. C'est un système qui fonctionne à forte pression, simplement du fait de la pression hydrostatique qui est plus élevée au niveau du genou qu'au pli de l'aine ; le réservoir variqueux est en général plus petit ; cliniquement les varices y sont plus symptomatiques avec des évolutions souvent plus rapides et brutales.

1. Espace chirurgical Ambroise Paré, rue Ambroise Paré 54100 NANCY.

© Éditions Phlébologiques Françaises, vol.61, n° 3/2008, p.281-287

Aucun article ou résumé dans cette revue ne peut être reproduit sous forme d'imprimé, photocopie, microfilm ou par tout autre procédé sans l'autorisation expresse des auteurs et de l'éditeur. Editions Phlébologiques Françaises
No article or abstract in this journal may be reproduced in the form of print, photocopy, microfilm or any other means without the express permission of authors and the editor. Editions Phlébologiques Françaises

Le rôle néfaste des varices est donc plus important dans le territoire de la grande saphène que dans le territoire de la petite veine saphène, le remplissage de ces varices par les troncs résiduels incontinents est aussi plus important dans le territoire grande saphène que dans le territoire de la petite saphène, alors que, pour la petite veine saphène, le problème le plus important est la source d'alimentation située au niveau de la fosse poplitée. L'ablation des varices et la suppression des troncs résiduels sont donc les éléments importants du traitement de la récidive de la GVS, celui de la fermeture de la source de reflux poplité est l'élément important de la récidive de la PVS.

Pour comprendre la place de la chirurgie à ciel ouvert dans le traitement de la récidive, nous avons revu 110 interventions consécutives effectuées pendant 6 mois entre février 2007 et octobre 2007 dont 91 récidives de la GVS et 19 de la PVS.

Traitement des éléments de la récidive, techniques opératoires

L'évolution des techniques nous donne aujourd'hui un grand nombre d'outils, chacun utilisable au mieux pour le traitement en une seule intervention de chaque élément anatomique de la récidive.

Les varices

Elles ont toujours été chirurgicales. Les phlébectomies sont un élément essentiel et fondamental du traitement de la récidive. Les phlébectomies étendues et complètes sont la façon la plus efficace et la plus esthétique de supprimer les varices. La sclérothérapie, qu'elle soit liquide ou à la mousse, si elle est plus facile, entraîne des pigmentations ou des complications à type de thrombose veineuse superficielle.

Le moignon résiduel GVS

Quand il existe une néojonction fémoro-variqueuse visible à l'échographie de plus de 3 mm, il existe toujours un moignon résiduel même très petit. C'est-à-dire qu'il existe une continuité entre la paroi de la veine fémorale et la paroi de ce moignon. Chirurgicalement, la dissection de ce point de jonction entre l'adventice de la veine fémorale et le pied de l'ancienne jonction saphéno-fémorale (JSF) est toujours possible et facile. La difficulté est d'accéder à cette zone car le précédent opérateur, de par la dissection, a laissé en place des cicatrices fibreuses parfois très importantes qui interdisent l'accès direct à cette petite zone. C'est pour cela que des voies d'abord supérieures, médiales, inférieures et latérales ont été décrites. Nous utilisons toujours une voie d'abord très latérale pour être à la fois en dehors de cette zone fibreuse et en dehors de la lame lympho-ganglionnaire *(Photo 1)*.

De cette façon, par une voie d'abord très petite et très oblique, on peut accéder à la veine fémorale et la suivre jusqu'à la base de l'ancienne JSF. Pendant de nombreuses années, nous avons lié et sectionné entre

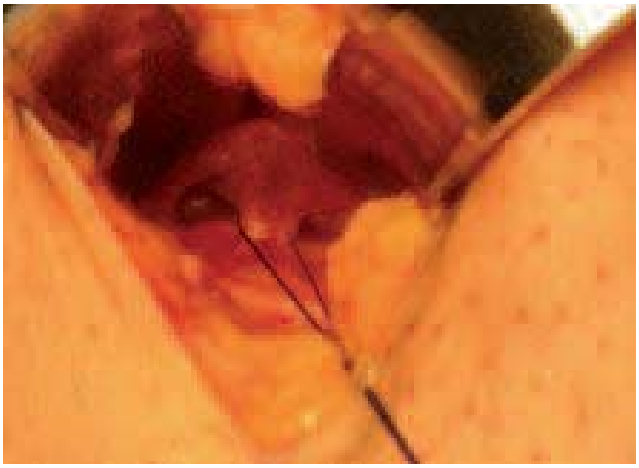

Photo 1. – Voie d'abord latérale en dehors de la zone cicatricielle et de la lame lympho-ganglionnaire

2 ligatures ce moignon résiduel en mettant en place entre les deux ligatures un patch d'interposition en Gore Tex PTFE collé sur la veine fémorale [1].

Aujourd'hui, depuis 2000, nous avons réduit encore la dissection en mettant simplement en place une double ligature de prolène au ras de la veine fémorale *(Photo 2)*. Cela nous permet d'injecter de façon sécurisée de la mousse dans la néovascularisation (NV), directement ou par l'intermédiaire d'un tronc résiduel, afin de fermer toutes les communications veineuses situées distalement par rapport à la ligature de prolène faite au ras de la veine fémorale. L'injection par l'incision de reprise de crossectomie est faite par une aiguille 25 Gauge à l'extrémité d'un prolongateur afin d'éviter tout déplacement de l'extrémité de l'aiguille pendant l'injection *(Photo 3)*. Cette mini-dissection sans bistouri électrique, sans drainage post-opératoire, a pour but de diminuer le traumatisme, source d'hématomes et de phénomènes inflammatoires. Certaines études ont montré que la nouvelle NV était plus importante dans la chirurgie de la récidive (plus traumatique) que dans la chirurgie des varices, lorsque l'intervention était faite de façon traditionnelle, c'est-à-dire avec une large dissection de la région fémorale [2].

Photo 2. – Double ligature de prolène sur le moignon résiduel au ras de la veine fémorale

Aucun article ou résumé dans cette revue ne peut être reproduit sous forme d'imprimé, photocopie, microfilm ou par tout autre procédé sans l'autorisation expresse des auteurs et de l'éditeur. Editions Phlébologiques Françaises
No article or abstract in this journal may be reproduced in the form of print, photocopy, microfilm or any other means without the express permission of authors and the editor. Editions Phlébologiques Françaises

La néo-vascularisation

Elle est essentiellement située au niveau de la région inguinale et peut se définir comme étant l'apparition de vaisseaux très tortueux, de taille très variable, mettant en communication un tronc résiduel ou des varices de la cuisse avec la veine fémorale déjà précédemment opérée par l'intermédiaire d'un moignon résiduel. Ces vaisseaux sont à la fois des vaisseaux pré-existants dilatés et des néo-vaisseaux développés dans les hématomes postopératoires. Ils ont été constatés radiologiquement [3]. Histologiquement, les petits vaisseaux préexistants sont situés dans la graisse et traversent souvent les ganglions. Les vaisseaux néoformés ont pour caractéristique d'être entourés de tissus fibreux cicatriciels [4]. Histologiquement, ce sont des vaisseaux qui ne portent pas de nerfs pariétaux visibles à la coloration S100 [5], vaisseaux non valvulés, ne présentant pas la structure habituelle des 3 couches pariétales, avec une lumière veineuse très irrégulière.

Le traitement de cette NV n'est jamais chirurgical, sauf à envisager des interventions d'exérèse quasi tumorale comme cela a été le cas dans les années 1990 (ces interventions avaient des visées diagnostiques d'étude histologique). Aujourd'hui, la seule possibilité chirurgicale est la sclérothérapie à la mousse per-opératoire réalisée par une injection de mousse par l'incision de reprise de crossectomie *(Photo 3)* ou par une injection faite de bas en haut à l'aide d'un cathéter introduit dans un tronc résiduel, souvent une saphène antérieure accessoire résiduelle *(Photo 4)*.

Le tronc saphène incontinent résiduel

Le tronc saphène incontinent joue un rôle important dans la récidive, surtout lorsqu'il n'est pas drainé, c'est-à-dire lorsqu'il n'est pas en connexion avec le moignon résiduel, soit directement, soit indirectement par l'intermédiaire de néo-vascularisations. En effet, les troncs résiduels grandes saphènes non drainés sont en général réopérés en moyenne 6 ans après l'intervention initiale. Les troncs résiduels drainés au travers de la néo-vascularisation proximale sont réopérés en moyenne 10 ans après l'intervention initiale et les troncs saphènes connectés par l'intermédiaire d'un tronc résiduel et d'une crosse saphène intacte sont réopérés beaucoup plus tard, en moyenne 14 ans après la première intervention [6].

Ce tronc résiduel est un élément pathologique important car, chez les patients qui présentent une NV postopératoire, les seuls qui développent des récidives cliniques sont ceux qui présentent en plus un tronc résiduel incontinent [7]. La néo-vascularisation est incontinente quand elle est associée à un tronc résiduel incontinent.

La chirurgie à ciel ouvert pour le tronc résiduel incontinent, c'est-à-dire le stripping, est possible mais souvent très difficile car ce tronc, à paroi épaisse, est fixé en sous-fascial dans des tissus fibrosés. Aujourd'hui, il est beaucoup plus simple d'utiliser des techniques endovasculaires, radiofréquence ou laser, ou d'utiliser la sclérothérapie à la mousse pour obtenir l'oblitération et la fermeture définitive de ces troncs. Les troncs résiduels en situation profonde sous-fasciale de gros diamètre sont idéalement traités par LEV, ceux

Photo 3. – Sclérose de la NV : injection par l'incision de reprise de crossectomie dans le moignon résiduel distalement par rapport à la ligature à l'aide d'une aiguille 25 gauge à l'extrémité d'un prolongateur

Photo 4. – Sclérose de la NV : Injection faite de bas en haut à l'aide d'un cathéter introduit dans un tronc résiduel, souvent une saphène antérieure accessoire résiduelle

plus superficiels et petits sont traités par Closure*Plus*® ou Closure*Fast*® pour les grandes longueurs ou sclérose mousse sur cathéter pour les petites longueurs. Le cathéter d'introduction de la fibre laser ou le canal opérateur du cathéter Closure*Plus*® ou Closure*Fast*® permet d'injecter de la mousse dans la NV *(Photo 5)*.

Récidive petite veine saphène

Dans la littérature, on retrouve souvent dans la récidive de la petite veine saphène la notion de « faute chirurgicale » [8]. Sachant que les phénomènes (encore mal connus) d'hyperpression veineuse profonde sont assez souvent la cause de l'insuffisance de la petite saphène, il est clair que laisser en place un moignon résiduel trop long avec un reflux résiduel est une cause systématique de récidive [9, 10]. En effet, 92 % des jonctions saphéno-poplitées (JSP) présentent juste avant l'abouchement plusieurs petites collatérales de 1 à

Aucun article ou résumé dans cette revue ne peut être reproduit sous forme d'imprimé, photocopie, microfilm ou par tout autre procédé sans l'autorisation expresse des auteurs et de l'éditeur. Editions Phlébologiques Françaises
No article or abstract in this journal may be reproduced in the form of print, photocopy, microfilm or any other means without the express permission of authors and the editor. Editions Phlébologiques Françaises

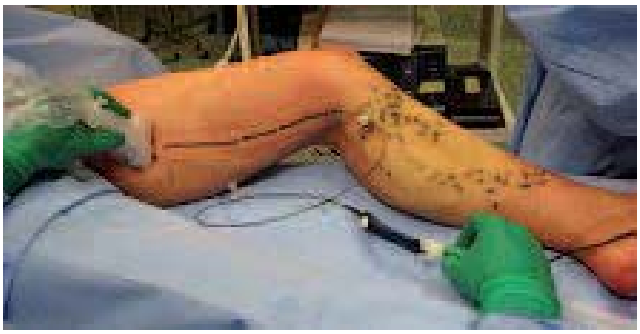

Photo 5. – Sclérose de la NV : Le cathéter d'introduction de la fibre laser ou le canal opérateur du cathéter ClosureFast® permet d'injecter de la mousse dans la NV

2 mm [11]. L'étude de la récidive variqueuse poplitée après chirurgie de la petite saphène a montré que 75 % des cas étaient des insuffisances d'exérèses (fautes techniques), soit par la persistance complète d'une petite saphène, soit par la persistance d'un moignon long résiduel [12]. Des études anciennes [13, 14] et plus récentes [15] ont même montré que les ligatures à distance de la petite saphène sus-fasciale entraînaient de 13 à 50 % de récidive à 5 ans et même à 3 mois. La chirurgie à ciel ouvert de la récidive petite saphène garde donc une place très importante dans le traitement de la récidive petite saphène. Cette réintervention est en général assez souvent possible parce que le précédent opérateur qui a, par définition, laissé un moignon trop long, a laissé aussi une zone cicatricielle localisée à distance de la JSP. La réintervention est donc assez souvent située au-dessus, en zone saine, à distance des zones précédemment opérées.

L'apparition d'une perforante de la fosse poplitée comme forme de récidive poplitée après chirurgie de la PVS est assez fréquente (23 %) [12]. Elle pourrait avoir comme origine ces phénomènes d'hyperpression veineuse profonde qui existent toujours, même après une chirurgie d'exérèse bien conduite. Ces récidives apparaissent en effet plus fréquemment chez l'homme que chez la femme ; elles sont en quelque sorte imméritées car survenant même après une chirurgie bien conduite. Leur traitement s'effectue par chirurgie à ciel ouvert si les récidives sont volumineuses et accessibles chirurgicalement sans risque. Dans le cas contraire, la sclérothérapie à la mousse peropératoire est une excellente indication *(Photo 6)*.

Photo 6. – Sclérose per-opératoire à la mousse d'une petite perforante de la fosse poplitée inaccessible chirurgicalement

Les trajets de revascularisation

Habituellement ces trajets de revascularisation sont situés sur les anciens trajets d'hématomes, dans les tunnels de stripping par exemple. Des études [16, 17] ont montré que les hématomes volumineux postopératoires étaient le siège d'une revascularisation après un an d'évolution spontanée. Ces revascularisations devenaient incontinentes après reconnexion avec des veines incontinentes. Pendant l'intervention de récidive, ces recanalisations connectées à des troncs résiduels ou des perforantes sont une excellente indication de sclérothérapie per-opératoire car c'est la seule technique utilisable *(Photo 7)*.

Toutes les interventions ont été réalisées sous anesthésie locale tumescente utilisant de la lidocaïne diluée à 0,03 % dans du bicarbonate isotonique à 1,4 %, avec à la demande du Remifentanil (Ultiva®) à 0,5 gamma/kg/minute à la seringue électrique. Toutes ont été réalisées en ambulatoire. La compression élastique postopératoire a été réalisée par la superposition de 2 bas de classe II (2 × 20 mm Hg) pendant 48 heures suivie de 1 seul bas pendant une semaine ou deux. Une prévention systématique par héparine de bas poids moléculaire (HBPM) à dose préventive durant 8 jours a été réalisée. Concernant les patients ayant eu une sclérose per-opératoire à la mousse, l'injection d'HBPM a été commencée juste après l'intervention. Tous les patients ayant eu une sclérose per-opératoire ont été revus à l'écho-Doppler avant 8 jours. Tous ont été reconvoqués pour un contrôle clinique et écho-Doppler entre 1 et 2 mois.

RÉSULTATS

La répartition des formes anatomiques

Elle est représentée sur le *Tableau I* pour le territoire GVS et le *Tableau II* pour le territoire de la PVS.

1) Les 110 membres ont eu des phlébectomies extensives. Sur le territoire de la GVS, 29 membres ne présentaient que des varices isolées. Parmi eux, 11 ont eu, en plus, une injection de mousse sclérosante pour scléroser soit une petite perforante de cuisse, des veines périnéales, de la NV ou des veines lymphoganglionnaires.

Photot 7. – La sclérose per-opératoire à la mousse des recanalisations d'hématomes est la seule technique utilisable

Aucun article ou résumé dans cette revue ne peut être reproduit sous forme d'imprimé, photocopie, microfilm ou par tout autre procédé sans l'autorisation expresse des auteurs et de l'éditeur. Editions Phlébologiques Françaises
No article or abstract in this journal may be reproduced in the form of print, photocopy, microfilm or any other means without the express permission of authors and the editor. Editions Phlébologiques Françaises

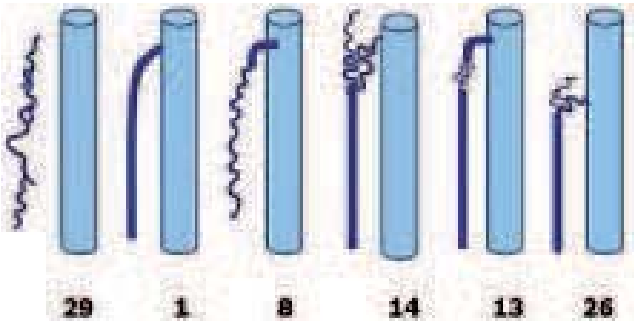

Tableau I. – Formes anatomiques des récidives de la GVS : 29 varices isolées ; 1 varices + GVS incontinente intacte ; 8 varices + moignons résiduels incontinents connectés à des varices ; 14 varices + troncs saphènes résiduels incontinents connectés à un réseau de NV inguinale ; 13 varices + moignons résiduels incontinents connectés à de la NV connectées à un tronc saphène résiduel incontinent ; 26 varices + troncs saphènes incontinents connectés à une perforante de cuisse par de la NV

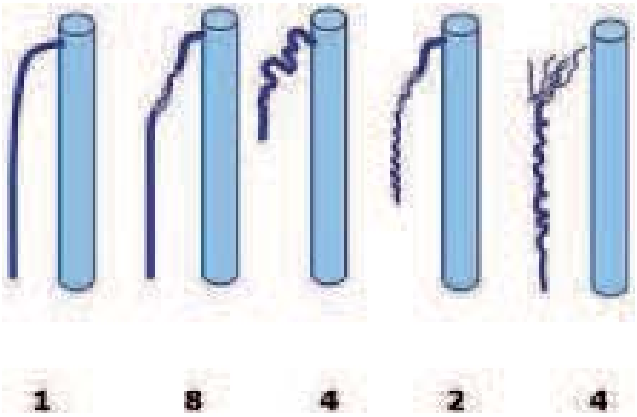

Tableau II. – Formes anatomiques des récidives de la PVS : 1 varices + PVS incontinente intacte ; 8 varices + moignons résiduels incontinents connectés à de la NV connectées à un tronc saphène résiduel incontinent ; 4 varices + perforantes de la fosse poplitée incontinentes ; 2 varices + moignons résiduels incontinents connectés à des varices ; 4 varices + revascularisation d'hématome connectée à de la NV

2) Sur le territoire de la GVS, parmi les 22 moignons résiduels, un seul correspondait à une GVS intacte. Les autres étaient connectés à de la NV, elle-même connectée à des varices (8 cas) ou un tronc résiduel (13 cas). Tous ces moignons résiduels ont été opérés à ciel ouvert mais sans exérèse par ligature seule et sclérose distale per-opératoire.

3) Parmi les 75 cas de NV, 26 concernaient la GVS à mi-cuisse, 35 la région inguinale et 14 la PVS. Tous ont été traités par sclérothérapie per-opératoire.

4) Parmi les 54 troncs résiduels de la GVS, un correspondait à une GVS intacte, 14 étaient en relation avec de la NV inguinale sans moignon résiduel, 13 étaient connectés à un moignon résiduel par l'intermédiaire de NV et 25 étaient isolés. Deux ont été traités par Closure-*Fast*®, 13 par LEV et 39 par sclérose à la mousse. Aucun n'a été opéré à ciel ouvert par un stripping.

5) Concernant la PVS, une seule PVS intacte a été réopérée de façon traditionnelle à ciel ouvert avec un stripping. Les 8 moignons résiduels longs connectés à un tronc résiduel par l'intermédiaire de NV ont tous été réopérés chirurgicalement (6 ligatures avec sclérose distale et 2 résections complètes de la JSP). Deux troncs seulement ont été strippés, les autres ont été sclérosés en per-opératoire. Un des 2 moignons résiduels connecté à de la NV a été réopéré chirurgicalement, l'autre a été sclérosé.

6) Une seule des 4 perforantes de la fosse poplitée a été réopérée à ciel ouvert, les 3 autres ont été sclérosées en per-opératoire

7) Les 4 NV avec recanalisation ont toutes été traitées par sclérothérapie per-opératoire.

Au total la sclérothérapie à la mousse a été utilisée en per-opératoire globalement dans 70 % des cas. C'est le seul outil utilisable pour la NV et les recanalisations. Aucun tronc résiduel n'a été strippé, tous ont été traités par voie endovasculaire, dans plus de 70 % des cas par sclérose sur long cathéter. Tous les moignons résiduels de la GVS et 63 % des moignons résiduels de la PVS (7/11) ont été repris chirurgicalement par simple ligature et sclérose distale par l'incision. Les seules re-résections complètes de la jonction ont été faites au niveau de la fosse poplitée. Cette nouvelle résection complète du moignon long représentait 4/11 cas de moignons résiduels de la PVS (36 %) et 1/4 perforantes de la fosse poplitée (25 %).

Complications

Parmi les 110 patients, aucune complication cicatricielle (hématome, infection, lymphorée) n'a été constatée. Aucune complication thrombo-embolique n'a été constatée. Un moignon long de PVS n'a pas pu être réséqué complètement du fait de la fibrose postopératoire, la partie distale du moignon a été sclérosée efficacement sous contrôle de la vue. Parmi les 76 patients ayant eu une sclérose per-opératoire à la mousse, 3 ont présenté une réaction inflammatoire douloureuse avec une sensation de corde dure sous la peau, 2 ont présenté du « matting », 3 des thromboses veineuses superficielles sur des branches collatérales. Une patiente a présenté une migraine. Après 45 jours, 101 patients ont été revus par l'opérateur.

Résultat écho-Doppler

Cinq perforantes n'étaient pas fermées complètement. Elles étaient perméables sans reflux dans leur partie proximale, à distance de la veine profonde (3 perforantes de cuisse et 2 perforantes de la poplitée). De même les parties proximales de 2 néo-vascularisations de la GVS et de la PVS restaient perméables sans reflux. Cette partie restée perméable, à distance du point d'introduction de la mousse, correspondait vraisemblablement à une certaine limite en volume d'injection de mousse. Le seul échec complet de fermeture était la sclérose de la portion jambière résiduelle d'une GVS, le tronc avait diminué de volume mais restait perméable avec un reflux.

Discussion

Il est en général assez difficile de comprendre la récidive car l'intervention d'exérèse doit respecter un équilibre entre le manque d'exérèse qui entraîne l'apparition

Aucun article ou résumé dans cette revue ne peut être reproduit sous forme d'imprimé, photocopie, microfilm ou par tout autre procédé sans l'autorisation expresse des auteurs et de l'éditeur. Editions Phlébologiques Françaises
No article or abstract in this journal may be reproduced in the form of print, photocopy, microfilm or any other means without the express permission of authors and the editor. Editions Phlébologiques Françaises

de varices résiduelles et l'excès d'exérèse qui peut entraîner des néo-varices. Cet équilibre doit aussi s'intégrer dans l'évolution générale de la maladie veineuse. Une intervention chirurgicale d'exérèse est en effet la suppression d'une partie du système veineux superficiel qui entraîne un bouleversement immédiat, stable et définitif qui s'intègre sur un système hémodynamique par essence mouvant et variable dans la journée et dans le temps.

Pour résumer, les causes de la récidive sont surtout par ordre d'importance pour la grande veine saphène, les varices résiduelles, ensuite les troncs résiduels, ensuite la néo-vascularisation et, pour la petite veine saphène, tout d'abord le moignon résiduel, ensuite les phénomènes d'hyperpression profonde qui ne sont malheureusement pas faciles à diagnostiquer et difficiles à traiter. C'est la raison pour laquelle il y a toujours plus d'indications de chirurgie d'exérèse à ciel ouvert dans les récidives de la PVS que dans les récidives de la GVS. Ces données descriptives de la récidive montrent aussi l'importance des varices donc des phlébectomies qui représentent une part importante des opérations de récidive.

La répartition des types de récidives montre bien l'importance de la NV mais montre aussi qu'elle n'est pas une fatalité pour le chirurgien. En effet, les 69 cas de NV n'étaient jamais isolés et ne pouvaient pas être considérés comme la cause principale de la récidive. Au contraire, comme dans la série de Egan [18], la NV était fréquemment associée soit à un moignon résiduel (8 cas), soit à un tronc résiduel (40 cas), ou aux deux (14 cas). Seuls 29 cas ne présentaient que des varices diffuses sans moignon ni tronc résiduel et, dans ces 29 cas, il n'y avait pas de NV.

Aujourd'hui la chirurgie de la récidive comporte surtout des phlébectomies ; la reprise de crossectomies inguinales peut être réduite à une simple ligature permettant de sécuriser la sclérose des éléments sous jacents, tous les troncs résiduels sont traités par voie endovasculaire. Seule la reprise de crossectomies poplitées reste souvent un problème chirurgical.

En 2004, la sclérose et les techniques endovasculaires étaient utilisées dans 30 % des cas [19] ; en 2006, elles ont été utilisées dans 70 % des cas.

Conclusion

Concernant le traitement des moignons résiduels de la grande veine saphène (GVS) et de la petite veine saphène (PVS), il est probable que, à l'avenir, du fait des phénomènes de pression veineuse profonde au niveau de la fosse poplitée, la nécessité de réinterventions chirurgicales à ce niveau sera certainement plus importante qu'au niveau de la région inguinale. En effet, aujourd'hui, pour la GVS il semble qu'une simple ligature au fil non résorbable suffise à condition que la sclérothérapie réalisée juste en amont soit complète et efficace, alors que la même situation au niveau de la PVS nécessite plutôt une re-résection. L'indication de re-résection de la jonction saphéno-poplitée, au ras de la veine poplitée, sera peut-être dans l'avenir, avec les phlébectomies, la seule indication de chirurgie à ciel ouvert pour le traitement des récidives variqueuses.

Références

1. Creton D. Surgery for recurrent saphenofemoral incompetence using expanded polytetrafluoroethylene patch interposition in front of the femoral vein : long-term outcome in 119 extremities. *Phlebology* 2002 ; 16 : 93-7.

2. Earnshaw J.J., Davies B., Harradine K., Heather B.P. Preliminary results of PTFE patch saphenoplasty to prevent neovascularisation leading to recurrent varicose veins. *Phlebology* 1998 ; 13 : 10-3.

3. Glass G.M. Neovascularization in recurrent saphenofemoral incompetence of varicose veins : surgical anatomy and morphology. *Phlebology* 1995 ; 10 : 136-42.

4. Stücker M., Netz K., Breuckmann F., Altmeyer P., Mumme A. Histomorphologic classification of recurrent saphenofemoral reflux. *J Vasc Surg* 2004 ; 39 : 816-21.

5. Nyamekye I., Shephard N.A., Davies B., Heather B.P., Earnshaw J.J. Clinicopathological evidence that neovascularisation is a cause of recurrent varicose veins. *Eur J Vasc Endovasc Surg* 1998 ; 15 : 412-5.

6. Creton D. Hypothèses étiologiques des récidives variqueuses de la saphène interne : étude anatomique sur 211 cas. In : Negus D., Jantet G., Colleridge-Smith P.D., (Eds), *Phlebology* 95, Suppl. 1, London, Springer-Verlag 1995 : 164-8.

7. Jones L., Braithwaite B.D., Harradine K., Earnshaw J.J. Neovascularization is the principal cause of varicose vein recurrence: results of a randomized trial of stripping the long saphenous vein. *Eur J Vasc Endovasc Surg* 1996 ; 12 : 442-5.

8. Löfgren K.A., Myers T.T., Webb W.D. Recurrent varicose veins. *Surg Gynecol Obst* 1956 ; 102 : 729-36.

9. Milleret R. Popliteal vein entrapment : an unrecognized cause of failure in superficial vein surgery. *Phlebolymphology* 2007 ; 14 : 31-6.

10. Raju S., Neglen P. Popliteal vein entrapment : a benign venographic feature or a pathologic entity ? *J Vasc Surg* 2000 ; 31 : 631-41.

11. Creton D. Étude anatomo-chirurgicale de 41 jonctions saphéno-poplitées incontinentes. Peut-on réduire le risque de récidive poplitée ? *Phlébologie* 1998 ; 51 : 457-63.

12. Creton D. 125 réinterventions pour récidives variqueuses poplitées après exérèse de la petite saphène (Hypothèse anatomique et physiologique du mécanisme de la récidive). *J Mal Vasc* 1999 ; 24 : 30-6.

13. Mildner A., Hilbe G. Parvarezidive nach subfaszialer ligatur. *Phlebologie* 1997 ; 26 : 35-9.

14. Feuerstein W. Zur Behandlung der vena-saphena-parva-varizen. *Phlebologie* 1993 ; 22 : 230-5.

15. Spronk S., Boelhouwer R.U., Veen H.F., den Hoed P.T. Subfascial ligation of the incompetent short saphenous vein : technical success measured by duplex sonography. *J Vasc Nurs* 2003 ; 21 : 92-5.

16. Mitchel G., Rosser S., Edwards P.R., Dimitri S., de Cossart L. Vascularisation of the haematoma tract following long saphenous vein stripping : a new cause of recurrent varicose veins. *Phlebology* 2003 ; 18 : 48 (abstract).

17. Munasinghe A., Smith C., Kianifard B., Price B.A., Holdstock J.M., Whiteley M.S. Strip-track revascularization after stripping of the great saphenous vein. *Br J Surg* 2007 ; 94 : 840-3.

18. Egan B., Donnelly M., Bresnihan M., Tierney S., Feeley M. Neovascularization : an « innocent bystander » in recurrent varicose veins. *J Vasc Surg* 2006 ; 44 : 1279-84.

19. Creton D. La gestion de la récidive après chirurgie des varices des membres inférieurs : chirurgie ou sclérothérapie ? *Phlébologie* 2004 ; 57 : 317-26.

Aucun article ou résumé dans cette revue ne peut être reproduit sous forme d'imprimé, photocopie, microfilm ou par tout autre procédé sans l'autorisation expresse des auteurs et de l'éditeur. Editions Phlébologiques Françaises
No article or abstract in this journal may be reproduced in the form of print, photocopy, microfilm or any other means without the express permission of authors and the editor. Editions Phlébologiques Françaises

COMMENTAIRE

M. PERRIN

Denis Creton est l'un des premiers chirurgiens vasculaires français qui ait consacré son activité à l'insuffisance veineuse superficielle. Comme tous les chirurgiens de sa génération, il a initialement traité ses patients par chirurgie classique d'exérèse.

En 1998, une réunion internationale faisait le point sur les récidives après ce type de traitement et préconisait un certain nombre d'axes de recherche [1].

Dix ans plus tard, bien que plus de cent articles nouveaux aient été publiés sur le sujet, aucun consensus ne s'est établi, ni sur la prévention, ni sur le traitement des récidives.

Cependant, comme le souligne Creton qui a beaucoup travaillé sur ce sujet, l'apparition de nouvelles méthodes de traitement (chirurgie conservatrice des troncs saphènes, laser, radiofréquence, sclérothérapie à la mousse) a relancé la polémique et nos conceptions.

Le présent article analyse une série de 110 interventions itératives et l'auteur, s'appuyant sur un concept étiopathogénique original, propose un traitement différent en fonction du territoire saphène où s'est développée la récidive et des éléments fournis par l'investigation écho-Doppler.

On aurait cependant aimé savoir si ces récidives concernaient des malades opérés initialement par l'auteur ou de provenance diverse.

Quoi qu'il en soit, je suis certain que l'auteur nous présentera ultérieurement les résultats à moyen et long terme des méthodes qu'il a utilisées pour traiter « à la carte » ces récidives.

RÉFÉRENCE

1. Perrin M., Guex J.J., Ruckley C.V., de Palma R.G., Royle J.P., Eklof B., et al. Recurrent varices after surgery (REVAS) : a consensus document. *Cardiovasc Surg* 2000 ; 8 : 233-45.