Aucun article ou résumé dans cette revue ne peut être reproduit sous forme d'imprimé, photocopie, microfilm ou par tout autre procédé sans l'autorisation expresse des auteurs et de l'éditeur. Editions Phlébologiques Françaises
No article or abstract in this journal may be reproduced in the form of print, photocopy, microfilm or any other means without the express permission of authors and the editor. Editions Phlébologiques Françaises



SOCIÉTÉ FRANÇAISE DE Phlébologie

# Association de techniques de traitement endoveineux et compression multicouche par Rosidal Sys® pour le traitement des ulcères veineux chroniques. À propos de 6 cas cliniques colligés en 2021 par un collectif de médecins vasculaires.

## *Combination of endovenous treatment techniques and multilayer compression with Rosidal Sys® for the treatment of chronic venous ulcers. About 6 clinical cases collected in 2021 by a group of vascular physicians.*

La rédaction de « Phlébologie Annales Vasculaires ».
*The redaction of « Phlébologie Annales Vasculaires ».*

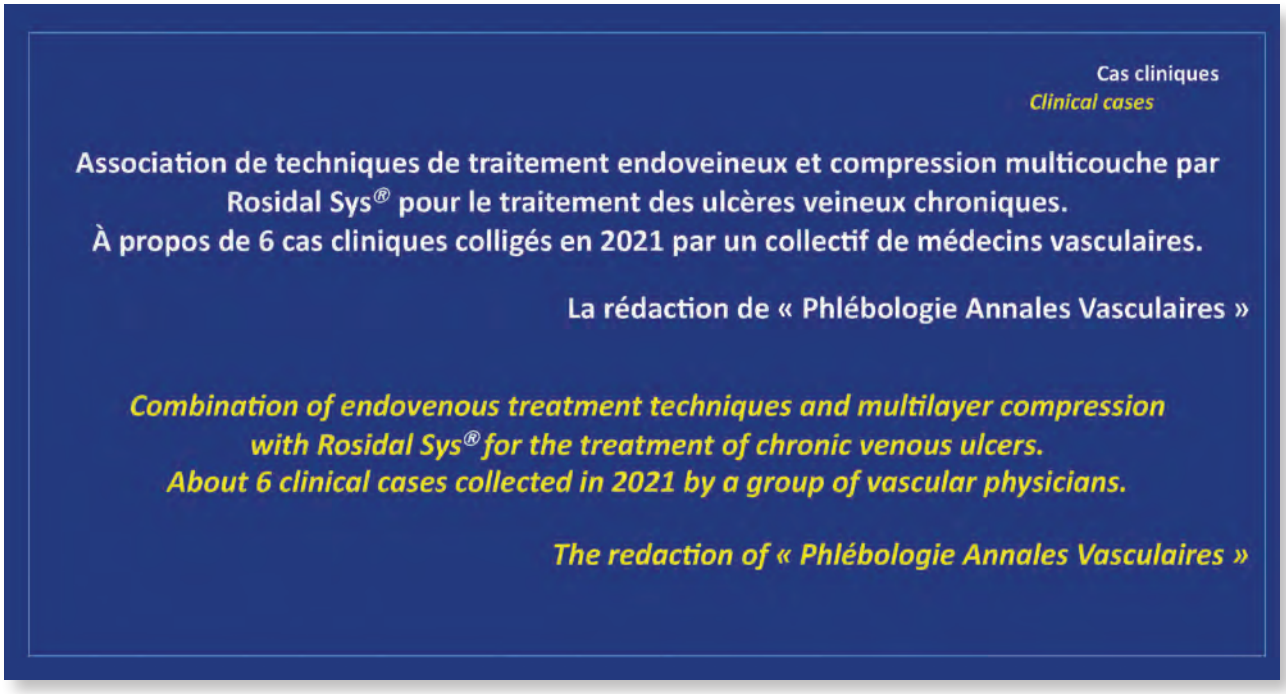

Aucun article ou résumé dans cette revue ne peut être reproduit sous forme d'imprimé, photocopie, microfilm ou par tout autre procédé sans l'autorisation expresse des auteurs et de l'éditeur. Editions Phlébologiques Françaises
No article or abstract in this journal may be reproduced in the form of print, photocopy, microfilm or any other means without the express permission of authors and the editor. Editions Phlébologiques Françaises



**Cas clinique N°1:**
**Trouble trophique face interne de jambe droite évoluant depuis 9 mois.**

*Incompétence de la GVS avec volumineuse tributaire en cuisse.*

***Histoire clinique résumée***
Mr S.X: 26 ans
Poids : 78kg ; Taille : 178 cm ; IMC 24
***Trouble trophique face interne de jambe droite évoluant depuis 9 mois.***
IPS à droite : 0.98.
IPS à gauche : 0.98.
***Écho-Doppler :***
- Absence d'artériopathie significative participant au trouble trophique.
- Incompétence de la GVS avec volumineuse tributaire en cuisse.

**Cas clinique N°1:**
**Résultat après 5 semaines d'un traitement endoveineux par Venaseal®**
**+ Compression multicouche par Rosidal Sys®**





Aucun article ou résumé dans cette revue ne peut être reproduit sous forme d'imprimé, photocopie, microfilm ou par tout autre procédé sans l'autorisation expresse des auteurs et de l'éditeur. Editions Phlébologiques Françaises
No article or abstract in this journal may be reproduced in the form of print, photocopy, microfilm or any other means without the express permission of authors and the editor. Editions Phlébologiques Françaises



**Cas clinique N°2:**
**Trouble trophique face externe de jambe droite évoluant depuis 2 mois.**
***Incompétence de la PVS droite.***
***Artériopathie non significative***

***Histoire clinique résumée***
Mr F: 83 ans
Poids : 97kg ; Taille : 168 cm ; IMC 34
***Trouble trophique face externe de jambe droite évoluant depuis 2 mois.***
IPS à droite : 1.04
IPS à gauche : 0.88
***Echo-Doppler:***
*Artères athéromateuses sans sténose significative.*
*Incompétence de la PVS droite.*

**Cas clinique N°2:**
**Résultat après 4 semaines d'un traitement endoveineux par laser + compression par Rosidal Sys®**



Aucun article ou résumé dans cette revue ne peut être reproduit sous forme d'imprimé, photocopie, microfilm ou par tout autre procédé sans l'autorisation expresse des auteurs et de l'éditeur. Editions Phlébologiques Françaises
No article or abstract in this journal may be reproduced in the form of print, photocopy, microfilm or any other means without the express permission of authors and the editor. Editions Phlébologiques Françaises



**Cas clinique N°3:**
**Trouble trophique de la face antérieure de jambe droite et de la malléole médiale évoluant depuis 2 mois.**

*Incompétence de la PVS se drainant par une tributaire face interne de jambe.*
*Absence d'artériopathie*

***Histoire clinique résumée***
Mme P : 73 ans
Poids : 76kg ; Taille : 150 cm ; IMC 33

**Trouble trophique de la face antérieure de jambe droite et de la malléole médiale évoluant depuis 2 mois.**
*Antécédents :* Thrombose veine, Insuffisance cardiaque, remplacement valve aortique
IPS à droite : 1.00
IPS à gauche : 1.17
**Echodoppler**
Du coté de la plaie des artères normales jusqu'en distalité.
Incompétence de la PVS se drainant par une tributaire face interne de jambe.

**Cas clinique N°3:**
**A 6 semaines d'un traitement endoveineux par laser + compression par Rosidal Sys®**





**Cas clinique N°3:**
**Résultat après 6 semaines d'un traitement endoveineux par laser + compression par Rosidal Sys®**





Aucun article ou résumé dans cette revue ne peut être reproduit sous forme d'imprimé, photocopie, microfilm ou par tout autre procédé sans l'autorisation expresse des auteurs et de l'éditeur. Editions Phlébologiques Françaises
No article or abstract in this journal may be reproduced in the form of print, photocopy, microfilm or any other means without the express permission of authors and the editor. Editions Phlébologiques Françaises



**Cas clinique n°4 :**
**Trouble trophique face antérieure de jambe droite et malléole médiale évoluant depuis 1 mois.**
*Récidive variqueuse en territoire GVS en jambe naissant d'une perforante incompétente. Pas d'artériopathie associée.*

***Histoire clinique résumée***
Mme N :78 ans
Poids : 70kg ; Taille : 150 cm ; IMC 31
***Trouble trophique face antérieure de jambe droite et malléole médiale évoluant depuis 1 mois.***

***Antécédents:*** Coronaropathie, AVC ischémique, cancer sein G
Facteurs de risque: Diabète : T2i, Dyslipidémie, Hypertension, Tabac : Sevré
IPS à droite : 0.90
IPS à gauche : 1.10

***Échographie doppler***
Artères normales jusqu'en distalité du coté de la plaie.
Récidive variqueuse en territoire GVS en jambe naissant d'une perforante incompétente.

**Cas clinique N°4:**
**Résultat après 8 semaines d'un traitement par échosclérose + compression par Rosidal Sys®**






Aucun article ou résumé dans cette revue ne peut être reproduit sous forme d'imprimé, photocopie, microfilm ou par tout autre procédé sans l'autorisation expresse des auteurs et de l'éditeur. Editions Phlébologiques Françaises
No article or abstract in this journal may be reproduced in the form of print, photocopy, microfilm or any other means without the express permission of authors and the editor. Editions Phlébologiques Françaises



**Cas clinique N°5**
**Trouble trophique face latérale de jambe droite évoluant depuis 4 mois.**
Récidive variqueuse bilatérale en cuisse et en jambe.
Du coté de la plaie une néo-jonction saphéno-fémorale incompétente.

***Histoire clinique résumée***
Mme N : 70 ans
Poids : 80 kg ; Taille : 160 cm ; IMC 31
***Trouble trophique face latérale de jambe droite évoluant depuis 4 mois.***

**Antécédents**
Thrombose veineuse profonde, Maladie de Vaquez, « sleeve » gastrectomie.
IPS à droite : 1.50
IPS à gauche : 1.30

**L'échographie Doppler**
Récidive variqueuse bilatérale en cuisse et en jambe post thrombotique.
Du coté de la plaie une néo-jonction saphéno-fémorale incompétente.

**Cas clinique N°5:**
**Résultat après 7 semaines d'un traitement par compression par Rosidal Sys® seul**





Aucun article ou résumé dans cette revue ne peut être reproduit sous forme d'imprimé, photocopie, microfilm ou par tout autre procédé sans l'autorisation expresse des auteurs et de l'éditeur. Editions Phlébologiques Françaises
No article or abstract in this journal may be reproduced in the form of print, photocopy, microfilm or any other means without the express permission of authors and the editor. Editions Phlébologiques Françaises



**Cas clique N°6**
**Trouble trophique de la face latérale de la jambe droite évoluant depuis 4 mois.**
Incompétence ostio-tronculaire de la grande veine saphène et des tributaires jambières refluantes.

***Histoire clinique résumée***
Mme N : 54 ans
Poids : 80 kg ; Taille : 160 cm ; IMC 31

**Trouble trophique de la face latérale de la jambe droite évoluant depuis 4 mois.**

*Antécédents:* Mélanome opéré 1996, cholécystectomie 2003
IPS à droite : 0.85
IPS à gauche : 0.96

**Échographie Doppler**
Du coté de la plaie: incompétence ostio-tronculaire de la grande veine saphène et des tributaires jambières refluantes.

**Cas clinique N°6:**
**Résultat après 5 semaines d'un traitement endoveineux par Venaseal®**
**+ Compression multicouche par Rosidal Sys®**

