Aucun article ou résumé dans cette revue ne peut être reproduit sous forme d'imprimé, photocopie, microfilm ou par tout autre procédé sans l'autorisation expresse des auteurs et de l'éditeur. Editions Phlébologiques Françaises
No article or abstract in this journal may be reproduced in the form of print, photocopy, microfilm or any other means without the express permission of authors and the editor. Editions Phlébologiques Françaises

SOCIÉTÉ FRANÇAISE DE Phlébologie

> J Vasc Surg Venous Lymphat Disord. 2021 May;9(3):568-584. doi: 10.1016/j.jvsv.2020.12.084. Epub 2021 Jan 30.

The Symptoms-Varices-Pathophysiology classification of pelvic venous disorders: A report of the American Vein & Lymphatic Society International Working Group on Pelvic Venous Disorders

Mark H Meissner [1], Neil M Khilnani [2], Nicos Labropoulos [3], Antonios P Gasparis [3], Kathleen Gibson [4], Milka Greiner [5], Lee A Learman [6], Diana Atashroo [7], Fedor Lurie [8], Marc A Passman [9], Antonio Basile [10], Zaza Lazarshvilli [11], Joann Lohr [12], Man-Deuk Kim [13], Philippe H Nicolini [14], Waleska M Pabon-Ramos [15], Melvin Rosenblatt [16]

Affiliations + expand

PMID: 33529720 DOI: 10.1016/j.jvsv.2020.12.084

https://pubmed.ncbi.nlm.nih.gov/33529720/

La classification Symptômes-Varices-Physiopathologie des pathologies veineuses pelviennes : Rapport du groupe de travail international de l'American Vein & Lymphatic Society sur les pathologies veineuses pelviennes.

Meissner M.H.1, Khilnani N.M.2, Labropoulos N.3, Gasparis A.P.3, Gibson K.4, Greiner M.5, Learman L.A.6, Atashroo D.7, Lurie L.8 , Passman M.A.9 , Basile A.10 , Lazarshvilli Z.11 , Lohr J.12 , Man-Deuk Kim 13 , Nicolini P.H.14 , Pabon-Ramos W.M.15 , Rosenblatt M.16

Aucun article ou résumé dans cette revue ne peut être reproduit sous forme d'imprimé, photocopie, microfilm ou par tout autre procédé sans l'autorisation expresse des auteurs et de l'éditeur. Editions Phlébologiques Françaises
No article or abstract in this journal may be reproduced in the form of print, photocopy, microfilm or any other means without the express permission of authors and the editor. Editions Phlébologiques Françaises

Résumé

Alors que l'importance des pathologies veineuses pelviennes (PVP) est de plus en plus reconnue, les progrès dans ce domaine ont été limités par l'absence d'un instrument de classification valide et fiable. Les nomenclatures historiques trompeuses, telles que les syndromes de May-Thurner, de congestion pelvienne et de casse-noix, ne reconnaissent souvent pas l'interrelation de nombreux symptômes pelviens et leur physiopathologie sous-jacente. Pour répondre à ce besoin, l'American Vein and Lymphatic Society a réuni un groupe international et multidisciplinaire chargé de développer un instrument de classification distinctif pour les PVP. Cet instrument, la classification Symptômes-Varices-Physiopathologie (« SVP ») pour les PVP, comprend trois domaines : les symptômes (S), les varices (V) et la physiopathologie (P), le domaine de la physiopathologie englobant les caractéristiques anatomiques (A), hémodynamiques (H) et étiologiques (E) de la maladie du patient. La classification d'un patient individuel est désignée par SVPA, H, E. Pour les patients présentant des signes ou des symptômes des membres inférieurs d'origine pelvienne, l'instrument SVP est complémentaire de la classification Clinique-Étiologique-Anatomique-Physiologique (CEAP) et doit être utilisé conjointement avec celle-ci. L'instrument SVP définit avec précision les diverses populations de patients atteints de PVP, une étape importante pour améliorer la prise de décision clinique, développer des mesures de résultats spécifiques aux maladies et identifier des populations de patients homogènes pour les essais cliniques. (J. Vasc. Surg. Venous Lymphat. Disord. 2021 ; 9 : 568-84.)

Mots-clés : *Insuffisance veineuse, varices, douleur pelvienne, syndrome de May Thurner, syndrome du casse-noix.*

Abstract

As the importance of pelvic venous disorders (PeVD) has been increasingly recognized, progress in the field has been limited by the lack of a valid and reliable classification instrument.

Misleading historical nomenclature, such as the May-Thurner, pelvic congestion, and nutcracker syndromes, often fails to recognize the interrelationship of many pelvic symptoms and their underlying pathophysiology. Based on a perceived need, the American Vein and Lymphatic Society convened an international, multidisciplinary panel charged with the development of a discriminative classification instrument for PeVD. This instrument, the Symptoms-Varices-Pathophysiology («SVP») classification for PeVD, includes three domains-Symptoms (S), Varices (V), and Pathophysiology (P), with the pathophysiology domain encompassing the Anatomic (A), Hemodynamic (H), and Etiologic (E) features of the patient's disease. An individual patient's classification is designated as SVPA,H,E. For patients with pelvic origin lower extremity signs or symptoms, the SVP instrument is complementary to and should be used in conjunction with the Clinical-Etiologic-Anatomic-Physiologic (CEAP) classification.

The SVP instrument accurately defines the diverse patient populations with PeVD, an important step in improving clinical decision making, developing disease-specific outcome measures and identifying homogenous patient populations for clinical trials.

Keywords : May Thurner syndrome, pelvic pain, renal nutcracker syndrome, varicose veins, venous insufficiency.

1. *Department of Surgery, University of Washington School of Medicine, Seattle, Wash. Electronic address: meissner@u.washington.edu.*
2. *Department of Radiology (Interventional Radiology) Weill Cornell Medicine-New York Presbyterian Hospital, New York, NY.*
3. *Department of Surgery, Renaissance School of Medicine, Stony Brook University, Stony Brook, NY.*
4. *Lake Washington Vascular Associates, Bellevue, Wash.*
5. *Interventional Radiology, Hopital Americain de Paris, Paris, France.*
6. *Department of Obstetrics and Gynecology, Virginia Tech Carilion School of Medicine, Roanoke, Va.*
7. *Department of Obstetrics and Gynecology, Stanford Medicine, Palo Alto, Calif.*
8. *Department of Surgery, Jobst Vascular Institute, Promedica, Toledo, Ohio.*
9. *Department of Surgery, University of Alabama School of Medicine, Birmingham, Ala.*
10. *Department of Interventional Radiology, University of Catania, Catania, Italy.*
11. *Chapidze Emergency Cardiovascular Center, Tbilisi, Georgia.*
12. *Department of Surgery, University of South Carolina School of Medicine, Columbia, Ohio.*
13. *Department of Radiology, Yonsei University School of Medicine, Seoul, South Korea.*
14. *Vascular Surgery, Clinique Du Parc, Lyon, France.*
15. *Department of Radiology (Interventional Radiology), Duke University School of Medicine, Durham, NC.*
16. *Connecticut Image Guided Surgery, Fairfield, Conn.*

Aucun article ou résumé dans cette revue ne peut être reproduit sous forme d'imprimé, photocopie, microfilm ou par tout autre procédé sans l'autorisation expresse des auteurs et de l'éditeur. Editions Phlébologiques Françaises
No article or abstract in this journal may be reproduced in the form of print, photocopy, microfilm or by other means without the express permission of authors and the editor. Editions Phlébologiques Françaises

Du département de chirurgie, faculté de médecine de l'université de Washington, Seattlea ; département de radiologie (radiologie interventionnelle), Weill Cornell Medicine-New York Presbyterian Hospital, New Yorkb ; département de chirurgie, faculté de médecine Renaissance, université de Stony Brook, Stony Brookc ; Lake Washington Vascular Associates, Bellevued ; Radiologie interventionnelle, Hôpital Américain de Paris, Parise ; département d'obstétrique et de gynécologie, Virginia Tech Carilion School of Medicine, Roanokef ; département d'obstétrique et de gynécologie, Stanford Medicine, Palo Altog ; département de chirurgie, Jobst Vascular Institute, Promedica, Toledoh ; département de chirurgie, University of Alabama School of Medicine, Birminghami ; département de radiologie interventionnelle, University of Catania, Cataniaj ; Chapidze Emergency Cardiovascular Center, Tbilisik ; département de chirurgie de l'école de médecine de l'université de Caroline du Sud, Columbial ; département de radiologie de l'école de médecine de l'université Yonsei, Seoulm ; la chirurgie vasculaire de la clinique du Parc, Lyonn ; département de radiologie (radiologie interventionnelle) de l'école de médecine de l'université Duke, Durhamo ; et Connecticut Image Guided Surgery, Fairfield.
Avec le soutien de l'American College of Obstetricians and Gynecologists, de l'American Vein & Lymphatic Society, de l'American Venous Forum, de la Société canadienne de phlébologie, de la Cardiovascular and Interventional Radiology Society of Europe, de l'European Venous Forum, de l'International Pelvic Pain Society, de l'International Union of Phlebology, de la Korean Society of Interventional Radiology, de la Society of Interventional Radiology et de la Society for Vascular Surgery.
Ce projet a été financé par l'American Vein and Lymphatic Society (AVLS) et la chaire Peter Gloviczki sur les troubles veineux et lymphatiques.
Conflit d'intérêts de l'auteur : N.K. reçoit des honoraires de consultation de Medtronic, Inc. N.L. reçoit des honoraires de consultation de Medtronic, Inc, Cook Medical, Phillips, Bard et Tactile. K.G. reçoit des honoraires de consultation de Medtronic, Boston Scientific, Gore, Vesper Medical et Phillips, reçoit un soutien à la recherche de Medtronic, Bayer, BARD, Vesper Medical et du National Institutes of Health et est conférencier pour Medtronic, Bristol Meyers Squib, Jansen Pharmaceuticals et Boston Scientific. W.P.B. reçoit des redevances de Medtronic et NXT et un soutien à la recherche non financier de Guerbet.
Cet article a été co-publié dans le Journal of Vascular Surgery : Venous and Lymphatic Disorders (DOI: 10.1016/j.jvsv.2020.12.084) and Phlebology (DOI: 10.1177/0268355521999559). Les publications sont identiques, à l'exception de quelques différences stylistiques et orthographiques, conformément au style de chaque revue.
Contact : Mark H. Meissner, MD, Department of Surgery, Box 356410, University of Washington School of Medicine, 1959 NE Pacific St, Seattle, WA 98195 (e-mail : meissner@u.washington.edu).
Les réviseurs et les évaluateurs de cet article n'ont aucune relation financière pertinente à divulguer, conformément à la politique du Journal qui exige que les évaluateurs refusent d'évaluer tout manuscrit pour lequel ils pourraient avoir un conflit d'intérêts.
© 2021 par la Society for Vascular Surgery, l'American Venous Forum et les auteurs. Cet article est en accès libre sous la licence CC BY NC-ND (http://creativecommons.org/licenses/by-ncnd/4.0/). *https://doi.org/10.1016/j.jvsv.2020.12.084*

L'importance des troubles veineux de l'abdomen et du bassin a été de plus en plus reconnue au cours de ces dix dernières années. Malheureusement, les progrès ont été entravés par l'utilisation d'une nomenclature syndromique historique – par exemple, les syndromes de May-Thurner, de congestion pelvienne et de casse-noix – qui a souvent confondu la physiopathologie sous-jacente et conduit à des erreurs de diagnostic et à des résultats thérapeutiques sous-optimaux. De plus, l'absence d'un système de classification robuste définissant des populations de patients homogènes limite les communications cliniques, rend l'interprétation des publications difficile et entrave le développement d'essais cliniques appropriés. L'existence de pathologies veineuses pelviennes (PVP) et leur traitement approprié ont également été remis en question en raison de l'absence de définitions et de critères d'imagerie validés ainsi que d'essais cliniques randomisés rigoureux [1]. Il est absolument nécessaire de mettre en place un système de classification des PVP qui reconnaisse les tableaux cliniques variables, mais qui se chevauchent souvent, ainsi que la physiopathologie sous-jacente. Un groupe pluridisciplinaire a classé le développement de critères de diagnostic validés et d'un instrument de classification distinctif comme les priorités de recherche les plus importantes pour les PVP [1].

Pour les troubles veineux des membres inférieurs, la classification Clinique-Étiologique-Anatomique-Physiologique (CEAP), initialement publiée en 1996 [2] et révisée en 2004 [3] et 2020 [4], est devenue la norme internationale pour la classification de ces troubles. En définissant des groupes de patients ayant des tableaux cliniques et des caractéristiques physiopathologiques similaires, l'instrument a facilité la communication clinique en ce qui concerne les patients individuels et est reconnu comme une norme de rapport pour la recherche clinique. Malgré son utilité et son acceptation générale, le système de classification CEAP est limité aux troubles veineux des membres inférieurs. Depuis sa description initiale, les progrès rapides de l'imagerie diagnostique et des interventions par cathéter ont amélioré notre compréhension des troubles provenant de veines autres que celles des jambes, notamment celles d'origine pelvienne et abdominale.

Les troubles veineux du bassin sont associés à un spectre de symptômes résultant à la fois d'un reflux, impliquant le plus souvent les veines gonadiques et iliaques internes, et d'une obstruction, généralement des veines rénales et iliaques gauches. Ces schémas hémodynamiques sont associés à au moins quatre grands tableaux cliniques, notamment :

Aucun article ou résumé dans cette revue ne peut être reproduit sous forme d'imprimé, photocopie, microfilm ou par tout autre procédé sans l'autorisation expresse des auteurs et de l'éditeur. Editions Phlébologiques Françaises
No article or abstract in this journal may be reproduced in the form of print, photocopy, microfilm or any other means without the express permission of authors and the editor. Editions Phlébologiques Françaises

a) des douleurs et une hématurie au niveau du flanc gauche ou de l'abdomen (compression de la veine rénale gauche) ;
b) des douleurs pelviennes chroniques (varicosités pelviennes associées à un reflux primaire dans les veines ovariennes/internes ou à une obstruction des veines rénales ou iliaques communes gauches) ;
c) claudication veineuse (obstruction veineuse iliaque), et
d) varicosités symptomatiques des membres inférieurs dans des distributions saphènes atypiques (vulve/testicules, parties médiane et postérieure de la cuisse, nerf sciatique) ou typiques, ces dernières se reproduisant fréquemment après le traitement initial.

La relation entre les symptômes pelviens et la pathologie veineuse est beaucoup plus complexe que dans les membres inférieurs. Plusieurs symptômes peuvent être présents simultanément et plusieurs mécanismes physiopathologiques potentiels, tels que la compression de la veine rénale et iliaque gauche, peuvent être présents simultanément.

De plus, des symptômes similaires peuvent résulter de causes sous-jacentes disparates (par ex. une douleur pelvienne chronique peut résulter d'un reflux de la veine ovarienne primaire, d'une compression de la veine iliaque commune gauche ou d'une compression de la veine rénale gauche), et des dérangements anatomiques similaires peuvent entraîner des symptômes différents (par exemple, la compression de la veine rénale gauche peut être associée soit à une douleur du flanc gauche et à une hématurie, soit à une douleur pelvienne chronique). Cela peut entraîner des erreurs de diagnostic et être responsable des résultats non optimaux de nombreuses interventions [5, 6]. Du point de vue de la recherche, la classification appropriée des patients est aussi importante pour assurer des populations de patients homogènes pour le développement d'instruments de mesure des résultats spécifiques aux maladies et d'essais cliniques. Il existe donc un besoin crucial de classification précise des PVP qui a des implications à la fois pour la gestion des patients individuels et pour la recherche clinique future.

Méthodes

Compte tenu de la nécessité de disposer d'un instrument de classification des PVP, l'American Vein and Lymphatic Society a réuni un groupe de travail international sur les pathologies veineuses pelviennes à Chicago (Illinois) le 27 juillet 2018. Les sociétés internationales représentant le large éventail de spécialités impliquées dans les soins des patients atteints de PVP, y compris les gynécologues, les radiologues interventionnels, les chirurgiens vasculaires et les phlébologues, ont été invitées à participer en personne ou à distance. Les sociétés invitées et leurs représentants sont listés dans le **Tableau 1**.

L'objectif spécifique du groupe était de mettre au point un instrument de classification distinctif des PVP. Les instruments distinctifs sont conçus pour mesurer les différences transversales entre les individus à un moment donné, par opposition aux instruments évaluatifs qui mesurent les changements à long terme chez les individus [7, 8]. Les instruments distinctifs comprennent des éléments clés de la maladie qui sont stables, au moins sur de courtes périodes, qui ont un nombre limité d'options et des définitions claires permettant une interprétation uniforme, et qui présentent une variation importante et stable entre les sujets [8]. D'un point de vue simpliste, les instruments distinctifs placent les patients dans des groupes homogènes présentant des caractéristiques cliniques, des histoires naturelles et des réponses au traitement similaires.

Lors de la réunion initiale, les aspects cliniques, anatomiques et physiopathologiques de la PVP été présentés et discutés entre les membres du panel, en intégrant les points de vue des différentes sous-spécialités incluses dans le panel. La méthodologie qui sous-tend le développement de l'instrument a ensuite été examinée et des approches alternatives ont été discutées. Suite à cette discussion, il a été convenu que l'instrument devrait reposer sur les principes suivants :

a) L'instrument doit être centré sur le patient, c'est-à-dire axé sur les préoccupations principales du patient plutôt que sur la simple physiopathologie sous-jacente.
b) Outre les caractéristiques cliniques importantes pour le patient, la caractérisation complète du tableau d'un patient nécessite une description précise de l'anatomie et de la physiopathologie sous-jacentes.
c) Les patients asymptomatiques présentant une thrombose veineuse profonde doivent être inclus dans la classification, bien que parmi les patients symptomatiques, seuls ceux dont l'étiologie veineuse est connue doivent être inclus. Les tableaux cliniques similaires qui ne sont pas d'origine veineuse (par exemple, des douleurs pelviennes chroniques dues à d'autres causes) ne sont pas inclus dans cette classification.
d) Plusieurs nuances des PVP, en particulier l'observation que les PVP sont principalement basées sur les symptômes plutôt que sur les signes, empêchent une approche purement fondée sur la CEAP. Toutefois, comme les troubles veineux du bassin et des membres inférieurs constituent un continuum, l'instrument doit, dans la mesure du possible, suivre les conventions de la CEAP et la compléter. En conséquence, l'instrument pelvien doit éviter de reproduire les signes des membres inférieurs qui sont inclus dans la CEAP. Par exemple, bien que les symptômes extrapelviens localisés, tels que la sensibilité associée aux varicosités d'origine pelvienne, doivent être inclus dans l'instrument pelvien, les signes plus généralisés des membres inférieurs, tels que le gonflement, continuent d'être mieux classés avec la CEAP.

Aucun article ou résumé dans cette revue ne peut être reproduit sous forme d'imprimé, photocopie, microfilm ou par tout autre procédé sans l'autorisation expresse des auteurs et de l'éditeur. Editions Phlébologiques Françaises
No article or abstract in this journal may be reproduced in the form of print, photocopy, microfilm or by other means without the express permission of authors and the editor. Editions Phlébologiques Françaises

Contributeur	Affiliation
Diana Atashroo, MD	International Pelvic Pain Society (IPPS)
Antonio Basile, MD	Cardiovascular and
Antonio Gasparis, MD	American Venous Forum (AVF)
Kathleen Gibson, MD	American Vein and Lymphatic Society (AVLS)
Milka Greiner, MD, PhD	European Venous Forum (EVF)
Nicos Labropoulos, PhD	International Union of Phlebology (UIP)
Zaza Lazarashvilli, MD	International Union of Phlebology (UIP)
Lee Learman, MD, PhD	American College of Obstetricians and
Joanne Lohr, MD	American Venous Forum (AVF)
Neil Khilnani, MD	Society of Interventional Radiology (SIR)
Man-Deuk Kim, MD, PhD	Korean Society of Interventional Radiology
Fedor Lurie, MD, PhD	Society for Vascular Surgery
Mark Meissner, MD	American Vein and Lymphatic Society (AVLS)
Philippe Nicolini, MD	European Venous Forum (EVF)
Waleska Pabon-Ramos, MD,	Society of Interventional Radiology (SIR)
Marc Passman, MD	Society for Vascular Surgery
Mel Rosenblatt, MD	American Vein and Lymphatic Society (AVLS)

TABLEAU 1 : Participants au groupe de travail international sur les pathologies veineuses pelviennes (PVP).

À partir de ces principes, les domaines à inclure ont été discutés et des définitions précises élaborées, soulignant l'importance d'optimiser la validité et la reproductibilité de l'instrument. Des petits groupes ont ensuite été formés pour élaborer une stratégie initiale pour chaque domaine, qui a ensuite été discutée par l'ensemble du groupe. Suite à cette discussion, un projet d'instrument (la classification SVP) a été élaboré et trois séries de classification simulée de patients ont été réalisées par le groupe de rédaction (M.H.M., N.K., N.L., A.G., K.G. et M.G.) afin d'identifier les problèmes potentiels liés aux définitions et d'assurer la reproductibilité de l'instrument.

Les définitions ont été affinées sur la base des exercices de classification simulés et de l'examen de la documentation, en s'efforçant de les rendre aussi factuelles que possible. Le projet final a ensuite été distribué à tous les participants pour révision.

Résultats : la classification des PVP

Définitions

La minimisation de la variabilité inter-observateur par des définitions précises est essentielle à la reproductibilité d'un instrument distinctif. Les définitions suivantes ont été élaborées et doivent être utilisées aux fins de la classification des pathologies veineuses pelviennes. Lorsque cela était possible, des efforts ont été faits pour rendre ces définitions conformes à la CEAP des membres inférieurs.

Symptômes

PVP

L'éventail des symptômes et des signes découlant des veines du bassin (les veines gonadiques, les veines iliaques internes et leurs collatérales, et les plexus veineux du bassin) et de leurs principales voies de sortie (la veine rénale gauche, les veines iliaques et les points de sortie pelviens).

Cela inclut les symptômes historiquement attribués aux syndromes de May-Thurner, du casse-noix et de la congestion pelvienne. Étant donné leur caractère imprécis et leur chevauchement, ces termes historiques ne devraient plus être utilisés [1].

Symptômes rénaux d'origine veineuse

Symptômes résultant d'une hypertension veineuse rénale due à une obstruction de la veine rénale gauche. Il s'agit notamment d'une microhématurie ou d'une macrohématurie et d'une douleur du flanc gauche ou de l'abdomen qui est aggravée par des activités telles que la position debout, assise ou la marche [9].

Douleur pelvienne chronique

Symptômes de douleur perçus comme provenant des organes/structures pelviens et durant généralement plus de 6 mois. Elle est souvent associée à des conséquences négatives sur le plan cognitif, comportemental, sexuel et émotionnel, ainsi qu'à des symptômes évoquant un dysfonctionnement des voies urinaires inférieures, sexuel, intestinal, du plancher pelvien, myofascial ou gynécologique [10].

Aucun article ou résumé dans cette revue ne peut être reproduit sous forme d'imprimé, photocopie, microfilm ou par tout autre procédé sans l'autorisation expresse des auteurs et de l'éditeur. Editions Phlébologiques Françaises
No article or abstract in this journal may be reproduced in the form of print, photocopy, microfilm or any other means without the express permission of authors and the editor. Editions Phlébologiques Françaises

Même s'il y a eu historiquement un manque de consensus [11] en ce qui concerne la définition de la douleur pelvienne chronique, nous avons adopté celle proposée par l'American College of Obstetricians and Gynecologists. Les causes des douleurs pelviennes chroniques comprennent un large éventail de troubles des systèmes reproducteur, urinaire, gastro-intestinal, neurologique et musculo-squelettique [12], souvent avec des symptômes qui se chevauchent chez un même patient [13]. Les PVP sont incluses dans l'éventail des générateurs de douleurs somatiques, viscérales et neurologiques souvent associées à la douleur pelvienne chronique.

Les données relatives à la démographie et à la symptomatologie des femmes souffrant de douleurs pelviennes d'origine veineuse proviennent en grande partie de petites séries de cas de celles qui se présentent pour un traitement. Il existe donc un besoin évident d'études plus importantes comparant les femmes souffrant de douleurs pelviennes chroniques d'origine veineuse et non veineuse. Ces séries de cas limitées suggèrent que les douleurs pelviennes d'origine veineuse surviennent le plus souvent chez les femmes multipares en âge de procréer [12, 14, 15, 16]. Malgré cette observation générale, une population un peu plus âgée souffrant d'obstruction veineuse iliaque a récemment été décrite, dans laquelle la douleur pelvienne est souvent associée à des symptômes au niveau des jambes [17, 18], ce qui implique que les caractéristiques démographiques des patients et les symptômes associés peuvent dépendre de l'étiologie sous-jacente.

Comme la douleur pelvienne chronique comprend un spectre de symptômes, il existe un chevauchement important entre les femmes souffrant de douleurs dues à des causes veineuses et non veineuses. Les descriptions des caractéristiques typiques de la douleur pelvienne d'origine veineuse proviennent en grande partie d'une seule étude qui date, mais bien faite comparant des femmes ayant des douleurs pelviennes et des varices sur une phlébographie transutérine à des femmes ayant soit des douleurs pelviennes dues à une autre pathologie soit sans douleur pelvienne subissant une stérilisation volontaire [15]. La plupart des signes et symptômes associés aux douleurs pelviennes d'origine veineuse se sont révélés relativement sensibles, mais non spécifiques [19]. Les douleurs pelviennes d'origine veineuse sont souvent caractérisées comme une douleur sourde unilatérale ou bilatérale avec des poussées aiguës occasionnelles. L'examen bimanuel, qui montre une fragilité focale des annexes, reproduit souvent la douleur. Les symptômes s'aggravent souvent avec des activités telles que la marche et la position debout prolongée, et s'améliorent avec la position allongée. Bien que la dyspareunie profonde soit fréquente chez les femmes souffrant de douleurs pelviennes d'origines diverses, les douleurs d'origine veineuse sont plus susceptibles d'être associées à des douleurs postcoïtales prolongées [12, 15, 19].

L'association d'une douleur postcoïtale et d'une sensibilité sur le point ovarien (la jonction des tiers supérieur et moyen d'une ligne tracée de l'ombilic à l'épine iliaque antéro-supérieure) a été signalée comme étant sensible à 94 % et spécifique à 77 % pour distinguer une origine veineuse des autres causes de douleurs pelviennes [15].

Bien que les douleurs pelviennes chroniques se produisent également chez les hommes [20, 21], il existe actuellement peu de preuves suggérant que la maladie veineuse pelvienne est un facteur contributif important. Cela est probablement dû à la fois aux différences d'anatomie veineuse et au rôle de la grossesse dans les PVP chez les femmes. Les veines gonadiques suivent un parcours extra-pelvien chez les hommes et la disposition des plexus veineux pelviens viscéraux est sensiblement différente.

Symptômes extrapelviens d'origine pelvienne

Symptômes localisés aux organes génitaux externes ou aux membres inférieurs qui résultent soit d'un reflux à travers les points de sortie reconnus du plancher pelvien [22], soit d'une obstruction veineuse ilio-cave.

Chez les femmes, les symptômes liés au reflux peuvent inclure des douleurs, une gêne, une sensibilité, des démangeaisons, des saignements et une thrombose veineuse superficielle associée à des varicosités non saphènes. Elles peuvent être localisées à la vulve ou à la partie postéro-interne de la cuisse dans la distribution des points de sortie périnéaux et fessiers inférieurs.

Chez les hommes, il s'agit notamment d'inconfort testiculaire et d'infertilité liés à une varicocèle. Le reflux extrapelvien provenant de la veine fessière inférieure peut aussi être rarement associé à des symptômes du nerf sciatique ou tibial. Les symptômes associés aux varices du nerf sciatique comprennent une douleur irradiant de la fesse à la face latérale de la jambe, souvent aggravée en position assise [23, 24]. Certaines sources suggèrent que les symptômes du nerf tibial sont plus légers, avec souvent seulement des paresthésies lors de la compression du nerf. Les symptômes extrapelviens liés à l'obstruction incluent la claudication veineuse.

Claudication veineuse

Douleur d'effort dans les membres inférieurs, fréquemment décrite comme une douleur serrée, « éclatante », dans la cuisse, la fesse ou la jambe, non associée à une distance de marche spécifique ou confinée à des groupes musculaires spécifiques, mais soulagée par le repos et l'élévation des jambes [25, 26, 27, 28]. Les symptômes de la claudication veineuse sont le plus souvent associés à une obstruction veineuse ilio-cave.

Symptômes HASTI (Provensis, Uxbridge, UK)

Symptômes non spécifiques généralement associés à la maladie veineuse des membres inférieurs, notamment la lourdeur (H), la douleur (A), le gonflement (S), la sensation de palpitation (T) et la démangeaison (I) [27, 29].

Aucun article ou résumé dans cette revue ne peut être reproduit sous forme d'imprimé, photocopie, microfilm ou par tout autre procédé sans l'autorisation expresse des auteurs et de l'éditeur. Editions Phlébologiques Françaises
No article or abstract in this journal may be reproduced in the form of print, photocopy, microfilm or by other means without the express permission of authors and the editor. Editions Phlébologiques Françaises

De tels symptômes sont généralement généralisés aux membres inférieurs plutôt que localisés à des varices extra-pelviennes d'origine pelvienne des membres inférieurs.

Même si la pathologie responsable peut provenir du bassin, les signes généralisés de la maladie veineuse des membres inférieurs ne sont pas inclus dans la classification SVP et doivent être pris en compte par l'utilisation concomitante de la CEAP.

Signes

Obstruction de la veine rénale gauche

Compression de la veine rénale gauche au croisement de l'aorte abdominale associée à des symptômes liés (a) à une hypertension veineuse rénale (hématurie et/ou douleur abdominale/du flanc), (b) si elle est décompressée par des collatérales, à des varices pelviennes et à des douleurs pelviennes chroniques ou à une varicocèle du côté gauche.

L'obstruction symptomatique de la veine rénale gauche est généralement attribuée à la compression de la veine rénale entre l'aorte abdominale et l'artère mésentérique supérieure (syndrome du casse-noix antérieur), même si la compression peut également provenir d'un parcours rétroaortique de la veine rénale gauche (syndrome du casse-noix postérieur) ou d'un étirement de la veine rénale sur l'aorte abdominale [9].

Les symptômes de douleur au flanc et d'hématurie sont vraisemblablement consécutifs à une hypertension veineuse rénale, souvent définie comme un gradient de pression transrénale de 3 mmHg ou plus au moment de la phlébographie [30, 31, 32, 33]. L'hématurie dans de tels cas est souvent attribuée à des varices rénales, qui sont souvent asymptomatiques, affectent principalement le rein gauche, et ont été identifiées dans 10 % des phlébogrammes rénaux gauches réalisés pour diverses raisons [34]. Cependant, un tel gradient peut être absent s'il y a une décompression significative *via* des collatérales de reflux, y compris les veines gonadiques, lombaires ascendantes, surrénales, périurétérales, capsulaires ou intrarénales gauches [9, 31]. Dans ces cas, des varices pelviennes ou une varicocèle peuvent être associées à un reflux secondaire des veines gonadiques.

Diverses modalités d'imagerie, notamment l'échographie, la phlébographie (avec ou sans échographie intravasculaire [IVUS] et mesure des gradients de pression), la tomographie assistée par ordinateur (CT) et l'imagerie par résonance magnétique (IRM), ont été utilisées pour évaluer la compression de la veine rénale gauche. Bien que la réduction moyenne du diamètre de la veine rénale par CT soit significativement plus élevée chez les patients présentant des symptômes liés à l'hypertension veineuse rénale (74,5 ± 1,9 %) que chez les témoins (25,4 ± 2,4 %) [35] et un gradient de pression transrénale de 3 mmHg ou plus a été associé à l'hématurie [30, 31, 32], mais il n'existe pas de critères diagnostiques définitifs ni de points de coupure et ils peuvent varier d'un patient à l'autre.

De plus, une compression asymptomatique de 50 % ou plus de la veine rénale gauche (phénomène du casse-noix) est observée dans 51 à 72 % des angiogrammes CT [32]. Étant donné l'absence de critères anatomiques et hémodynamiques définitifs dans une variété de contextes cliniques, nous ne les avons pas inclus dans la définition, qui repose plutôt sur la corrélation entre les symptômes du patient et les examens par imagerie.

Varices pelviennes

Veines tortueuses et dilatées de 5 mm ou plus de diamètre autour de l'ovaire et de l'utérus [36]. Les varices pelviennes peuvent concerner à la fois les plexus veineux ovariens (pampiniformes) et utéro-vaginaux, qui communiquent par le ligament large [12, 22, 37, 38, 39]. Il peut également y avoir une communication étendue avec le plexus vésiculaire et le plexus rectal externe [22]. Même si la phlébographie a été historiquement la norme de référence pour le diagnostic des varices pelviennes [14, 37, 39] elle reste une étude invasive associée à des risques de radiation ionisante et est maintenant souvent limitée à l'imagerie définitive au moment d'une intervention planifiée. Plusieurs études d'imagerie non invasive [37, 40] plus adaptées à l'évaluation initiale, ont été proposées, notamment l'échographie transabdominale, l'échographie transvaginale, le CT et l'imagerie par résonance magnétique.

Parmi celles-ci, l'échographie pelvienne, qu'elle soit transabdominale ou transvaginale, est la plus largement disponible, a été la plus étudiée, et permet une évaluation du diamètre veineux et du reflux. Nous avons donc défini les varices pelviennes sur la base des critères échographiques communément cités [36]. D'autres critères diagnostiques ont été proposés, notamment plus de 4 veines tortueuses et dilatées de plus de 4 mm de diamètre entourant les ovaires et l'utérus [41], l'apparition de veines transutérines dilatées (veines arquées ou myométriales) reliant les veines utérines gauche et droite [37], et l'inversion de la direction du flux ou la disparition du flux avec Valsalva [37, 40, 42]. Cependant, Park et al [36] ont trouvé des veines croisées transutérines chez seulement 25 % des patients présentant des varicosités pelviennes symptomatiques en comparaison avec 8,6 % des témoins. De même, l'inversion de la direction du flux Doppler pendant une manœuvre de Valsalva n'a été identifiée que chez 26,9 % des patients symptomatiques, contre 8,8 % des témoins [36]. La position influence la capacité à détecter une pathologie veineuse pelvienne. Des chercheurs ont rapporté une évaluation par échographie en position couchée [36], 300 à 450 position de Trendelenburg inversée [42, 43] semi-droite [44] et positions verticales [43]. Le CT et l'IRM sont obligatoirement réalisés en position couchée. Comme il n'existe pas de consensus concernant la position pour les examens non invasifs, elle n'a pas été incluse dans les définitions des varices pelviennes ou du reflux. Cependant, les cliniciens doivent être conscients du rôle que la position peut avoir dans l'interprétation de toutes les études d'imagerie.

Aucun article ou résumé dans cette revue ne peut être reproduit sous forme d'imprimé, photocopie, microfilm ou par tout autre procédé sans l'autorisation expresse des auteurs et de l'éditeur. Editions Phlébologiques Françaises
No article or abstract in this journal may be reproduced in the form of print, photocopy, microfilm or any other means without the express permission of authors and the editor. Editions Phlébologiques Françaises

Reflux de la veine gonadique

Flux rétrograde dans l'une ou l'autre veine gonadique, spontanément ou en réponse à une manœuvre de Valsalva, documenté par échographie, phlébographie ou angiographie par résonance magnétique à résolution temporelle.

Le flux rétrograde est le critère primaire pour la définition du reflux veineux et dans la veine ovarienne gauche, il a été identifié chez 100 % des patientes avec des varices pelviennes symptomatiques contre 25 % chez les témoins [41]. Même si certains chercheurs [45] ont défini le reflux pelvien comme un flux rétrograde d'une durée supérieure à 1 seconde et persistant jusqu'à la fin de la manœuvre, d'autres chercheurs [41, 46] n'ont noté aucun point de coupure validé pour la durée pathologique du reflux dans les veines ovariennes. D'autres chercheurs encore ont noté des schémas de reflux variables, notamment un flux rétrograde spontané et intermittent, un flux rétrograde uniquement pendant une manœuvre de Valsalva et un flux rétrograde continu [47]. Compte tenu des preuves contradictoires, nous avons choisi de ne pas inclure la durée du reflux dans la définition.

Le diamètre de la veine gonadique, en présence de varices pelviennes, est souvent utilisé comme substitut du flux rétrograde. Même si certains chercheurs [44, 45, 48] ont rapporté que le diamètre de la veine ovarienne était un marqueur insensible de reflux, d'autres chercheurs [36] ont signalé des valeurs prédictives positives de 71,2 %, 83,3 %, 81,8 % et 75,8 % pour des diamètres de 5, 6, 7 et 8 mm, respectivement. D'autres chercheurs [41] ont de la même façon trouvé que des varices pelviennes étaient présentes chez toutes les patientes dont le diamètre de la veine ovarienne gauche était supérieur à 6 mm par évaluation échographique. Des critères de diamètre ont également été rapportés pour le CT et l'IRM [40]. Cependant, au vu des preuves contradictoires, nous n'avons pas inclus le diamètre comme critère de reflux des veines gonadiques.

Obstruction de la veine iliaque

Réduction de plus de 50 % de la surface de la section transversale par IVUS ou réduction de 50 % ou plus du diamètre par phlébographie multiplanaire de la veine iliaque commune ou externe en association avec des symptômes appropriés dans les membres inférieurs ou le bassin.

Cette définition provient de celles couramment utilisées dans la littérature, même s'il faut reconnaître qu'il n'existe actuellement aucune méthode validée pour définir une sténose veineuse cliniquement ou hémodynamiquement significative [49, 50, 51] et que cette valeur peut varier selon les patients [52].

Lors de l'évaluation des facteurs prédictifs de l'amélioration clinique après la pose d'un stent dans la veine iliaque, une réduction de la surface de la section transversale de plus de 54 % par l'examen IVUS présentait la plus grande sensibilité (83 % de sensibilité, 47 % de spécificité), tandis qu'une diminution du diamètre de plus de 52 % par la phlébographie multiplanaire présentait la plus grande spécificité (50 % de sensibilité, 71 % de spécificité) [49]. Notamment, les seuils d'amélioration clinique après la pose d'un stent étaient un peu plus élevés pour les lésions non thrombotiques. Cependant, comme une sténose iliaque de 50 % ou plus peut être présente chez un quart à un tiers de la population générale [52, 53] il est essentiel que la sténose anatomique seule ne soit pas considérée comme un critère d'intervention et que toute mesure de la sténose soit interprétée dans le contexte du tableau clinique du patient. L'imagerie transversale et l'échographie transabdominale ont toutes deux été utilisées dans l'évaluation initiale de l'obstruction iliaque et un certain nombre de critères échographiques pour la détection d'une obstruction veineuse iliaque de 50 % ou plus ont été développés [51, 53].

Reflux veineux iliaque interne

Flux rétrograde dans la veine iliaque interne ou ses collatérales, soit spontanément, soit en réponse à une manœuvre de Valsalva provocatrice.

Le reflux peut être mis en évidence par une phlébographie descendante antégrade ou sélective, une échographie transabdominale/transpérinéale [43, 47] ou une échographie transvaginale [42, 44]. Les schémas du flux pathologiques observés par échographie comprennent un flux rétrograde isolé du tronc iliaque interne principal, un flux en direction céphalique dans le tronc principal et un reflux dans les collatérales, ou un flux rétrograde à la fois dans le tronc principal et les collatérales.

Varices extrapelviennes d'origine pelvienne

Flux rétrograde dans les veines extrapelviennes provenant du reflux sortant du pelvis par des points de sortie reconnus [22]. Les varices extrapelviennes d'origine pelvienne comprennent des veines refluantes soit dans des localisations atypiques (vulve chez la femme et plexus pampiniforme chez l'homme, périnée, sillon fessier et partie postérieure des cuisses), soit, par communication avec les veines collatérales saphènes, dans une distribution saphène typique. Les varices extra-pelviennes incluent également les varices intra/périneurales (sciatiques et tibiales) provenant de la collatérale glutéale inférieure de la veine iliaque interne [22, 54].

Comme précédemment, il s'agit d'une définition dérivée de l'échographie qui inclut à la fois les varicosités visibles et les collatérales pelviennes refluantes qui ne sont visibles qu'à l'échographie. Les protocoles de visualisation de ces collatérales refluantes sont bien définis ailleurs [43].

Aucun article ou résumé dans cette revue ne peut être reproduit sous forme d'imprimé, photocopie, microfilm ou par tout autre procédé sans l'autorisation expresse des auteurs et de l'éditeur. Editions Phlébologiques Françaises
No article or abstract in this journal may be reproduced in the form of print, photocopy, microfilm or by other means without the express permission of authors and the editor. Editions Phlébologiques Françaises

Les varices extrapelviennes d'origine pelvienne peuvent provenir soit d'un reflux pelvien, soit d'une obstruction. Cependant, par définition, les veines collatérales des membres inférieurs vers le pelvis qui démontrent un flux antégrade au repos et qui fonctionnent pour contourner une obstruction veineuse ilio-cave ne sont pas des varices extra-pelviennes d'origine pelvienne.

Varices des membres inférieurs

Selon la définition de la CEAP, 3 veines sous-cutanées dilatées ≥ 3 mm de diamètre qui présentent un reflux en position debout et impliquent les troncs saphènes et les veines saphènes accessoires, leurs collatérales et les veines superficielles non saphènes de la jambe.

La classification des PVP + l'instrument SVP

Les instruments distinctifs pour les troubles veineux consistent en des domaines ou catégories descriptifs, tels que les domaines clinique (C), étiologique (E), anatomique (A) et physiopathologique (P) de la CEAP, avec des réponses précisément définies dans chaque domaine.

La classification proposée pour les PVP a été appelée classification SVP et comprend trois domaines : les symptômes (S), les varices (V), le signe primaire de PVP, et un domaine composite anatomique-physiopathologique (P).

Le domaine composite P est composé de trois sous-domaines, dont l'anatomie des veines abdominales et pelviennes impliquées (A), les anomalies hémodynamiques associées (H) et l'étiologie sous-jacente (E), qui sont énumérés comme indices après le domaine P (PA,H,E). La classification pelvienne d'un patient individuel est donc désignée comme SVPA,H,E.

On considère que les symptômes (S) et les varices (V) associés à la PVP se produisent dans 4 zones anatomiques s'étendant de manière descendante des veines rénales aux membres inférieurs **(Figure 1)**. Trois de ces zones -(1) la zone rénale gauche veine, (2) les veines gonadiques et iliaques internes et les plexus veineux pelviens associés, et (3) les veines de transition extra-pelviennes d'origine pelvienne provenant du reflux sortant du pelvis par des points de sortie reconnus sont incluses dans la classification SVP. Bien que communiquant souvent avec la zone 3, la quatrième zone, les veines superficielles et profondes du membre inférieur et leurs collatérales, est classée de manière optimale avec la CEAP et n'est pas incluse dans l'instrument SVP. Chacun des trois domaines primaires – symptômes (S), varices (V) et physiopathologie (P) avec ses trois sous-domaines – est abordé dans cette section.

Symptômes (S)

La classification veineuse pelvienne commence par les symptômes cliniques du patient (S) désignés par des indices de 0 à 3 **(Tableau 2)**. Comme indiqué ailleurs dans cet article, les réponses sont disposées en zones anatomiques descendantes, depuis les veines rénales jusqu'aux membres inférieurs. Bien que certaines affections puissent se manifester chez les deux sexes, d'autres, comme les douleurs pelviennes et la varicocèle, se manifestent principalement ou exclusivement chez un seul sexe. Les symptômes extrapelviens d'origine veineuse (S3) sont encore subdivisés en ceux concernant les organes génitaux externes, ceux liés aux varicosités non saphènes d'origine pelvienne de la jambe (partie postéro-interne de la cuisse et nerf sciatique/tibial) et ceux de la claudication veineuse.

Les veines extra-pelviennes d'origine pelvienne de la cuisse peuvent communiquer avec les veines superficielles et profondes des membres inférieurs et être associées à l'une ou l'autre des manifestations de la maladie de C2 à C6.

S0	Pas de symptômes d'une PVP (pas de symptômes rénaux, pelviens ou extra-pelviens)
S1	Symptômes rénaux d'origine veineuse
S2	Douleur pelvienne chronique d'origine veineuse
S3	Symptômes extra-pelviens d'origine veineuse
a	Symptômes localisés (douleur, gêne, sensibilité, démangeaisons, saignement et thrombose veineuse superficielle) associés aux veines des organes génitaux externes (vulve et scrotum)
b	Symptômes localisés associés aux veines non saphènes d'origine pelvienne de la jambe. Il s'agit de celles liées aux varices d'origine pelvienne de la partie postéro-interne de la cuisse (douleur, gêne, sensibilité, démangeaisons, thrombose veineuse superficielle) ainsi que celles liées aux varices du nerf sciatique/tibial (douleur, paresthésies). Les symptômes et les signes plus généralisés des membres inférieurs, tels que la lourdeur et le gonflement, sont classés avec la CEAP et non avec la SVP[a]
c	Claudication veineuse[a]

TABLEAU 2 : ***Symptômes (S).***
PVP, Pathologie veineuse pelvienne ; SVP, Symptômes-Varices-Physiopathologie.
[a]Doit inclure la classification CEAP pour une caractérisation complète des symptômes des membres inférieurs

Aucun article ou résumé dans cette revue ne peut être reproduit sous forme d'imprimé, photocopie, microfilm ou par tout autre procédé sans l'autorisation expresse des auteurs et de l'éditeur. Editions Phlébologiques Françaises
No article or abstract in this journal may be reproduced in the form of print, photocopy, microfilm or any other means without the express permission of authors and the editor. Editions Phlébologiques Françaises

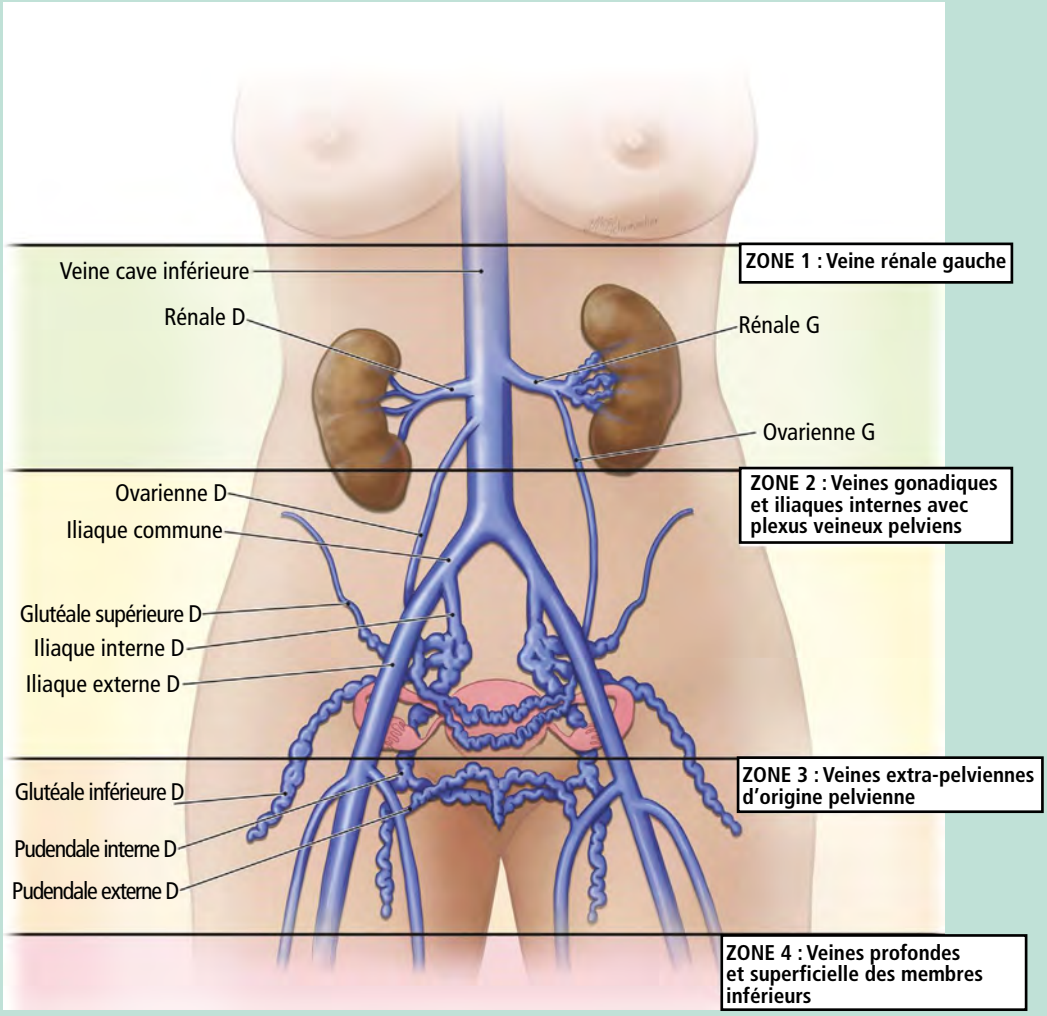

FIGURE 1 : ***Les symptômes, les signes (varices) et les manifestations physiopathologiques des thromboses des veines profondes (PVP) se produisent dans quatre zones anatomiques de l'abdomen et du pelvis. Elles sont classées par ordre décroissant, des veines rénales aux membres inférieurs, et comprennent les symptômes et les varices associés (1) à la veine rénale gauche, (2) aux veines gonadiques, iliaques internes et pelviennes, (3) aux veines extra-pelviennes d'origine pelvienne qui naissent dans le bassin et refluent à travers les points de sortie pelviens vers les organes génitaux et les veines des membres inférieurs, et (4) aux veines des membres inférieurs. Les trois premières zones sont incluses dans la classification Symptômes-Varices-Physiopathologie (SVP) tandis que la quatrième zone, associée aux veines superficielles et profondes du membre inférieur et à leurs collatérales, est classée de manière optimale avec la CEAP et n'est pas incluse. G, gauche ; D, droite.***

Même si les symptômes localisés tels que l'inconfort, le prurit, les saignements et les thromboses superficielles sont inclus dans S3a et S3b, pour éviter toute redondance et une reproductibilité potentiellement compromise, les signes et symptômes généralisés des membres inférieurs (par exemple, le gonflement) et les symptômes (par exemple, les symptômes HASTI associés au C2S) ne sont pas spécifiquement inclus dans la SVP et doivent être classés de manière plus approfondie en utilisant la CEAP. Chez les patients présentant plus d'un symptôme clinique, toutes les caractéristiques présentées doivent être incluses sous forme d'indices, séparés par des virgules, après la désignation S.

Varices (V)

Le système veineux du pelvis est composé de 3 réservoirs où les varices peuvent se développer : (1) le hile rénal, (2) les plexus veineux du pelvis et (3) les veines extra-pelviennes d'origine pelvienne.

Les veines des membres inférieurs constituent un quatrième réservoir, qui peut communiquer avec les varices extra-pelviennes d'origine pelvienne.

Aucun article ou résumé dans cette revue ne peut être reproduit sous forme d'imprimé, photocopie, microfilm ou par tout autre procédé sans l'autorisation expresse des auteurs et de l'éditeur. Editions Phlébologiques Françaises
No article or abstract in this journal may be reproduced in the form of print, photocopy, microfilm or by other means without the express permission of authors and the editor. Editions Phlébologiques Françaises

Vo	Pas de varices abdominales, pelviennes ou extra-pelviennes d'origine pelvienne à l'examen clinique ou à l'examen par imagerie
V1	Varices hilaires rénales
V2	Varices pelviennes
V3	Varices extra-pelviennes d'origine pelvienne.
a	Varices génitales (varices vulvaires et varicocèles)
b	Varices des membres inférieurs d'origine pelvienne provenant des points de sortie pelviens et s'étendant dans la cuisse. Comprend les varicosités visibles, typiquement sur la partie postéro-interne de la cuisse, ainsi que les varices sciatiques et autres veines de reflux transitant par le plancher pelvien qui ne sont visualisées qu'à l'échographie [a].

*TABLEAU 3 : **Varices (V).***
[a]Doit inclure la classification CEAP pour une caractérisation complète des varices des membres inférieurs.

Cependant, comme pour les symptômes, le réservoir des membres inférieurs est défini de manière optimale avec la CEAP et n'est pas inclus dans la SVP.

Les pressions veineuses accrues, résultant d'un reflux ou d'une obstruction proximale, sont transmises à ces réservoirs, où peuvent se développer des symptômes liés soit aux varices, soit à une pression veineuse accrue. La plupart des interventions thérapeutiques visent à diminuer la pression veineuse dans ces réservoirs. Les réservoirs variqueux du pelvis sont désignés par V et sont à nouveau désignés de manière descendante par les indices 0 à 3 **(Figure 1)**, **(Tableau 3)**.

Même si certaines varices (par exemple, les varices d'origine pelvienne de la vulve ou de la partie postéro-interne de la cuisse) peuvent être apparentes à l'examen physique, d'autres (les varices hilaires rénales, pelviennes et certaines varices extrapelviennes d'origine pelvienne) ne sont identifiées que par des examens par imagerie. La classification V doit donc inclure toute l'étendue des varices définie à la fois par l'examen physique et les examens par imagerie.

Comme pour les symptômes, les patients présentant des varices dans plus d'un réservoir doivent avoir toutes leurs caractéristiques incluses en tant qu'indices multiples, séparés par des virgules, à V. Pour finir, parce que les systèmes veineux du pelvis et des membres inférieurs sont en continuité, les patients présentant des signes et des symptômes des membres inférieurs apparaissant dans le pelvis doivent être décrits en utilisant à la fois la SVP et la CEAP comme instruments complémentaires.

Physiopathologie (P)

Le domaine de la physiopathologie (P) est une combinaison des sous-domaines anatomique (A), hémodynamique (H) et étiologique (E). Les segments anatomiques impliqués dans l'abdomen et le pelvis sont désignés par des abréviations anatomiques qui incluent la latéralité **(Tableau 4)**.

Comme dans la CEAP, les dérèglements hémodynamiques (H) sous-jacents – reflux (R), obstruction O) ou les deux (R,O) – sont désignés par un indice de la catégorie P **(Tableau 5)**.

Abréviation	Significations
IVC	Veine cave inférieure
LRV	Veine rénale gauche
GV	Veines gonadiques (testiculaires, ovariennes)
LGV	Veine gonadique gauche
RGV	Veine gonadique droite
BGV	Veines gonadiques bilatérales
CIV	Veines iliaques communes
LCIV	Veine iliaque commune gauche
RCIV	Veine iliaque commune droite
BCIV	Veines iliaques communes bilatérales
EIV	Veines iliaques externes
LEIV	Veine iliaque externe gauche
REIV	Veine iliaque externe droite
BEIV	Veines iliaques externes bilatérales
IIV	Veines iliaques internes
LIIV	Veine iliaque interne gauche et collatérales
RIIV	Veine iliaque interne droite et collatérales
BIIV	Veines iliaques internes bilatérales et collatérales
PELV	Veines de sortie pelviennes [22] (« points de sortie ») inguinale, obturatrice, pudendale, et/ou glutéale

*TABLEAU 4 : **Anatomie.***

Obstruction (O)	Obstruction veineuse thrombotique ou non thrombotique (compression veineuse)
Reflux (R)	Reflux thrombotique ou non-thrombotique

*TABLEAU 5 : **Hémodynamique.***

Aucun article ou résumé dans cette revue ne peut être reproduit sous forme d'imprimé, photocopie, microfilm ou par tout autre procédé sans l'autorisation expresse des auteurs et de l'éditeur. Editions Phlébologiques Françaises
No article or abstract in this journal may be reproduced in the form of print, photocopy, microfilm or any other means without the express permission of authors and the editor. Editions Phlébologiques Françaises

Thrombotique (T)	Reflux ou obstruction veineux résultant d'un épisode antérieur de DVT
Non thrombotique (NT)	Reflux résultant d'un processus dégénératif de la paroi veineuse ou d'une obstruction proximale ; Obstruction résultant d'une compression extrinsèque
Congénitale (C)	Malformations veineuses ou vasculaires mixtes congénitales

TABLEAU 6: Étiologie (E)
DVT, Thrombose veineuse profonde

L'obstruction, qui peut être d'origine thrombotique ou non, concerne principalement la veine rénale iliaque commune gauche et les veines iliaques externes. Le reflux se produit le plus souvent dans les veines gonadiques, les veines iliaques internes et les points de sortie pelviens avec leurs veines extrapelviennes d'origine pelvienne associées. Par convention, l'indice hémodynamique doit suivre immédiatement la désignation de chaque segment anatomique impliqué. Contrairement aux membres inférieurs, le reflux et l'obstruction simultanés dans un seul segment veineux pelvien sont inhabituels mais, s'ils sont présents, ils doivent être désignés par les indices R et O. En outre, certaines malformations congénitales peuvent ne pas être associées à un reflux ou à une obstruction, auquel cas l'indice H doit être omis.

L'étiologie (E) de la pathologie veineuse pelvienne est définie comme étant thrombotique (T), non thrombotique (NT) ou congénitale (C) **(Tableau 6)**. L'obstruction veineuse peut être due à un épisode antérieur de thrombose veineuse profonde (thrombotique) ou une compression extrinsèque par des structures artérielles adjacentes ou des lésions de masse (non thrombotique).

Le reflux thrombotique peut également se développer après un épisode de thrombose veineuse profonde, tandis que le reflux non thrombotique est supposé représenter un processus dégénératif de la paroi veineuse conduisant à une dilatation veineuse et à une incompétence valvulaire. Les étiologies congénitales comprennent les malformations vasculaires, soit veineuses, soit mixtes. L'étiologie désignée (E) doit être indiquée par un indice à la catégorie P, immédiatement après la désignation des segments anatomiques concernés et des perturbations hémodynamiques.

Utilisation de la classification SVP

Afin de documenter la reproductibilité de l'instrument et d'enregistrer les données dans les études cliniques, les cinq domaines et sous-domaines de la SVP - S, V, A, H et E - doivent être documentés indépendamment. Cependant, un tel système est trop compliqué pour une utilisation et une communication cliniques quotidiennes.

À cette fin, les sous-domaines A, H et E sont regroupés en un seul domaine anatomique-physiopathologique P. Par convention, ce terme unique doit inclure le ou les segments anatomiques concernés, l'hémodynamique sous-jacente et l'étiologie dans cet ordre. En d'autres termes, la notation du domaine P doit être $P_{\text{segment anatomique, hémodynamique, étiologie}}$.

Si plusieurs segments anatomiques sont impliqués, chaque segment veineux après le P doit être spécifié de cette manière, en séparant la description anatomique-physiopathologique complète de chaque segment par un point-virgule. Dans de tels cas, les segments anatomiques et la pathologie associée doivent être listés en commençant par la veine cave inférieure et en progressant caudalement. Par exemple, une obstruction non thrombotique de la veine iliaque commune gauche associée à un reflux iliaque interne doit être désignée par PLCIV,O,NT ; LIIV,R,NT. Les syndromes historiques de l'abdomen et du bassin seraient désormais désignés comme suit dans la classification SVP,

- Syndrome de congestion pelvienne avec douleur pelvienne chronique due à un reflux ovarien bilatéral : S2V2PBGV,R,NT
- Syndrome du casse-noix avec douleur au flanc et hématurie : S1V1PLRV,O,NT
- Syndrome de May-Thurner avec œdème du membre inférieur gauche : $S_OV_OP_{LCIV,O,NT}$; Gauche $C_{3s}E_{se}A_dP_{o(CIV)}$

Des exemples cliniques de la classification SVP sont montrés dans les **Figure 2 à 9**. L'utilisation d'une feuille de notation comme celle présentée dans le **Tableau 7** peut aider à l'application précoce de l'instrument. Des applications pour smartphone destinées à faciliter la classification sont disponibles sur le site de l'AVLS (https://myavls.org/svp). Tous les composants de l'instrument, c'est-à-dire S, V, et $P_{A,H,E}$ doivent être utilisés pour désigner la classification SVP finale d'un patient. Cela suppose que l'imagerie (échographie abdominale/transpérinéale, échographie transvaginale, imagerie transversale, phlébographie/IVUS, laparoscopie) a été réalisée dans le cadre de la classification, sachant que certains éléments de la classification peuvent changer à mesure que l'évaluation progresse, passant d'une imagerie non invasive à une imagerie plus définitive telle que la phlébographie.

Il est acceptable d'utiliser une désignation provisoire (x) comme indice pour les domaines dont l'évaluation n'est pas encore terminée (par ex., $S_{O\text{-}3}V_xP_x$).

Aucun article ou résumé dans cette revue ne peut être reproduit sous forme d'imprimé, photocopie, microfilm ou par tout autre procédé sans l'autorisation expresse des auteurs et de l'éditeur. Editions Phlébologiques Françaises
No article or abstract in this journal may be reproduced in the form of print, photocopy, microfilm or by other means without the express permission of authors and the editor. Editions Phlébologiques Françaises

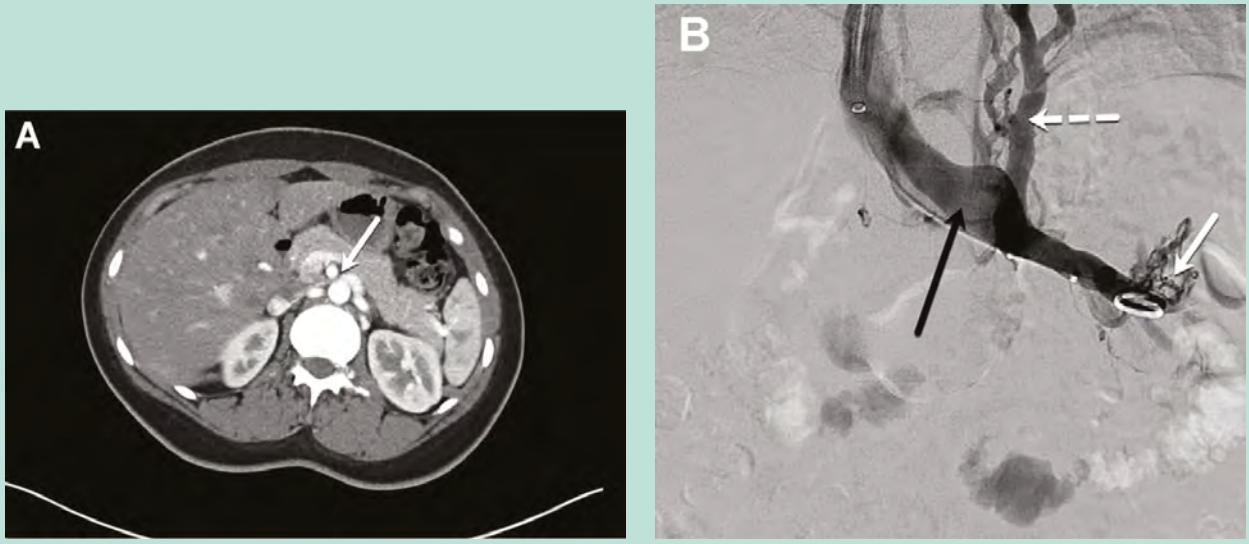

FIGURE 2 : Compression de la veine rénale gauche associée à des symptômes de douleur du flanc gauche et d'hématurie. **A :** *La tomographie par ordinateur montre une compression de la veine rénale gauche (flèche blanche) sur l'aorte abdominale.* **B :** *La phlébographie montre une atténuation du contraste sur l'aorte abdominale (flèche noire), les varices hilaires rénales (flèche blanche) et les collatérales ascendantes (flèche blanche pointillée) ce qui correspond à une compression de la veine rénale. La classification Symptômes-Varices-Physiopathologie (SVP) est* $S_1V_1P_W$.

FIGURE 3 : Douleur pelvienne chronique due à la compression de la veine rénale gauche avec reflux secondaire dans la veine ovarienne gauche. **A :** *La phlébographie rénale sélective montre une obstruction compressive (flèche blanche) de la veine rénale centrale gauche (flèche noire) associée à des varices hilaires rénales. La veine rénale gauche est drainée par le tronc rénal-azygos (étoile rouge) et un reflux de la veine ovarienne gauche (étoile blanche).* **B :** *La phlébographie sélective de l'ovaire gauche montre des varices pelviennes associées, des veines myométriales (étoile rouge) et de petites veines arquées (flèche rouge).*
La classification Symptômes-Varices-Physiopathologie (SVP) est $S_2V_{1,2}PL_{RV,O,NT\ ;\ LGV,R,NT}$.

Aucun article ou résumé dans cette revue ne peut être reproduit sous forme d'imprimé, photocopie, microfilm ou par tout autre procédé sans l'autorisation expresse des auteurs et de l'éditeur. Editions Phlébologiques Françaises
No article or abstract in this journal may be reproduced in the form of print, photocopy, microfilm or any other means without the express permission of authors and the editor. Editions Phlébologiques Françaises

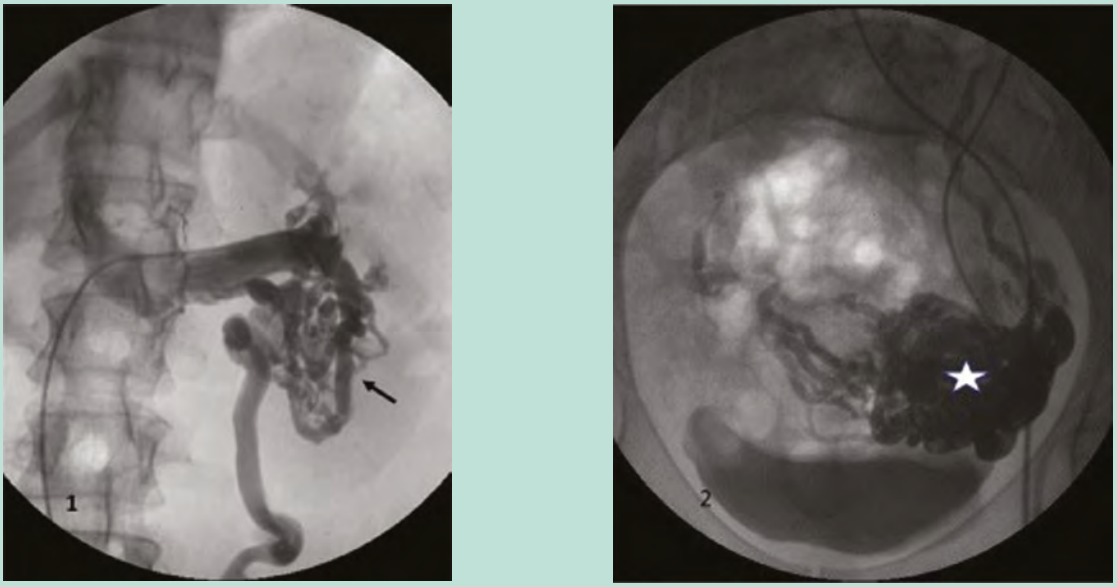

FIGURE 4 : Douleur du flanc gauche associée à une hématurie microscopique chronique et à des douleurs pelviennes. La phlébographie rénale sélective **(1)** *montre une malformation veineuse rénale du pôle inférieur gauche (flèche noire) drainée par une veine ovarienne gauche sans connexion visible avec la veine rénale. La phlébographie pelvienne* **(2)** *montre des varicosités pelviennes associées (étoile blanche). La classification Symptômes-Varices-Physiopathologie (SVP) est* $S_{1,2}V_{1,2}P_{LRV,C\ ;\ LGV,R,NT}$.

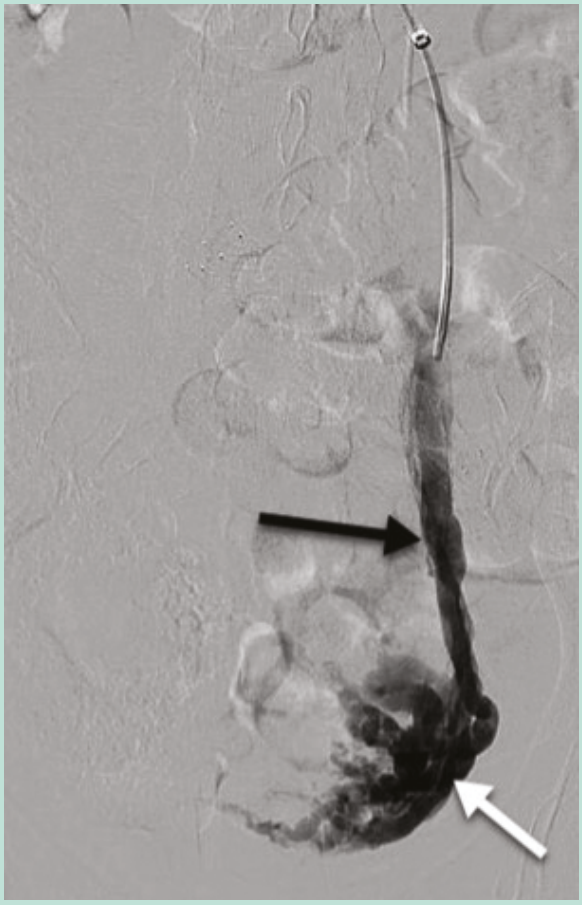

FIGURE 5 : Douleur pelvienne chronique due à un reflux bilatéral de la veine ovarienne primaire Une veine ovarienne gauche dilatée et refluante (flèche noire) est associée à de multiples varicosités pelviennes (flèche blanche). Le reflux de la veine ovarienne droite est également présent, mais n'est pas démontré sur cette image. L'échographie ne révèle aucune obstruction des veines rénales ou iliaques communes gauches ni aucun reflux iliaque interne. La classification Symptômes-Varices-Physiopathologie (SVP) est $S_2V_2P_{BGV,R,NT}$.

Aucun article ou résumé dans cette revue ne peut être reproduit sous forme d'imprimé, photocopie, microfilm ou par tout autre procédé sans l'autorisation expresse des auteurs et de l'éditeur. Editions Phlébologiques Françaises
No article or abstract in this journal may be reproduced in the form of print, photocopy, microfilm or by other means without the express permission of authors and the editor. Editions Phlébologiques Françaises

FIGURE 6 : Douleur pelvienne chronique due à une compression de l'iliaque commune gauche. Le patient n'a pas de symptômes aux membres inférieurs. L'échographie transabdominale (non montrée) montre une compression de > 50 % de la veine iliaque commune gauche, un flux rétrograde dans la veine iliaque interne gauche et des varices péri-utérines. L'échographie intravasculaire (IVUS) (non montrée) montre une réduction de 70 % de la section transversale de la veine iliaque commune gauche au croisement de l'artère iliaque commune droite. La phlébographie antégrade montre un aplatissement de la veine iliaque commune gauche avec une atténuation du contraste au niveau du croisement artériel (flèche noire) et le reflux iliaque interne gauche (flèche blanche). Les varices pelviennes associées sont mieux vues sur l'imagerie différée (non montrée). La classification Symptômes-Varices-Physiopathologie (SVP) est $S_2V_2P_{LCIV,O,NT}$; $_{LIIV,R,NT}$

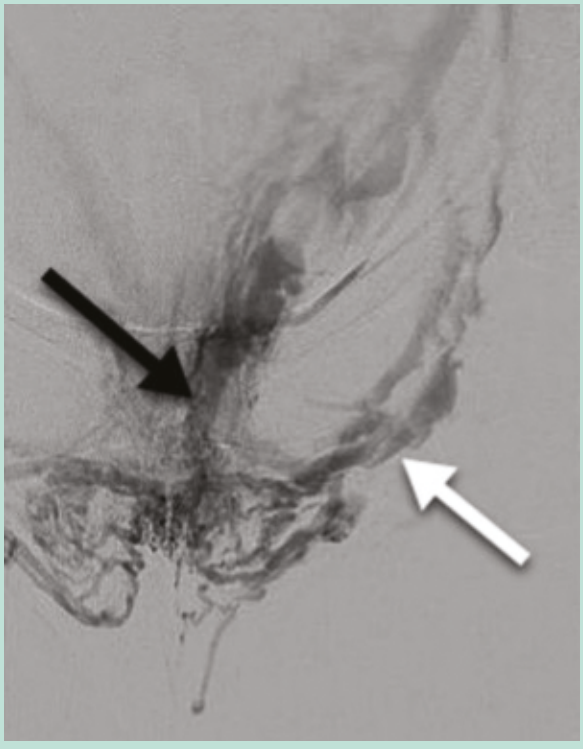

FIGURE 7 : Varicosités vulvaires symptomatiques avec douleurs pelviennes associées dues à un reflux veineux ovarien et iliaque interne bilatéral. Il n'y a pas de varices associées dans les membres inférieurs. L'échographie transabdominale (non représentée) montre des varices péri-utérines avec un reflux ovarien et iliaque interne bilatéral et aucun signe d'obstruction de la veine rénale gauche ou de la veine iliaque commune. Phlébographie par occlusion au ballonnet réalisée à partir d'une injection iliaque interne gauche démontrant des varicosités vulvaires associées aux veines pudendales internes (flèche noire) et externes (flèche blanche). Un reflux similaire à travers les veines pudendales est présent à droite. Injections dans les veines ovarienne et iliaque interne droite non représentées. La classification Symptômes-Varices-Physiopathologie (SVP) est $S_{2,3a}V_{2,3a}P_{BGV,R,NT}$; $_{BIIV,R,NT}$; $_{BPELV,R,NT}$.

Aucun article ou résumé dans cette revue ne peut être reproduit sous forme d'imprimé, photocopie, microfilm ou par tout autre procédé sans l'autorisation expresse des auteurs et de l'éditeur. Editions Phlébologiques Françaises
No article or abstract in this journal may be reproduced in the form of print, photocopy, microfilm or any other means without the express permission of authors and the editor. Editions Phlébologiques Françaises

FIGURE 8 : Claudication veineuse post-thrombotique et gonflement du membre inférieur gauche sans varices visibles du membre inférieur. L'échographie (non représentée) montre un reflux post-thrombotique avec une obstruction partielle dans les veines fémorales communes, fémorales et poplitées gauches, et pas de reflux veineux superficiel. La figure montre des changements post-thrombotiques dans les veines iliaques communes et externes gauches (flèches noires) avec de grandes collatérales obturatrices (flèche blanche pointillée) se drainant dans la veine iliaque interne gauche (flèche blanche pleine). Les veines collatérales avec un flux antégrade contournant une obstruction ne sont pas considérées comme des varices par l'instrument Symptômes-Varices-Physiopathologie (SVP). Comme le tableau implique des symptômes et des signes des membres inférieures, la classification SVP doit être utilisée conjointement avec la classification CEAP. La classification SVP est $S_{3c}V_{O}P_{LCIV,O,T\,;\,LEIV,O,T}$ *; Gauche* $C_{3s}E_{si}A_{d}P_{(o)CIV,\,EIV\,;\,(r,o)CFV,FV,POPV}$.

Discussion

Malgré les progrès techniques, les progrès dans le diagnostic et la gestion des PVP ont été entravés par l'utilisation d'une nomenclature historique – les syndromes de May-Thurner, de congestion pelvienne et de casse-noix – pour décrire les PVP, des lésions anatomiques sous-jacentes qui ont souvent des tableaux cliniques variables. L'utilisation de ces termes ne tient pas compte de la complexité et de l'interdépendance de la circulation veineuse abdominale et pelvienne, ni du fait que des tableaux cliniques similaires peuvent avoir des physiopathologies sous-jacentes différentes, tout comme une pathologie identique peut avoir des tableaux cliniques différents. L'imprécision dans la caractérisation précise du tableau clinique d'un patient a souvent conduit à des diagnostics erronés et à des résultats thérapeutiques sous-optimaux, et a entravé les progrès dans ce domaine. L'utilisation des termes syndromiques historiques devrait être abandonnée en faveur d'une caractérisation plus précise du tableau clinique du patient, comprenant les symptômes, les signes (varices), ainsi que l'anatomie et la physiopathologie veineuses sous-jacentes [1]. Bien qu'incomplète, notre compréhension a progressé au point qu'un instrument distinctif est nécessaire pour caractériser les patients atteints de PVP.

Aucun article ou résumé dans cette revue ne peut être reproduit sous forme d'imprimé, photocopie, microfilm ou par tout autre procédé sans l'autorisation expresse des auteurs et de l'éditeur. Editions Phlébologiques Françaises
No article or abstract in this journal may be reproduced in the form of print, photocopy, microfilm or by other means without the express permission of authors and the editor. Editions Phlébologiques Françaises

FIGURE 9: ***Varicosités localement douloureuses, récurrentes, sur la face interne de la cuisse gauche chez une femme de 56 ans, G_3P_3 21 ans après un stripping saphène interne. Elle n'a pas de symptômes pelviens. L'examen par échographie (non montré) montre un reflux dans les veines ovariennes bilatérales et les veines iliaques internes gauches associé à des varices pelviennes communiquant avec les varices extrapelviennes sur la partie médiane de la cuisse gauche. Aucun reflux de l'iliaque interne droite ou des membres inférieurs superficiels ou profonds n'est observé à l'échographie. La phlébographie montre des varices d'origine pelvienne sur la partie interne de la cuisse communiquant avec les collatérales pudendales (flèche noire) et inguinales (flèche rouge) de la veine iliaque interne gauche. La classification Symptômes-Varices-Physiopathologie (SVP) est $S_{3b}V_{2,3b}P_{BGV,R,NT}$; $_{LIIV,R,NT}$; $_{LPELV,R,NT}$; Gauche $C2_{s,r}E_pA_{s,d}P_{(r)}$ $_{IIV,Pelvien,NSV}$.***

Les instruments distinctifs caractérisent le tableau clinique d'un patient à un moment donné. D'un point de vue pragmatique, ces instruments placent les patients dans des catégories présentant des caractéristiques cliniques, des histoires naturelles et des réponses au traitement similaires.

En raison de leurs caractéristiques fondamentales (grande variabilité entre les sujets), ces instruments ne sont pas conçus pour quantitativement mesurer soit la gravité, soit l'évolution dans le temps ou en réponse au traitement, ce qui est le rôle des instruments d'évaluation. Bien que les deux types d'instruments dépendent d'un rapport élevé entre le signal et le bruit (faible erreur de mesure), pour les instruments distinctifs, le signal est constitué de différences entre les sujets, alors que pour les instruments évaluatifs, il s'agit de changements longitudinaux au sein des sujets [7]. La réactivité au changement n'est pas une préoccupation majeure pour les instruments distinctifs.

Cette dichotomie est bien illustrée pour les troubles veineux des membres inférieurs. La CEAP [2, 3, 4] a été conçue comme un instrument purement distinctif, tandis que le Score de gravité clinique veineux [55, 56] est son complément évaluatif

Le développement d'instruments évaluatifs spécifiques aux PVP en est qu'à ses débuts, mais dépend de la définition de populations de patients homogènes avec des instruments tels que la classification SVP. Par exemple, les résultats signalés par les patients pour une obstruction symptomatique de la veine iliaque commune gauche associée à des symptômes des membres inférieurs seraient très différents de ceux associés à une douleur pelvienne chronique.

Le système veineux pelvien étant en continuité avec celui des membres inférieurs et pouvant être à l'origine de signes des membres inférieurs, la compatibilité avec la classification CEAP a été jugée importante. Ce facteur a été minutieusement examiné par le panel, qui a finalement conclu que, bien que les domaines cliniques, étiologiques, anatomiques et physiopathologiques de base de la CEAP soient également pertinents pour la PVP, de nombreuses considérations uniques empêchent un alignement précis entre les instruments distinctifs pour la PVP et la maladie veineuse chronique des membres inférieurs. Plus important encore, alors que la classification clinique de la CEAP (C) se concentre sur les signes de la maladie veineuse, les caractéristiques importantes pour un patient atteint d'une maladie veineuse pelvienne comprennent nécessairement à la fois des symptômes et des signes (varices).

Aucun article ou résumé dans cette revue ne peut être reproduit sous forme d'imprimé, photocopie, microfilm ou par tout autre procédé sans l'autorisation expresse des auteurs et de l'éditeur. Editions Phlébologiques Françaises
No article or abstract in this journal may be reproduced in the form of print, photocopy, microfilm or any other means without the express permission of authors and the editor. Editions Phlébologiques Françaises

Anatomie/physiopathologie (P)							
Symptômes (S)		Varices (V)			A	H	E
Pas de symptômes pelviens	0	Pas de varices pelviennes	0		IVC	O	T
Rénal	1	Rénal	1				NT
Pelvien	2	Pelvien	2				C
Extra-pelvien	3	Extra-pelvien	3	L	RV	O	T
Génital	3_a	Génital	3_a				NT
Symptômes des jambes	3_b	Varices des jambes	3_b				C
Claudication veineuse	3_c			R	GV	O	T
				L		R	NT
				B			C
				R	CIV	O	T
				L		R	NT
				B			C
				R	IIV	O	T
				L		R	NT
				B			C
				R	EIV	O	T
				L		R	NT
				B			C
				R	PELV	O	T
				L		R	NT
				B			C
S		V		Psegment 1,H,E ; segment 2,H,E			

TABLEAU 7 : Tableau Feuille de notation de la classification Symptômes-Varices-Physiopathologie (SVP).
A, Anatomique H, hémodynamique ; C, congénitale ; CIV, veines iliaques communes ; E, étiologique ; EIV, veines iliaques externes ; GV, les veines gonadiques (testiculaires, ovariennes); IIV, veines iliaques internes ; IVC, veine cave inférieure ; L, gauche ; NT, non thrombotique ; O, obstruction ; PELV, veines de sortie pelviennes [22] (« points de sortie ») ; inguinale, obturatrice, pudendale, et/ou fessier; R, reflux; RV, veine rénale ; S, symptômes ; T, thrombotique ; V, varices.

De plus, bien que les varices des membres inférieurs se développent en grande partie dans la distribution des troncs saphènes et de leurs collatérales, les varices symptomatiques dans l'abdomen et le pelvis peuvent se produire dans plusieurs lits ou réservoirs, y compris le hile rénal, le plexus veineux pelvien, les points de transition (de sortie) entre le pelvis et les membres inférieurs, et les membres inférieurs.

La situation est encore compliquée par l'observation que les symptômes de reflux ou d'obstruction pelvienne peuvent être liés au développement d'une pression veineuse accrue dans le réservoir veineux immédiatement en amont (compte tenu du flux veineux normalement dirigé de la périphérie vers le centre) ou, en cas de décompression d'un réservoir vers un autre via des collatérales de reflux, vers des réservoirs veineux plus caudaux.

Bien qu'il se produise entre tous les réservoirs variqueux [57] ce phénomène a été décrit de façon plus approfondie pour la compression symptomatique de la veine rénale gauche, qui peut être associée à un gradient de pression transrénale soit élevé (non compensé), soit normal ou limite anormal (compensé) en présence de collatérales [30, 31]. L'obstruction de la veine rénale gauche peut donc être associée à des symptômes de douleur au flanc et d'hématurie (obstruction non compensée) ou à des douleurs pelviennes chroniques (obstruction compensée) si elle est décompressée par des collatérales de la veine ovarienne gauche. De la même manière, une augmentation de la pression veineuse due à un reflux ou à une obstruction dans l'une des trois zones anatomiques incluses dans l'instrument SVP peut être transmise à une zone plus caudale par un flux de reflux collatéral (reflux ou

Aucun article ou résumé dans cette revue ne peut être reproduit sous forme d'imprimé, photocopie, microfilm ou par tout autre procédé sans l'autorisation expresse des auteurs et de l'éditeur. Editions Phlébologiques Françaises
No article or abstract in this journal may be reproduced in the form of print, photocopy, microfilm or by other means without the express permission of authors and the editor. Editions Phlébologiques Françaises

obstruction compensés) [57]. L'implication clinique est que des symptômes similaires, tels que des douleurs pelviennes chroniques d'origine veineuse, peuvent résulter de divers schémas anatomo-physiopathologiques, tandis que, selon le degré de collatéralisation, des lésions anatomo-physiopathologiques similaires peuvent être associées à des symptômes variables.

Malgré ces différences, les manifestations de la maladie veineuse pelvienne et des membres inférieurs constituent un continuum qui coexiste fréquemment et il est clairement nécessaire d'utiliser la CEAP en complément de toute classification veineuse pelvienne proposée. La classification SVP possède la granularité nécessaire pour rendre compte de la nature complexe et interdépendante des symptômes et de la physiopathologie pelviens, tandis que la CEAP caractérise avec précision les signes de la maladie veineuse des membres inférieurs, même si les dérèglements physiopathologiques se produisent dans le bassin.

Des efforts raisonnables ont été faits pour rendre les instruments congruents en incorporant les conventions anatomiques et physiologiques qui sont familières aux utilisateurs de la CEAP. Les chevauchements entre les deux instruments sont (a) les veines refluantes traversant les points de sortie pelviens et (b) la transmission de la pression veineuse accrue de l'obstruction veineuse ilio-cave aux membres inférieurs. Ces veines, ainsi que leurs origines physiopathologiques sont précisément décrites dans la SVP (par exemple, V3bPPELV,R,NT) et plus généralement dans la récente révision de la CEAP (par exemple, P(r)Pelv) [4]. En revanche, la CEAP définit plus précisément les communications ultérieures et les manifestations cliniques de ces veines dans les jambes. Les instruments sont donc à utiliser ensemble dans les membres présentant des symptômes (S3b et S3c) et des signes (V3b) des membres inférieurs d'origine pelvienne.

L'instrument SVP caractérise les particularités du tableau d'un patient en ce qui concerne les signes, les symptômes et la physiopathologie sous-jacente. Toutefois, il faut tenir compte de certaines mises en garde lors de l'utilisation de l'instrument. L'instrument est purement distinctif et n'implique aucunement la gravité de la maladie. Comme pour la CEAP, les réponses dans chaque domaine sont des variables catégoriques qui doivent être décrites par des nombres absolus et des pourcentages plutôt que par une note moyenne. De plus, la SVP présume une étiologie veineuse sous-jacente au tableau clinique du patient et n'inclut pas de tableaux cliniques similaires qui ne sont pas d'origine veineuse.

Enfin, bien que les désignations provisoires soient autorisées, une classification complète ne sera généralement possible qu'après la réalisation des études diagnostiques initiales.

Des formes abrégées de SVP ont été envisagées, comme la CEAP de base [3], mais le fait de tronquer la description anatomique-physiopathologique complète du tableau d'un patient a entraîné des chevauchements potentiellement trompeurs dans la classification.

Par exemple, si la classification était abrégée en SVPH, les douleurs pelviennes chroniques dues à une compression de la veine rénale gauche ou de la veine iliaque seraient classées de manière identique comme $S_2V_2P_{R,O}$.

L'instrument SVP tente de décrire de manière exhaustive le tableau clinique d'un patient. L'inclusion de subdivisions descriptives supplémentaires sous les éléments de certains domaines a été envisagée, mais finalement reportée en raison de la crainte de rendre l'instrument trop compliqué et de limiter son adoption initiale. D'autres subdivisions ont été envisagées, notamment les suivantes :

a) Sous-catégorisation de S1 (symptômes rénaux d'origine veineuse) pour inclure des désignations séparées pour la douleur du flanc et l'hématurie.
b) Sous-catégorisation du S2 (douleur pelvienne chronique) pour inclure les symptômes sexuels, menstruels, urinaires et défécatoires.
c) Sous-catégorisation de S3 pour inclure les hémorroïdes. Certains chercheurs ont signalé une relation entre les PVP et les hémorroïdes. Par exemple, des hémorroïdes ont été observées à l'échographie transvaginale chez 36,3 % des femmes présentant un reflux des membres inférieurs d'origine pelvienne [58]. Bien que le plexus rectal interne (hémorroïdal) se draine principalement par la veine mésentérique inférieure *via* la veine rectale supérieure, il y a une certaine contribution de l'affluent rectal moyen de la veine iliaque interne. Le plexus rectal externe se draine par les affluents rectaux moyens et inférieurs de la veine iliaque interne. Cependant, il existe des communications entre les trois veines rectales, ce qui permet un drainage vers la circulation portale et systémique [22, 59]. Il existe également des rapports anecdotiques d'amélioration des symptômes hémorroïdaires après embolisation veineuse pelvienne [60], bien que l'efficacité des agents phlébotoniques, tels que la fraction flavonoïde purifiée micronisée, n'ait pas été constante [61, 62]. Malgré ces observations, la physiopathologie des hémorroïdes est plus complexe qu'une simple dilatation veineuse [59, 61, 63] et leur relation avec les autres PVP n'est pas claire. Bien qu'à l'heure actuelle, il n'y ait pas suffisamment de preuves pour soutenir une relation forte entre les hémorroïdes et les PVP, ce domaine mérite d'être approfondi.
d) Caractériser plus précisément les symptômes et signes veineux des membres inférieurs, au-delà de ceux des varices extra-pelviennes d'origine pelvienne (S3b, V3b), en ajoutant des subdivisions supplémentaires de chacun. C'est-à-dire définir plus précisément les signes et les symptômes découlant de chacun des points de sortie pelviens.

Aucun article ou résumé dans cette revue ne peut être reproduit sous forme d'imprimé, photocopie, microfilm ou par tout autre procédé sans l'autorisation expresse des auteurs et de l'éditeur. Editions Phlébologiques Françaises
No article or abstract in this journal may be reproduced in the form of print, photocopy, microfilm or any other means without the express permission of authors and the editor. Editions Phlébologiques Françaises

Les points forts de l'instrument SVP comprennent notamment son développement multidisciplinaire collaboratif, ce qui permet de s'assurer que le spectre des tableaux cliniques rencontrés par plusieurs spécialités est bien représenté. En plus de décrire et de classer avec précision le spectre des tableaux cliniques, les autres objectifs du développement de l'instrument étaient de s'assurer qu'il incluait des domaines importants pour le patient et qu'il avait une reproductibilité élevée. Les domaines et les réponses de l'instrument sont donc définis avec précision et les chevauchements entre les groupes sont minimes et avoir une pertinence clinique pour le patient.

Des efforts ont été faits pour s'assurer que les définitions étaient fondées sur des preuves et aussi précises que possible, tout en reconnaissant qu'il existe des lacunes dans la littérature actuelle. La physiopathologie sous-jacente et les segments anatomiques impliqués sont également décrits avec précision.

L'instrument SVP présente certaines limites. Bien que les membres du panel multidisciplinaire soient tous des experts dans leurs domaines respectifs, les représentants des patients n'étaient pas inclus et auraient pu identifier d'autres facteurs importants pour les patients. De plus, la base de connaissances sur les PVP progresse rapidement et il est tout à fait admis que des révisions futures seront nécessaires. Par exemple, il n'existe pas de critères de diagnostic cohérents et largement acceptés pour la plupart des PVP. 46 Comme de nombreuses définitions sont basées sur des examens par imagerie non invasives avec des critères de diagnostic variables, les définitions ont parfois été problématiques et il est prévu qu'elles soient affinées au fur et à mesure que le domaine progresse. Bien que tout ait été mis en œuvre pour que les définitions soient précises et que la reproductibilité soit acceptable dans les exercices de classification simulés, l'instrument attend une validation clinique.

On s'attend également à ce qu'il y ait une résistance à l'abandon de la nomenclature historique pour la PVP et que la classification SVP soit critiquée comme étant trop complexe pour une utilisation clinique. Même si elle a apporté une clarté bien nécessaire aux troubles veineux des membres inférieurs, la classification CEAP a fait l'objet de critiques similaires. Cependant, avec une familiarité croissante, la CEAP a été adoptée avec succès par la plupart des cliniciens et des chercheurs et est devenue la norme internationale pour la classification des troubles veineux des membres inférieurs.

Malgré les efforts déployés pour rendre la classification des PVP aussi simple que possible, il faut savoir que les PVP sont assez complexes et présentent des caractéristiques hémodynamiques et cliniques variables, mais interdépendantes, qui ne peuvent être décrites de manière adéquate par la nomenclature actuelle.

Comme pour la CEAP, les nuances de la classification SVP ne peuvent être appréciées à la simple lecture de ce manuscrit. Ce n'est qu'en l'utilisant systématiquement que les utilisateurs pourront se familiariser avec la classification et identifier d'autres limites. Nous espérons que l'utilisation du **Tableau 7**, ainsi qu'une version électronique disponible sur le site https://myavls.org/svp, aidera à l'adoption initiale de la classification SVP.

L'instrument SVP est un point de départ pour apporter une plus grande rigueur scientifique aux PVP. On peut présumer que, tout comme le PAEC des membres inférieurs, l'instrument sera soigneusement étudié et que les éventuelles lacunes seront corrigées lors de révisions ultérieures. Cependant, ce n'est que par la définition précise de populations homogènes de patients que l'on peut optimiser les soins cliniques, développer des instruments de résultats appropriés et mener des essais cliniques rigoureux.

Références

1. Khilnani N.M., Meissner M.H., Learman L.A., Gibson K.D., Daniels J.P., Winokur R.S., et al. Research priorities in pelvic venous disorders in women: recommendations from a multidisciplinary research consensus panel. J. Vasc. Interv. Radiol. 2019 ; 30 : 781-9.

2. Beebe H.G., Bergan J.J., Bergqvist D., Eklof B., Eriksson I., Goldman M.P., et al. Classification and grading of chronic venous disease in the lower limbs. A consensus statement. Eur. J. Vasc. Endovasc. Surg. 1996 ; 12 : 487-91.

3. Eklof B., Rutherford R.B., Bergan J.J., Carpentier P.H., Gloviczki P., Kistner R.L., et al. Revision of the CEAP classification for chronic venous disorders: consensus statement. J. Vasc. Surg. 2004 ; 40 : 1248-52.

4. Lurie F., Passman M., Meisner M., Dalsing M., Masuda E., Welch H., et al. The 2020 update of the CEAP classification system and reporting standards. (J. Vasc. Surg. Venous Lymphat. Disord. 2020 ; 8 : 342-52.)

5. Meissner M.H., Gibson K. Clinical outcome after treatment of pelvic congestion syndrome: sense and nonsense. Phlebology 2015 ; 30 : 73-80.

6. Greiner M., Dadon M., Lemasle P., Cluzel P. How does the pathophysiology influence the treatment of pelvic congestion syndrome and is the result long-lasting? Phlebology 2012 ; 27(Suppl 1) : 58-64.

7. Guyatt G.H., Kirshner B., Jaeschke R. A methodologic framework for health status measures: clarity or oversimplification? J. Clin. Epidemiol. 1992 ; 45 : 1353-5.

8. Kirshner B., Guyat G. A methodological framework for assessing health indices. J. Chron. Dis. 1985 ; 38 : 27-36.

9. Kurklinsky A.K., Rooke T.W. Nutcracker phenomenon and nutcracker syndrome. Mayo Clin. Proc. 2010 ; 85 : 552-9.

Aucun article ou résumé dans cette revue ne peut être reproduit sous forme d'imprimé, photocopie, microfilm ou par tout autre procédé sans l'autorisation expresse des auteurs et de l'éditeur. Editions Phlébologiques Françaises
No article or abstract in this journal may be reproduced in the form of print, photocopy, microfilm or by other means without the express permission of authors and the editor. Editions Phlébologiques Françaises

10. American College of Obstetricians and Gynecologists. ReVITALize. Gynecology data definitions (version 1.0) Washington, D.C. : American College of Obstetricians and Gynecologists ; 2018. Disponible sur : www.acog.org/-/media/project/acog/acogorg/files/pdfs/publications/revitalize-gyn.pdf. Consulté le 10 mars 2021.
11. Williams R.E., Hartmann K.E., Steege J.F. Documenting the current definitions of chronic pelvic pain: implications for research. Obstet. Gynecol. 2004 ; 103 : 686-91.
12. Phillips D., Deipolyi A.R., Hesketh R.L., Midia M., Oklu R. Pelvic congestion syndrome: etiology of pain, diagnosis, and clinical management. J. Vasc. Interv. Radiol. 2014 ; 25 : 725-33.
13. Zondervan K.T., Yudkin P.L., Vessey M.P., Jenkinson C.P., Dawes M.G., Barlow D.H., et al. Chronic pelvic pain in the community–symptoms, investigations, and diagnoses. Am. J. Obstet. Gynecol. 2001 ; 184 : 1149-55.
14. Beard R.W., Highman J.H., Pearce S., Reginald P.W. Diagnosis of pelvic varicosities in women with chronic pelvic pain. Lancet 1984 ; 2 : 946-9.
15. Beard R.W., Reginald P.W., Wadsworth J. Clinical features of women with chronic lower abdominal pain and pelvic congestion. Br. J. Obstet. Gynaecol. 1988 ; 95 : 153-61.
16. Scultetus A.H., Villavicencio J.L., Gillespie D.L., Kao T.C., Rich N.M. The pelvic venous syndromes: analysis of our experience with 57 patients. J. Vasc. Surg. 2002 ; 36 : 881-8.
17. Santoshi R.K.N., Lakhanpal S., Satwah V., Lakhanpal G., Malone M., Pappas P.J. Iliac vein stenosis is an underdiagnosed cause of pelvic venous insufficiency. J. Vasc. Surg. Venous Lymphat. Disord. 2018 ; 6 : 202-11.
18. Daugherty S.F., Gillespie D.L. Venous angioplasty and stenting improve pelvic congestion syndrome caused by venous outflow obstruction. (J. Vasc. Surg. Venous Lymphat. Disord. 2015 ; 3 : 283-9.)
19. Herrera-Betancourt A.L., Villegas-Echeverri J.D., Lopez-Jaramillo J.D., Lopez-Isanoa J.D., Estrada-Alvarez J.M. Sensitivity and specificity of clinical findings for the diagnosis of pelvic congestion syndrome in women with chronic pelvic pain. Phlebology 2018 ; 33 : 303-8.
20. Rana N., Drake M.J., Rinko R., Dawson M., Whitmore K.E. The fundamentals of chronic pelvic pain assessment, based on international continence society recommendations. Neurourol. Urodyn. 2018 ; 37 : S32-8.
21. Potts J.M. Chronic pelvic pain syndrome: a non-prostatocentric perspective. World J. Urol. 2003 ; 21 : 54-6.
22. Kachlik D., Pechacek V., Musil V., Baca V. The venous system of the pelvis: new nomenclature. Phlebology 2010 ; 25 : 162-73 .
23. Labropoulos N., Tassiopoulos A.K., Gasparis A.P., Phillips B., Pappas P.J. Veins along the course of the sciatic nerve. J. Vasc. Surg. 2009 ; 49 : 690-6.
24. Ricci S., Georgiev M., Jawien A., Zamboni P. Sciatic nerve varices. Eur. J. Vasc. Endovasc. Surg. 2005 ; 29 : 83-7.
25. Meissner M.H., Eklof B., Smith P.C., Dalsing M.C., DePalma R.G., Gloviczki P., et al. Secondary chronic venous disorders. J. Vasc. Surg. 2007 ; 46(Suppl S) : 68S-83S.
26. Delis K.T., Bountouroglou D., Mansfield A.O. Venous claudication in iliofemoral thrombosis: long-term effects on venous hemodynamics, clinical status, and quality of life. Ann. Surg. 2004 ; 239 : 118-26.
27. Perrin M., Eklof B., van Rij A., Labropoulos N., Vasquez M., Nicolaides A., et al. Venous symptoms: the SYM Vein Consensus statement devel-oped under the auspices of the European Venous Forum. Int. Angiol. 2016 ; 35 : 374-98.
28. Gloviczki P, Cho J-S. Surgical treatment of chronic occlusions of the iliac veins and inferior vena cava. Chez : Rutherford RB, éditeur. Vascular Surgery. 6th ed. Philadelphia (PA) : Elsevier, Inc ; 2005. p. 2303-20.
29. Paty J., Elash C.A., Turner-Bowker D.M. Content validity for the VVSymQ(O) Instrument: a new patient-reported outcome measure for the assessment of varicose veins symptoms. Patient 2017 ; 10 : 51-63.
30. Kim K.W., Cho J.Y., Kim S.H., Yoon J.H., Kim D.S., Chung J.W., et al. Diagnostic value of computed tomographic findings of nutcracker syndrome: correlation with renal venography and renocaval pressure gradients. Eur. J. Radiol. 2011 ; 80 : 648-54.
31. Takebayashi S., Ueki T., Ikeda N., Fujikawa A. Diagnosis of the nutcracker syndrome with color Doppler sonography: correlation with flow patterns on retrograde left renal venography. AJR Am. J. Roentgenol. 1999 ; 172 : 39-43.
32. Kim S.H. Doppler US and CT diagnosis of Nutcracker Syndrome. Korean J. Radiol. 2019 ; 20 : 1627-37.
33. Beinart C,. Sniderman K.W., Tamura S., Vaughan E.D., Sos T.A. Left renal vein to inferior vena cava pressure relationship in humans. J. Urol. 1982 ; 127 : 1070-1.
34. Beckmann C.F., Abrams H.L. Idiopathic renal vein varices: incidence and significance. Radiology 1982 ; 143 : 649-52.
35. Hangge P.T., Gupta N., Khurana A., Quencer K.B., Albadawi H., Alzubaidi S.J., et al. Degree of left renal vein compression predicts Nutcracker Syndrome. J. Clin. Med. 2018 ; 7 : 1-8.
36. Park S.J., Lim J.W., Ko Y.T., Lee D.H., Yoon Y., Oh J.H., et al. Diagnosis of pelvic congestion syndrome using transabdominal and transvaginal sonography. AJR Am. J. Roentgenol. 2004 ; 182 : 683-8.
37. Steenbeek M.P., van der Vleuten C.J.M., Schultze Kool L.J., Nieboer T.E. Noninvasive diagnostic tools for pelvic congestion syndrome: a systematic review. Acta. Obstet. Gynecol. Scand. 2018 ; 97 : 776-86.
38. Gray H.R. In: Pick T.P., Howden R., editors. Gray's Anatomy. 15th ed. New York (NY) : Barnes & Noble ; 2010.
39. Kauppila A. Uterine phlebography with venous compression. A clinical and roentgenological study. Acta. Obstet. Gynecol. Scand. 1970 ; 3(Suppl 3) : 1-66.
40. Arnoldussen C.W., de Wolf M.A., Wittens C.H. Diagnostic imaging of pelvic congestive syndrome. Phlebology 2015 ; 30 : 67-72.
41. Malgor R.D., Adrahtas D., Spentzouris G., Gasparis A.P., Tassiopoulos A.K., Labropoulos N. The role of duplex ultrasound in the workup of pelvic congestion syndrome. J. Vasc. Surg. Venous Lymphat. Disord. 2014 ; 2 : 34-8.

Aucun article ou résumé dans cette revue ne peut être reproduit sous forme d'imprimé, photocopie, microfilm ou par tout autre procédé sans l'autorisation expresse des auteurs et de l'éditeur. Editions Phlébologiques Françaises
No article or abstract in this journal may be reproduced in the form of print, photocopy, microfilm or any other means without the express permission of authors and the editor. Editions Phlébologiques Françaises

42. Whiteley M.S., Dos Santos S.J., Harrison C.C., Holdstock J.M., Lopez A.J. Transvaginal duplex ultrasonography appears to be the gold standard investigation for the haemodynamic evaluation of pelvic venous reflux in the ovarian and internal iliac veins in women. Phlebology 2015 ; 30 : 706-13.

43. Labropoulos N., Jasinski P.T., Adrahtas D., Gasparis A.P., Meissner M.H. A standardized ultrasound approach to pelvic congestion syndrome. Phlebology 2017 ; 32 : 608-19.

44. Hansrani V,. Dhorat Z., McCollum C.N. Diagnosing of pelvic vein incompetence using minimally invasive ultrasound techniques. Vascular 2017 ; 25 : 253-9.

45. Dos Santos S.J., Holdstock J.M., Harrison C.C., Lopez A.J., Whiteley M.S. Ovarian vein diameter cannot be used as an indicator of ovarian venous reflux. Eur. J. Vasc. Endovasc. Surg. 2015 ; 49 : 90-4.

46. Champaneria R., Shah L., Moss J., Gupta J.K., Birch J., Middleton L.J., et al. The relationship between pelvic vein incompetence and chronic pelvic pain in women: systematic reviews of diagnosis and treatment effectiveness. Health Technol. Assess 2016 ; 20 : 1-108.

47. Lemasle P., Greiner M. Duplex ultrasound investigation in pelvic congestion syndrome: technique and results. Phlebolymphology 2017 ; 24 : 79-87.

48. Black C.M., Thorpe K., Venrbux A., Kim H.S., Millward S.F., Clark T.W., et al. Research reporting standards for endovascular treatment of pelvic venous insufficiency. J. Vasc. Interv. Radiol. 2010 ; 21 : 796-803.

49. Gagne P.J., Gasparis A., Black S., Thorpe P., Passman M., Vedantham S., et al. Analysis of threshold stenosis by multiplanar venogram and intravascular ultrasound examination for predicting clinical improvement after iliofemoral vein stenting in the VIDIO trial. J. Vasc. Surg. Venous Lymphat. Disord. 2018 ; 6 : 48-56e41.

50. Neglen P., Raju S. Intravascular ultrasound scan evaluation of the obstructed vein. J. Vasc. Surg. 2002 ; 35 : 694-700.

51. Labropoulos N., Borge M., Pierce K., Pappas P.J. Criteria for defining significant central vein stenosis with duplex ultrasound. J. Vasc. Surg. 2007 ; 46 : 101-7.

52. Raju S., Kirk O., Davis M., Olivier J. Hemodynamics of “critical” venous stenosis. J. Vasc. Surg. Venous Lymphat. Disord. 2014 ; 2 : 52-9.

53. Metzger P.B., Rossi F.H., Kambara A.M., Izukawa N.M., Saleh M.H., Pinto I.M., et al. Criteria for detecting significant chronic iliac venous obstruc- tions with duplex ultrasound. J. Vasc. Surg. Venous Lymphat. Disord. 2016 ; 4 : 18-27.

54. Choudur H.N., Joshi R., Munk P.L. Inferior gluteal vein varicosities: a rare cause of sciatica. J. Clin. Rheumatol. 2009 ; 15 : 387-8.

55. Rutherford R.B., Padberg F.T., Comerota A.J., Kistner R.L., Meissner M.H., Moneta G.L. Venous severity scoring: An adjunct to venous outcome assessment. J. Vasc. Surg. 2000 ; 31 : 1307-12.

56. Vasquez M.A., Rabe E., McLafferty R.B., Shortell C.K., Marston W.A., Gillespie D., et al. Revision of the venous clinical severity score: venous outcomes consensus statement: special communication of the American Venous Forum Ad Hoc Outcomes Working Group. J. Vasc. Surg. 2010 ; 52 : 1387-96.

57. Meissner M.H., Gloviczki P. Pelvic venous disorders. Chez : Almeida J.I., éditeur. Atlas of endovascular venous surgery. 2nd ed. Philadelphi (PA) : Elsevier ; 2019 : 567-99.

58. Holdstock J.M., Dos Santos S.J., Harrison C.C., Price B.A., Whiteley M.S. Haemorrhoids are associated with internal iliac vein reflux in up to onethird of women presenting with varicose veins associated with pelvic vein reflux. Phlebology 2015 ; 30 : 133-9.

59. Margetis N. Pathophysiology of internal hemorrhoids. Ann. Gastro-enterol. 2019 ; 32 : 264-72.

60. van der Vleuten C.J., van Kempen J.A., Schultze-Kool L.J. Embolization to treat pelvic congestion syndrome and vulval varicose veins. Int. J. Gynaecol. Obstet. 2012 ; 118 : 227-30.

61. Zagriadskii E.A., Bogomazov A.M., Golovko E.B. Conservative treatment of hemorrhoids: results of an observational multicenter study. Adv. Ther. 2018 ; 35 : 1979-92.

62. Aziz Z., Huin W.K., Badrul Hisham M.D., Tang W.L., Yaacob S. Efficacy and tolerability of micronized purified flavonoid fractions (MPFF) for haemorrhoids: a systematic review and meta-analysis. Complement Ther. Med. 2018 ; 39 : 49-55.

63. Pata F., Sgro A., Ferrara F., Vigorita V., Gallo G., Pellino G. Anatomy, physiology and pathophysiology of haemorrhoids. Rev. Recent Clin. Trials 2020 April 6. [Epub ahead of print].

Soumis le 28 novembre 2020 ; accepté le 5 décembre 2020.