Aucun article ou résumé dans cette revue ne peut être reproduit sous forme d'imprimé, photocopie, microfilm ou par tout autre procédé sans l'autorisation expresse des auteurs et de l'éditeur. Editions Phlébologiques Françaises
No article or abstract in this journal may be reproduced in the form of print, photocopy, microfilm or any other means without the express permission of authors and the editor. Editions Phlébologiques Françaises

CELLULITE et MÉDISCULPTURE : ÉTUDE sur 1 000 PATIENTES

CELLULITE and MEDISCULPTURE : a STUDY of 1 000 PATIENTS

J.M. CHARDONNEAU

RÉSUMÉ

La cellulite se caractérise par une infiltration adipeuse localisée, appelée stéatome, associée à une atteinte dermique cliniquement définie par l'aspect en « peau d'orange ».
Si un certain nombre de traitements peuvent revendiquer une efficacité sur cette adipose localisée, le résultat sur le derme et sur l'aspect de « peau d'orange » est moins évident.
Le traitement médical de la cellulite passe par l'association de principes thérapeutiques combinés.
L'association de l'injection d'un soluté hypo-osmolaire associée à des infrarouges longs et à un courant de Kotz, appelée médisculpture, permet d'espérer un résultat intéressant par son mécanisme d'action adipolytique, lipolytique et restructurant dermique.
Une étude multicentrique sur plus de 1 000 cas montre l'intérêt de cette association thérapeutique dans la prise en charge de la cellulite, aussi bien sur l'aspect morphologique que cutané.

Mots-clefs : *cellulite, injections hypo-osmolaires, infrarouges, courant de Kotz.*

SUMMARY

Cellulite is characterised by a localised fatty infiltration, called steatoma, together with a dermal alteration clinically manifest as « peau d'orange ».
While certain treatments can claim positive effects on the localised fatty infiltration, the result on the dermis and the « peau d'orange » is less evident.
The medical management of cellulite requires the combination of several therapeutic methods.
Medisculpture consists of a hypo-osmolar injection together with the application long infrared waves and Kotz currents: through its lipolytic and adipolytic action and its restructuring effect on the skin, interesting results can be hoped for by this method.
A multicentric study involving over 1 000 patients demonstrated the benefit, on both the morphology and on the skin, of this combined approach in the management of cellulite.

Keywords : cellulite , hypo-osmolar injections, infrared waves, Kotz currents.

INTRODUCTION

L'approche thérapeutique de la cellulite nécessite une connaissance de l'anatomie du tissu sous-cutané et de sa physiopathologie [1-3].

La cellulite, terme particulièrement galvaudé, correspond à l'aspect clinique dénommé « peau d'orange ».

Dans un esprit plus large, elle recouvre également la forme volumineuse de la silhouette (le stéatome), notamment au niveau du trochanter qui est communément appelée « culotte de cheval ».

Ces deux entités répondent à deux approches thérapeutiques différentes. Au stéatome correspondent les traitements dits lipolytiques. La « peau d'orange » bénéficie de traitements visant à restructurer le derme et à tonifier le tissu conjonctif. Enfin, la composante lymphatique et micro-circulatoire [2, 3] est, dans les deux cas, un élément important à normaliser.

L'aspect traumatisant des lipo-aspirations [4] et la nouvelle législation ont favorisé l'essor de techniques médicales. Leur grande variété d'action autorise une ambition justifiée.

Ces techniques ont une finalité lipolytique ou adipolytique [5-7] et sont classées selon le procédé thérapeutique en lyse chimique (phosphatidyl-choline, déoxalate...), mécanique (canulation, dépresso-massage et endermologie), physique (ultrasons, laser, infrarouges, radiofréquence) et hyperosmose (liquide hypo-osmolaire).

Ces différentes options thérapeutiques ont toutes, à des degrés divers, un réel intérêt sur la cellulite.

Les études effectuées en microscopie électronique montrent une plus grande efficacité des traitements combinés.

L'association de différentes techniques lytiques, avec pour base les injections hypo-osmolaires, semble une approche thérapeutique prometteuse.

La médisculpture (association d'injections hypo-osmolaires, d'infrarouges longs et d'une stimulation musculaire de type courant de Kotz) répond parfaitement à cette volonté.

C'est une technique sécurisante et efficace qui se pratique au cabinet médical. Elle ne nécessite aucune période d'éviction sociale avec reprise immédiate d'une activité normale.

1. 5, rue de Budapest 44000 NANTES.

© Éditions Phlébologiques Françaises, vol. 61, n° 3/2008, p. 311-315

Aucun article ou résumé dans cette revue ne peut être reproduit sous forme d'imprimé, photocopie, microfilm ou par tout autre procédé sans l'autorisation expresse des auteurs et de l'éditeur. Editions Phlébologiques Françaises
No article or abstract in this journal may be reproduced in the form of print, photocopy, microfilm or any other means without the express permission of authors and the editor. Editions Phlébologiques Françaises

Elle a la particularité d'avoir une action aussi bien sur le stéatome que sur la « peau d'orange ».

Enfin, le devenir des triglycérides, source d'interrogation, ne se pose plus avec ce traitement qui les métabolise immédiatement.

Étude

L'étude multicentrique [8] sur le traitement de la cellulite par la technique dite de médisculpture, avec une cohorte de plus de 1 000 patients, est la première étude sur la cellulite incluant une telle population.

Matériel et méthodes

Cette étude descriptive, prospective et multicentrique s'est déroulée du 1er octobre 2006 au 30 septembre 2007.

Treize centres (cabinets médicaux privés) ont regroupé un total de 1 009 patients.

Objectifs de l'étude

Objectif principal

Le but de cette étude est d'évaluer la réduction de l'épaisseur de la cellulite sous l'effet de la technique dite de médisculpture.

Objectif secondaire

Apprécier la tolérance du traitement.

Critères de sélection des patientes

Avant toute inclusion dans l'étude, la patiente est dûment informée par l'investigateur du déroulement du traitement et de ses éventuelles contraintes.

Critères d'inclusion

– être âgée de 18 à 70 ans ;

– présenter une cellulite du tiers supérieur postéro-latéral de la cuisse (« culotte de cheval ») et/ou de la région abdominale, caractérisée par un épaississement du tissu sous-cutané superficiel avec aspect en « peau d'orange » ; d'autres localisations pouvaient être associées.

Critères de non-inclusion

N'ont pas été retenues les patientes :

– ayant un IMC supérieur à 35 ;

– ayant bénéficié d'une lipo-aspiration dans la zone à traiter ;

– diabétiques ;

– enceintes ;

– présentant une pathologie psychiatrique ;

– ayant des troubles de la coagulation ou étant sous anti-coagulants ;

– ou suivies pour une néoplasie ou une maladie grave évolutive.

Déroulement de l'étude

A la visite d'inclusion, les patientes ont toutes bénéficié d'un examen clinique et d'une anamnèse complète sur leurs antécédents médico-chirurgicaux.

Des photographies ont systématiquement été prises.

Une échographie de l'hypoderme (sonde de 10 MHz) a été effectuée dans les centres possédant ce matériel de diagnostic.

Technique

Les infrarouges A

De nombreux traitements (radiofréquence, laser) à visée lipolytique ou adipolytique sont basés sur la chaleur. Il existe 3 types de rayonnements infrarouges (IR). Nous utilisons les IR A seuls grâce à un filtre imperméable aux IR B et C. Les infrarouges A ont une puissance et une pénétration importante (7 cm).

Effets des infrarouges [9] :

L'augmentation de température :

– améliore la microcirculation qui permet de meilleurs apports nutritifs ;

– inhibe les récepteurs adipocytaires alpha et libère ainsi la lipolyse responsable de l'hydrolyse des triglycérides en acides gras.

Mais une lipolyse à ce stade ne fait que mobiliser la graisse et donc les acides gras sont souvent recaptés par d'autres adipocytes. D'où l'intérêt d'utiliser parallèlement aux IR A le courant de Kotz.

Le courant musculaire de Kotz (KMC)

Ce courant va utiliser directement les acides gras comme substrat énergétique.

Ce courant, contrairement à ceux utilisés généralement dans des gymnastiques passives, présente certaines particularités :

– absence d'effets polarisants (très tolérables) ;

– profonde action excitomotrice sur les fibres profondes.

Les acides gras libérés vont être utilisés par le cycle de l'acide citrique qui les transforme en pyruvates et en lactates *(Fig. 1)*.

Les acides gras sont des métabolites pour les muscles qui se contractent à proximité. Ainsi les acides gras libérés sont consommés par la contraction musculaire.

Injections hypo-osmolaires

La finalité de ce traitement est d'injecter un produit qui possède une osmolarité plus faible que celle de l'adipocyte (300 mosm/l).

Aucun article ou résumé dans cette revue ne peut être reproduit sous forme d'imprimé, photocopie, microfilm ou par tout autre procédé sans l'autorisation expresse des auteurs et de l'éditeur. Editions Phlébologiques Françaises
No article or abstract in this journal may be reproduced in the form of print, photocopy, microfilm or any other means without the express permission of authors and the editor. Editions Phlébologiques Françaises

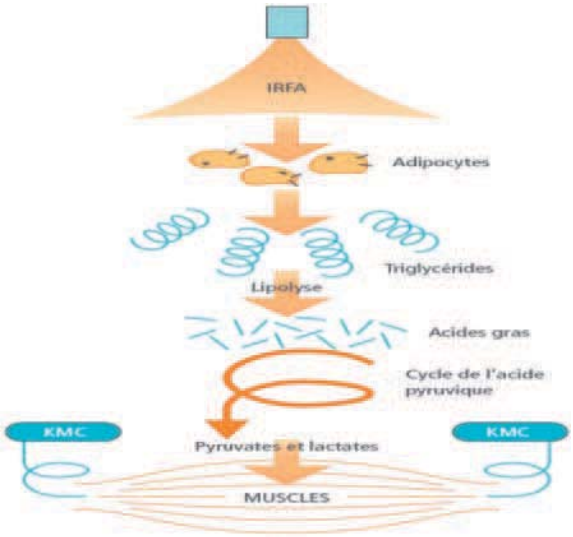

Fig. 1. – Biochimie de la lypolyse avec la médisculpture

Selon le principe physique de l'osmose, un passage de soluté du liquide interstitiel vers l'adipocyte va progressivement dilater cette dernière jusqu'à la rupture membranaire, avec afflux de triglycérides dans le liquide interstitiel.

Pour notre étude, nous avons retenu une osmolarité variant de 30 à 130 mosm/l. L'injection se fait en plein milieu de l'hypoderme, de façon homogène. Le volume à injecter varie par séance entre 40 et 300 ml suivant les zones.

Rythme des séances

Une séance complète avec la chronologie : IR A – KMC – injection hypo-osmolaire – (dépresso-massage ou ultrasons) (durée : 1 h 30 à 1 h 45) tous les 15 jours.

Une séance entre celle d'infrarouge A et de KMC (1 h).

En moyenne, il faut compter 5 à 6 séances complètes et 5 séances sans injection.

Le traitement se fait donc en général sur 3 mois.

Critères d'analyse

1 – Photographie.

2 – Mesure du périmètre.

3 – Aspect de « peau d'orange ». Quatre stades sont mis en évidence :

Stade 0 : pas de cellulite ;

Stade 1 : le pincement seul induit l'aspect matelassé de la peau ;

Stade 2 : la peau prend un aspect matelassé en position debout mais reste lisse en position couchée ;

Stade 3 : l'aspect matelassé est présent quelle que soit la position.

4 – Échographie.

5 – Satisfaction des patientes.

6 – Incidences thérapeutiques.

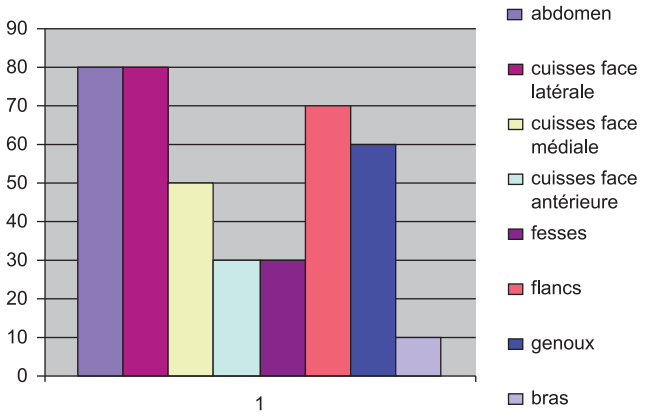

Fig. 2. – Zones traitées

Résultats

Description de la population étudiée

1 015 patients ont été sélectionnés et inclus dans l'étude entre le 1er octobre 2006 et le 30 septembre 2007.

6 patients ont quitté l'étude pour des raisons indépendantes du traitement.

1 009 patients sont rentrés dans l'étude, dont 98 % de femmes.

L'âge moyen est de 45 ans avec des extrêmes allant de 19 à 71 ans.

Le poids moyen des patients à l'entrée dans l'étude est de 63 kilogs avec une IMC variant entre 22 et 31 kg/m^2.

Les zones traitées comprenaient l'abdomen, les cuisses, les fesses, les genoux, les flancs et plus rarement les bras *(Fig. 2)*.

Efficacité

Critère principal de l'étude

Périmétrie :

Les résultats périmétriques montrent une diminution significative de tous les périmètres *(Fig. 3)* :

– de 4 à 11 cm pour la région abdominale,

– de 2 à 8 cm pour les cuisses,

– et de 1 à 4 cm pour les genoux.

Pour les bras, la diminution varie de 1 à 2 cm.

Il est également intéressant de noter que les patientes gagnent fréquemment 1 à 2 tailles de vêtements.

L'aspect clinique de « peau d'orange » a sensiblement régressé *(Tableau I)* après traitement, avec une réduction notable des stades 2 et 3 et une augmentation du stade 1 *(Fig. 4)*, témoignant de l'impact sur la tonicité cutanée et sur l'aspect de « peau d'orange » du traitement.

	avant traitement	après traitement
STADE 0	0	0
STADE 1	10	80
STADE 2	30	10
STADE 3	60	10

Tableau I. – stades cliniques de la « peau d'orange » avant et après traitement

Aucun article ou résumé dans cette revue ne peut être reproduit sous forme d'imprimé, photocopie, microfilm ou par tout autre procédé sans l'autorisation expresse des auteurs et de l'éditeur. Editions Phlébologiques Françaises
No article or abstract in this journal may be reproduced in the form of print, photocopy, microfilm or any other means without the express permission of authors and the editor. Editions Phlébologiques Françaises

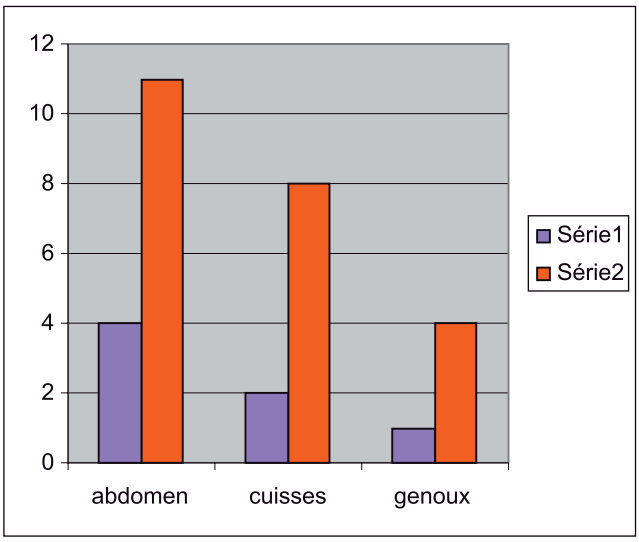

Fig. 3. – Amélioration minimale et maximale en cm suivant les zones

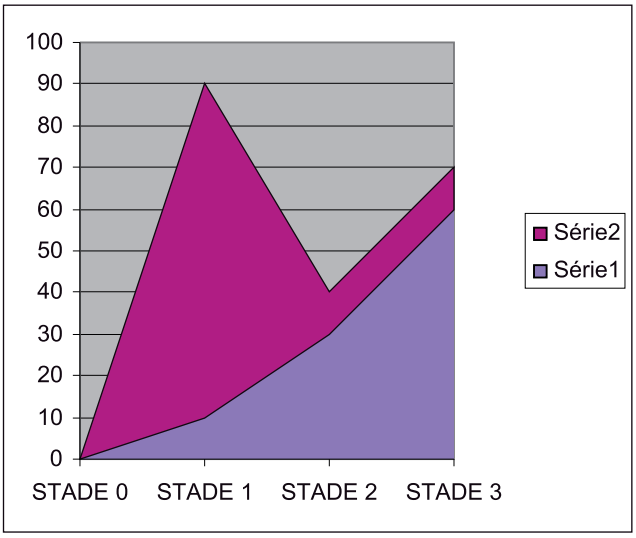

Fig. 4. – Stades cliniques de la « peau d'orange » avant et après traitement.
Série 1 = avant traitement
Série 2 = après traitement

Échographie

Les images échographiques montrent une réduction significative de l'épaisseur de l'hypoderme qui varie de 4 à 10 mm suivant les zones étudiées.

Photos

Les photographies mettent en évidence un amincissement important des cuisses, de l'abdomen et des flancs.

Tolérance du traitement

Questionnaire de satisfaction

85 % des patientes se disent satisfaites ou très satisfaites du traitement, 10 % considèrent qu'il n'a répondu que partiellement à leur attente et 5 % n'ont pas noté de résultat.

Le traitement est bien supporté et les patientes font état d'un confort satisfaisant. Elles ont repris normalement leur activité professionnelle.

Enfin certaines patientes, se plaignant de troubles fonctionnels (lourdeurs de jambe notamment), ont été sensiblement soulagées.

Effets secondaires

Ont été notés :

– de rares ecchymoses apparaissant chez moins de 15 % des patientes et régressant rapidement,

– une douleur éphémère liée à l'injection (très opérateur dépendant),

– une hypo-esthésie dans la zone traitée qui peut durer quelques heures,

– une brûlure cutanée superficielle du premier degré suite à une électrode mal mise,

– un épisode de sciatalgie après une séance de stimulation musculaire,

– de rares œdèmes ayant persisté quelques jours.

Potentiel de perfectibilité

Chronologie

La chronologie des différents traitements est un élément non négligeable dans la qualité du résultat.

La finalité des injections hypo-osmolaires est la destruction partielle ou totale de la membrane adipocytaire avec inondation de l'espace intercellulaire par les triglycérides. Ceux-ci doivent être métabolisés au plus vite pour ne pas être recaptés par les adipocytes avoisinants.

C'est le rôle des courants musculaires de Kotz.

Il est, de ce fait, recommandé d'utiliser la séquence : injections hypo-osmolaires, infrarouges et courant de Kotz.

Injections hypo-osmolaires

Les injections hypo-osmolaires [10, 11] doivent respecter 2 critères :

– efficacité,

– sécurité.

L'efficacité dépend du gradient de pression osmolaire [12, 13] entre le milieu interstitiel et l'adipocyte. L'élément à prendre en compte n'est pas l'osmolarité de la seringue qu'on injecte mais l'osmolarité résultante, c'est-à-dire l'osmolarité résultant du milieu interstitiel et de celui que l'on injecte. On doit donc raisonner en unité de volume. Le calcul d'une osmolarité efficace devra considérer le degré d'hypo-osmolarité et le volume à injecter. Des éléments biologiques, échographiques et cliniques peuvent nous y aider.

La sécurité est le maître-mot en matière d'approche thérapeutique.

Les injections hypo-osmolaires ont un potentiel hémolytique. A partir de 3 grammes de Nacl/l, tous les érythrocytes sont lysés. Il est de ce fait indispen-

Aucun article ou résumé dans cette revue ne peut être reproduit sous forme d'imprimé, photocopie, microfilm ou par tout autre procédé sans l'autorisation expresse des auteurs et de l'éditeur. Editions Phlébologiques Françaises
No article or abstract in this journal may be reproduced in the form of print, photocopy, microfilm or any other means without the express permission of authors and the editor. Editions Phlébologiques Françaises

sable de mettre en place un seuil de sécurité tenant compte du volume injecté, de l'osmolarité et du volume à traiter.

Des normes de sécurité sont à l'étude.

Association à d'autres principes thérapeutiques

Les ultrasons :

Les ultrasons sont des vibrations mécaniques de la matière à des fréquences supérieures à la limite audible. Leurs effets physiologiques sont de 2 ordres [14] : mécanique (fibrolytique) et thermique.

Le dépresso-massage :

Action de palper-rouler du tissu cutané et sous-cutané qui revendique une amélioration du flux veino-lymphatique.

La compression pneumatique intermittente :

Son principe repose sur l'action d'une botte pneumatique à plusieurs compartiments gonflée à une certaine pression pendant une durée déterminée.

Elle est également lymphotrope et veinotrope.

Conclusion

Le traitement médical de la cellulite passe par l'association de principes thérapeutiques combinés.

Cette étude multicentrique sur plus de 1 000 patientes permet d'affirmer que l'association infrarouges A, courant de Kotz et injections hypo-osmolaires est efficace sur la cellulite.

L'amélioration significative et importante observée sur les périmètres, sur l'aspect de « peau d'orange » et sur l'épaisseur de l'hypoderme en échographie se poursuit au delà de 18 mois. Il est à souligner qu'il n'y a pas de zone rebelle.

Avec ce traitement, le corps est sculpté aux endroits désirés, expliquant la grande satisfaction des patientes.

Dans de nombreux traitements de la cellulite qui agissent par lipolyse, le devenir des triglycérides pose un problème et aucune explication crédible n'est à ce jour apportée. Avec la médisculpture on évite cette délicate question, sachant que la stimulation musculaire de la médisculpture favorise l'hydrolyse des triglycérides immédiatement utilisés dans le cycle des pyruvates.

Sur plus de 1 000 cas, aucun incident sérieux n'est intervenu, soulignant l'innocuité de ce traitement à la condition d'en respecter rigoureusement le protocole. Ceci implique la nécessité de former les médecins à ces techniques.

Dans le respect de la plus grande sécurité, la dose maximum de lidocaïne employée est conforme à la posologie du Vidal.

Références

1. Nurnberger F., Muller G. So-called cellulite : an inventive disease. *J Dermatol Surg Oncol* 1978 ; 4 : 221-9.

2. Lafontan M. Régulation adrénergique de la lipolyse et de la vascularisation du tissu adipeux. *Rev Prat* 1994 ; 44 : 19-23.

3. Merlen J.F., Curri S.B., Sarteel A.M. La cellulite, affection microvasculo-conjonctive. *Phlébologie* 1979 ; 32 : 279-82.

4. Illouz Y.G. Complications de la lipo-aspiration. *Ann Chir Plast Esthét* 2004 ; 49 : 614-29.

5. Morel J.L., Cano J.L. Lyse adipocytaire. *Revue Association Française Méd Esthét* 2007 : 6-11.

6. Blanchemaison P. Les traitements de la cellulite et des dépôts adipeux localisés par lipolyse. *J Méd Esthét Chir Dermatol* 2007 ; 133 : 21-9.

7. Morel J.L. De l'indispensable évaluation des techniques de lyse adipocytaire. *J Méd Esthét Chir Dermatol* 2006 ; 130 : 111-6.

8. Chardonneau J.M. La médisculpture ; un traitement complet de la cellulite. *J Méd Esthét Chir Dermatol* 2007 ; 137 : 39-44.

9. Dautel B. Un traitement médical pour la surcharge pondérale : l'alphalipologie ; une alternative à la lipo-aspiration. *J Méd Esthét Chir Dermatol* 2003 ; 118 : 119-26.

10. Bernstein S. La lipotomie : la première méthode non chirurgicale de la graisse et de la cellulite. *J Méd Esthét Chir Dermatol* 2008 ; 138 : 100-5.

11. Benchimol J.M., Berstein S., Morel J.L. La lipotomie. *Revue Association Française Méd Esthét* 2005 ; 18-20.

12. Watanabe K. Plasma osmotic pressure and oncotic pressure. Nippon Rinhso. Japan. *J Clinical Medicine* 2005 ; 63 : 26-30.

13. Hoefflin S.M. Lipoplasty with hypotonic pharmacologic lipodissolution. *Aesthetic Surg J* 2002 ; 22 : 573-6.

14. Chardonneau J.M. Intérêt des ultrasons dans un cabinet de phlébologie. *Phlébologie* 2007 ; 60 : 125-7.