



Thrombectomie pharmaco mécanique avec stenting en phase aiguë de la thrombose veineuse ilio-fémorale. Résultats à moyen terme.

Pharmaco mechanical thrombectomy with stenting in the acute phase of iliofemoral vein thrombosis. Mid-term results.

Mazouzi N., Hartung O.

Résumé

Contexte: Le syndrome post-thrombotique (SPT) est la complication chronique la plus fréquente de la thrombose veineuse profonde (TVP). Le SPT est à l'origine d'une morbidité élevée en particulier lorsque la TVP implique le niveau ilio-fémoral. L'utilisation précoce d'une technique d'ablation du thrombus peut potentiellement diminuer le risque de SPT en restaurant la perméabilité veineuse sans laisser de lésions obstructives et en préservant la fonction valvulaire. Cette étude vise à évaluer la tolérance et l'efficacité de la thrombectomie pharmacomécanique percutanée (TPM) avec angioplastie stenting chez les patients atteints de TVP ilio-fémorale aiguë.

Matériels et méthodes: Cinquante patients atteints de TVP ilio-fémorale aiguë ont bénéficié d'une TPM avec stenting dans les 14 premiers jours conformément aux recommandations actuelles. L'index de perméabilité veineuse correspond à l'acronyme anglais VRI pour Venous Registry Index a été utilisé pour évaluer le degré de perméabilité post-opératoire, tandis que le SPT a été évalué à l'aide du score de Villalta, ainsi que deux scores de sévérité clinique, le VCSS et le VDS.

Résultats: Le succès technique a été de 100 %, avec une mortalité à 30 jours nulle, une embolie pulmonaire sous segmentaire, et une seule complication hémorragique sévère sont à déplorer. Le VRI moyen $8,8 \pm 2,80$ en préopératoire a été réduit à $0,60 \pm 1,03$ ($P < 0,05$) en postopératoire. Le taux de perméabilité primaire était de 94 % à 34 mois. Un patient a développé un SPT bénin. Le score de Villalta moyen était de $1,94 \pm 1,93$.

Abstract

Background: Post-thrombotic syndrome (PTS) is the most frequent long-term complication of the proximal deep vein thrombosis (DVT). PTS is at the origin of a high morbidity especially when the DVT involves the femoro-iliac veins. Early use of thrombus removal strategies can potentially decrease the risk of PTS by restoring venous patency without obstructive lesions and preserving valvular function. This study aims to assess the safety and efficiency in patients with acute proximal iliofemoral DVT eligible for percutaneous pharmacomechanical thrombectomy (PMT) with stenting.

Methods: Fifty patients with acute iliofemoral DVT have been enrolled. They underwent early PMT and stenting within 14 days according to international recommendations. Venous Registry Index (VRI) was used to evaluate the postprocedural patency, while PTS was assessed using the Villalta scale.

Results: The technical success was 100%. without any 30-day mortality, one low risk pulmonary embolism, and one severe bleeding occurred. VRI changed from 8.8 ± 2.80 preoperatively to 0.60 ± 1.03 ($P < 0.05$) postoperatively. Primary patency rate at 34 months was 93.8% The Villalta score was 1.94 ± 1.93 .

❖ **Conclusion:** Dans une population éligible, et avec des critères anatomiques sélectionnés, la TPM associée au stenting semble être une modalité de traitement sûre et efficace dans la phase aiguë de la TVP ilio-fémorale.

Mots-clés: thrombectomie pharmacomécanique percutanée, syndrome post thrombotique, thrombose veineuse profonde, compression ilio-fémorale, stent.

❖ **Conclusion:** In selected patients, PMT with stenting seems to be an effective and safe treatment modality in patients with acute femoral DVT.

Keywords: per-cutaneous mechanical thrombectomy, post thrombotic syndrome, deep venous thrombosis, iliofemoral vein stenosis, stent.

Introduction

Le traitement médical de la thrombose veineuse profonde (TVP) qui repose sur l'anticoagulation et la compression veineuse a pour objectif d'éviter les complications précoces, à savoir l'embolie pulmonaire et l'extension du thrombus.

Le traitement anticoagulant n'a pas d'action thrombolytique directe, ce dernier subit un remodelage physiologique lent, avec souvent, des séquelles obstructives ou fonctionnelles à type de reflux. Ces lésions sont responsables du syndrome post thrombotique qui se définit par l'ensemble des symptômes et/ou des signes d'insuffisance veineuse chronique survenus dans les suites d'une TVP. Il s'agit de la complication chronique la plus fréquente de la TVP des membres inférieurs.

La prévalence du syndrome post thrombotique est estimée entre 20-50 % [1]. Il survient le plus souvent dans les deux ans après une TVP, avec une tendance à l'aggravation par la suite. L'ulcère veineux représente la complication ultime du SPT et son taux d'incidence a tendance à augmenter au cours du temps, 5 % en 10 ans [2].

L'impact du SPT sur la qualité de vie est important, il est assimilé à l'altération de la qualité de vie comparable à celle du diabète. Il est responsable d'un surcoût d'environ 35-40 % de dépenses de santé par rapport au coût engendré par une TVP sans SPT [3].

Le retrait du thrombus en phase aiguë de la thrombose veineuse a pour objectif la réduction de l'incidence du SPT. Les localisations très proximales intéressant l'étage ilio-fémoral sont fortement corrélées à la survenue du syndrome post thrombotique [4].

L'ablation du thrombus en phase aiguë de la TVP a pour objectif la réduction de l'incidence du SPT. Elle repose actuellement sur différentes techniques répertoriées sous le terme de techniques d'ablation du thrombus, ou « clot removal stratégies » des anglo-saxons. La thrombectomie chirurgicale a été la première technique utilisée mais a été supplantée par les techniques endovasculaires percutanées. La thrombectomie pharmaco mécanique (TPM) a pour avantage sa mise en œuvre plus rapide, une à trois heures, contre un à trois jours, pour la thrombolyse dirigée par cathéter. La thrombolyse systémique a été abandonnée du fait de complications hémorragiques importantes [5].

Le but de cette étude est d'évaluer l'efficacité, et la tolérance de la TPM associée au stenting chez des patients éligibles présentant une thrombose ilio-fémorale en phase aiguë.

Matériel et méthode

Sélection des patients

L'étude a été approuvée par le comité de recherche de l'établissement, un consentement éclairé écrit a été délivré et approuvé par les patients. L'étude est en accord avec les principes de la déclaration d'Helsinki.

Nous avons revu tous les dossiers des patients admis entre août 2013 et mai 2022 dans le service de chirurgie vasculaire du CHU Nord de Marseille pour suspicion de TVP aiguë avec un œdème du membre inférieur touchant la cuisse. Les patients ont été référés au centre par le service des urgences, ou par d'autres établissements des régions, PACA, Corse et Occitanie.

Tous les patients ont bénéficié d'un examen par échodoppler exhaustif, avec confirmation du diagnostic dans 100 % des cas. Un scanner injecté avec un temps artériel pulmonaire, portal et veineux a été systématiquement réalisé pour déterminer avec précision la présence ou non d'une embolie pulmonaire associée, l'extension proximale et l'âge du thrombus. Le scanner permet également la recherche d'une compression anatomique de la veine iliaque primitive gauche par l'artère iliaque primitive droite.

Un bilan de thrombophilie a systématiquement été réalisé après obtention du consentement pour les tests génétiques.

Les patients admis ont été hospitalisés dans un premier temps avec instauration d'un traitement anticoagulant par héparine de bas poids moléculaire ou par héparine non fractionnée associée à la mise en place d'une compression pneumatique intermittente. Ils ont aussi reçu une hydratation par voie intraveineuse de 3 litres par jour (1,5 L de sérum physiologique et 1,5 L de sérum bicarbonaté à 1,4 %).

Thrombectomie pharmaco mécanique avec stenting en phase aiguë de la thrombose veineuse ilio-fémorale. Résultats à moyen terme.

Caractéristiques des patients	Nombre 50
Âge (années)	41 (17-76)
Femmes	39 (78 %)
Durée initiale des symptômes en jours	6,4 (1-14)
EP à l'admission	10 (20 %)
ATCD de TVP	15 (30 %)
ATCD d'EP	6 (12 %)
ATCD de thrombophilie sévère (antiThrombine, protéine C protéine S)	5 (10 %)

TABLEAU 1: Caractéristiques des patients.

Une technique d'ablation du thrombus a été proposée aux patients présentant une TVP aiguë (< 15 jours déterminée sur des critères cliniques, échographiques et scanographiques) touchant au moins la veine fémorale commune, voire l'axe iliaque et/ou la veine cave inférieure (VCI), et ayant une espérance de vie supérieure à 1 an.

Les critères d'exclusion étaient l'impossibilité de déambuler dès la fin de l'intervention (patients de réanimation et d'USI, lésions traumatiques ostéosynthésées ou non empêchant l'appui et la marche), les contre-indications au traitement anticoagulant à dose curative, ou d'une allergie au produit de contraste. En cas de contre-indication à la thrombolyse, une thrombectomie mécanique pure est réalisée.

La grossesse et le post-partum ne constituent pas des contre-indications au traitement.

En cas de TVP étendue aux veines poplitées basses, voire tibiales et/ou fibulaires, un traitement par thrombectomie chirurgicale a été réalisé. En effet dans ces cas il n'était pas possible de réaliser un traitement percutané par TPM, les lésions imposant une thrombolyse *in situ* première.

À l'inverse, si la veine poplitée basse et les veines jambières étaient libres (TVP descendante), un traitement par TPM était proposé (**Tableau 1**).

Procédures

Au bloc opératoire, le patient était installé en décubitus dorsal. Toutes les interventions ont été réalisées sous anesthésie locale avec une sédation associée à un casque d'hypnose médicale.

En général, la veine ipsilatérale était ponctionnée par voie percutanée sous guidage échographique (General Electric Healthcare Venue™) avec mise en place d'un introducteur 6Fr (Terumo™ IS).

Le(s) site(s) de ponction (veine poplitée, fémorale ou fémorale commune) étai(en)t choisi(s) en fonction de l'extension distale et proximale du thrombus sur les données échographiques et scanographiques.

En cas d'atteinte iliaque droite ou d'extension cave, un filtre cave ou un ballon d'occlusion était inséré par voie controlatérale ou jugulaire afin de prévenir le risque de migration de thrombus lors du geste.

Une phlébographie était pratiquée par injection de produit de contraste afin de localiser avec précision la thrombose. La zone de thrombose était alors franchie à l'aide d'un guide hydrophile 0.035 (Terumo™) et d'une sonde vertébrale 5F jusqu'en zone saine.

Après héparinisation par voie générale (50 UI/Kg si patient sous HNF IV SE ou 100 UI/Kg si sous HBPM) et injection de 250 mg d'aspirine IV, le système de thrombectomie était alors introduit après système d'introducteur pour un 9F. Différents cathéters de thromboaspiration ont été utilisés dans cette étude :

- Le cathéter Trellis TM (Covidien Medtronic US) : il s'agit d'un système comportant à son extrémité distale 2 ballons qui permettent d'exclure après inflation un segment de veine thrombosée et entre lesquels est injecté un thrombolytique que l'on laisse macérer avant d'utiliser un filament sinusoïdal rotatif qui permet de fragmenter le thrombus avant de l'aspirer et de déflater les ballons par la suite. Ce système avait pour avantage d'éviter le passage systémique de thrombolytique et du thrombus fragmenté mais a été retiré du marché il y a 5 ans.
- L'Angiojet™ avec cathéter Zelante 8F (Boston Scientific Marlborough, Mass) : il permet dans un premier temps une infusion de thrombolytique (20 mg de rtPA dilués dans 100 ml de sérum physiologique) au sein du caillot (mode Power Pulse) qui est laissé pour macération pendant 30 minutes avant de l'utiliser en mode aspiration par effet Venturi permettant la fragmentation et la récupération du thrombus. Son principal inconvénient est la lyse des hématies à l'origine d'une hémoglobinurie avec risque d'insuffisance rénale aiguë, raison pour laquelle les patients sont placés sous hydratation intraveineuse à 3 L/j pendant 48 heures avant et 24 à 48 heures après la procédure.
- L'Aspirex™ (BD New Jersey, US) : cathéter de 10F permettant la fragmentation et l'aspiration du thrombus. Il peut être associé ou non à une thrombolyse *in situ*.

La procédure d'aspiration est répétée si nécessaire en fonction de la quantité résiduelle du thrombus et du résultat phlébographique.

En cas de lésion obstructive à l'ilio-cavographie de contrôle telle qu'une lésion sous-jacente primitive, une compression de la veine iliaque primitive gauche par l'artère iliaque primitive droite, des séquelles endoluminales post-thrombotiques ou une hypoplasie cave, etc.), Une angioplastie suivie du déploiement de stent dans le segment atteint est réalisée, suivie d'une post-dilatation. Différents stents, dans tous les cas auto-expansibles de grands diamètres (14-20 mm) et d'au moins 60 mm de long ont été utilisés dans cette étude.

En fin d'intervention, les introducteurs étaient retirés, des pansements compressifs étaient installés sur les points de ponction et une compression intermittente (CPI) était remise en place. Une anticoagulation par HNF en perfusion continue était poursuivie jusqu'à 18 h puis un relais par HBPM à dose thérapeutique était réalisé.

Dès le retour en unité, et après passage pendant une heure ou deux en salle de réveil, le patient devait déambuler dans le couloir après mise en place d'une compression veineuse élastique de classe 3. La CPI étant conservée pour la nuit jusqu'à la sortie du patient.

Tous les patients ont eu un écho-Doppler de contrôle postopératoire.

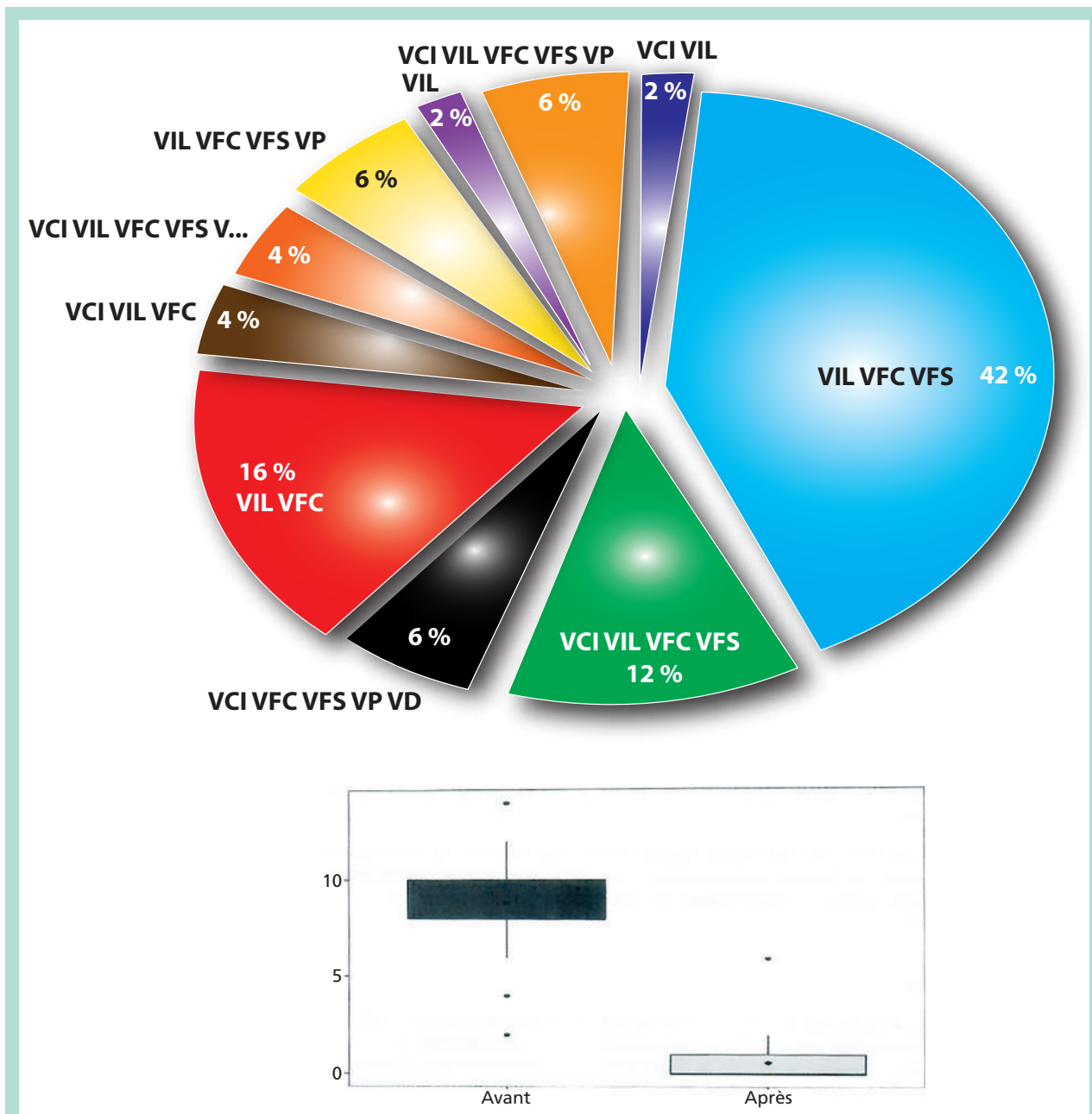


FIGURE 1 : Évolution du VRI (venous registry index) après ablation pharmaco mécanique du thrombus.

VCI : veine cave inférieure, VIL : veine iliaque, VFC : veine fémorale commune, VFS : veine fémorale superficielle, VP : veine poplitée, VD : veines distales.

Thrombectomie pharmaco mécanique avec stenting en phase aiguë de la thrombose veineuse ilio-fémorale. Résultats à moyen terme.

Mécanisme descendant	47 (94 %)
VRI moyen à l'admission	8,8 ± 2,80
TVP gauche	42 (84 %)

TABLEAU 2 : Caractéristiques de la thrombose.

En absence d'insuffisance rénale sévère ou de grossesse, un traitement anticoagulant curatif par anticoagulant oraux directs (AOD) associé au Plavix pendant un an est instauré. Par la suite un traitement anticoagulant n'est poursuivi qu'en fonction de la qualification initiale du cas (caractère provoqué, récurrence, EP grave, thrombophilie sévère, sex masculin) et en fonction du résultat écho-Doppler.

Le suivi est assuré par une consultation et un échoDoppler veineux à 30 jours, 3 mois, 6 mois, 12 mois puis annuellement. Les scores de Villalta, VCSS, et VDS ont été évalués à chaque visite (Tableau 2).

Analyse statistique

Analyse statistique réalisée avec logiciel SPSS version 25.0 (IBM Corp, Armonk, NY). Les résultats sont exprimés en valeur absolue ou en valeur moyenne avec une déviation standard. Une valeur du P < 0,05 était considérée comme significative.

La perméabilité primaire est définie comme la perméabilité sans aucune réintervention, la perméabilité primaire assistée comme la perméabilité avec réintervention pour maintien du résultat initial du membre atteint sans rethrombose et la perméabilité secondaire comme la perméabilité après réintervention pour rethrombose.

Résultats

Patients

Entre août 2013 et décembre 2022, 59 patients consécutifs présentant un œdème aigu du membre inférieur impliquant la cuisse avec un début des symptômes de moins de 14 jours ont été admis dans le service de chirurgie vasculaire du CHU Nord de Marseille. Les patients ont été référés au centre par le service des urgences, ou par d'autres établissements des région PACA, Corse et Occitanie. Au sein de ce groupe, 9 ont été traités par thrombectomie chirurgicale (6 du fait d'une extension du thrombus aux veines jambières qui étaient occluses, 2 pour contre-indication à une TPM (chirurgie abdominale inférieure à 2 jours dans un cas, insuffisance rénale chronique avec DFG inférieur à 20 ml/min dans un cas) et un par indisponibilité du matériel de TPM). Trois autres patients n'ont finalement eu qu'un traitement anticoagulant, 2 pour délai supérieur à 15 jours après réévaluation et à cause d'un choc anaphylactique après injection de produit de contraste pour le scanner dans un cas.

Complications	
Hémorragique majeure	1 (2 %)
Hémorragie mineure	4 (8 %)
Insuffisance rénale aiguë	2 (4 %)
Embolie pulmonaire non grave	1 (2 %)
Mortalité à 30 jours	0
Venous Registry Index	8,8 ± 2,80 > 0,60 ± 1,03 (P < 0,05)
Macération du thrombus	
Dose d'urokinase	600 000 UI
Dose	20 mg (5-30)
Durée procédure, min	129 ± 45
Type de Stent	
Abre	1 (2,3 %)
Wallstent	21 (48 %)
Veniti	6 (14 %)
Optimed	13 (30 %)
Caractéristiques des Stents	
Longueur, mm	183 ± 106
Diamètre, mm	16,2 ± 1,01
Nombre de stent	2,27 ± 1,51
SPT	
VILLALTA	1,94 ± 1,93
vcss	1,80 ± 1,73
VDS	0,64 ± 0,82

TABLEAU 3 : Données cliniques.

Au total, une TPM a donc été réalisée chez 50 patients d'âge moyen 41 ans (17-76) dont 78 % de femmes. La TVP était associée à une EP au scanner préopératoire chez 10 patients (20 %) (Tableau 1).

Procédure

Le succès technique était de 100 %. Le phléboscaner et l'examen écho-Doppler ont été utilisés en pré- et post-opératoire afin d'évaluer le degré d'obstruction veineuse. La quantification repose sur l'évaluation de l'index de perméabilité veineuse (VRI venous registry index) qui consiste à attribuer un score allant de 2 pour une occlusion complète, 1 pour occlusion partielle, et 0 pour un segment perméable. Ce score est attribué à chacun des 7 segments veineux suivants : VCI, iliaque, fémoral commun, fémoral proximal, fémoral, poplité, et distal. Le VRI a sensiblement été réduit en post-procédure (8,8 ± 2.80 à 0,60 ± 1,03 ; P < ,05).

Chaque patient a reçu une dose moyenne de 600 000 d'UI d'urokinase ou 20 mg de rtpa. La durée moyenne de procédure a été de 120 ± 36 min ; le diamètre moyen des différents types de stents posés était de 13.2 ± 1,8 mm ; avec une longueur de 198,47 ± 77,60 mm.

Il n'y a pas eu d'embolie pulmonaire symptomatique au décours de la procédure ou pendant le suivi. La durée moyenne d'hospitalisation était de $4 \pm 1,7$ jours.

Un seul saignement majeur a été relevé. Aucun décès dans les 30 jours suivants la procédure, tandis que 4 saignements mineurs au point de ponction ont eu lieu. L'insuffisance rénale par tubulopathie due à l'hémolyse a été observée chez deux patients. Elle a été réversible chez les deux, dont un qui a nécessité le recours à une séance unique de dialyse.

Suivi

Sortie d'étude d'un patient pour décès des suites d'une néoplasie digestive. Tous les patients ont été monitorés pendant au moins 24 heures en service conventionnel. La perméabilité primaire a été définie depuis la fin de l'intervention jusqu'à réintervention pour maintien du résultat initial du membre atteint. Elle était à 94 % à 34 mois. Une réintervention a été nécessaire pour deux patients (4 %) pour ré-occlusion thrombotique. Selon le score de Villalta, un patient a développé un syndrome post-thrombotique moyen sous forme d'œdème majoré au repos. Il n'a pas été observé de SPT sévère.

Discussion

Les résultats de cette cohorte semblent montrer une grande efficacité et une bonne tolérance du traitement par thrombo-réduction pharmacomécanique associé au stenting.

Néanmoins, l'étude américaine ATTRACT, un essai prospectif comparatif multicentrique avec 692 patients inclus, conclut de façon globale à l'absence d'amélioration du SPT. Dans cette étude, 43 % des sujets n'avaient pas d'atteinte iliaque, le stenting n'était réalisé que dans 28 % des cas, enfin, le nombre de centres impliqués dans le recrutement était important laissant le doute quant à la qualité de l'expertise. Ce sont des biais qui peuvent expliquer la différence de résultats. L'étude en sous-groupe d'ATTRACT menée par Comerota *et al.* [6] démontre, en revanche, une réduction substantielle du SPT moyen à sévère. Ainsi qu'une différence significative sur le score de qualité de vie spécifique à l'état veineux. Opportunément, ce sont bien les SPT moyen, et sévère qui sont à l'origine d'un surcoût de 30 à 40 % des dépenses de santé par rapport à une TVP sans SPT [7], et du retentissement sur la qualité de vie des patients [4].

Kearon a montré que le groupe des TVP fémoro-poplitées dans ATTRACT n'avait aucun bénéfice aux stratégies d'ablation du thrombus, mais au contraire présentait un surrisque hémorragique [8].

Un autre essai comparatif américain, TORPEDO (thrombus obliteration by rapid percutaneous endovenous intervention in deep venous occlusion) avait démontré il y a plus de 10 ans, une baisse significative en terme de récurrence, et de survenue de syndrome post-thrombotique respectivement de 12,5 % et 23,8 %. Cette dernière étude souffre de deux écueils : une durée de suivi courte de 6 mois, et une évaluation « maison » non standardisée du syndrome post-thrombotique.

En Europe il y a eu deux études comparatives randomisées, l'étude norvégienne CAVENT, et plus récemment l'étude CAVA aux Pays-Bas :

- CAVENT avait inclus 209 patients en comparant l'adjonction de la thrombolyse dirigée par cathéter au traitement médical seul. Elle conclut à une réduction significative de 14,4 % du SPT mais sans démontrer une amélioration sur les questionnaires de qualité de vie.
- L'étude CAVA avec 120 patients inclus retrouve la même baisse du SPT de l'ordre de 14,2 % selon Villalta, et une baisse encore plus importante de 22,2 % selon la définition ISTH (International Society on thrombosis and Haemostasis) qui venait corriger l'absence de l'ulcère veineux dans les items du score Villalta.

Récemment, Chuli *et al.* [9] ont publié une cohorte rétrospective de patients éligibles avec atteinte ilio-fémorale et stenting en cas de syndrome de compression iliaque ils retrouvent une perméabilité primaire à 91,1 % à 2 ans avec un seul cas (2,17 %) de SPT moyen et aucun SPT sévère. Ceci est en cohérence avec les résultats de notre cohorte.

Le fait que bon nombre d'études de cohorte [10, 11, 12, 13] démontrent une efficacité et une tolérance importante contraste avec les résultats peu concluants des études randomisées. Ceci interroge de notre point de vue sur l'importance des indications, ainsi les sujets jeunes avec une bonne déambulation, présentant une atteinte très proximale incluant l'étage iliaque, et avec un risque hémorragique faible seraient les plus susceptibles de tirer le meilleur bénéfice de la recanalisation.

Limitations

Cette étude souffre évidemment d'un bras de comparaison, et d'une durée de suivi limitée au moyen terme. Il existe un biais de sélection « rigoureuse » des patients ne permettant pas de préconiser cette méthode pour tous les patients. Une autre limitation tient du fait que l'analyse du thrombus repose sur des méthodes non invasives qui manquent de précision.

Conclusion

La TPM associée au stenting endoveineux semble être une modalité de traitement sûre et efficace dans la phase aiguë de la TVP ilio-fémorale chez les patients présentant les caractéristiques d'éligibilité à une telle procédure. Des études comparatives avec des critères d'éligibilité bien définies sont souhaitables afin d'asseoir les indications de ce type de traitement.

Références

1. Galanaud J.P., Monreal M., Kahn S.R. Epidemiology of the post-thrombotic syndrome. *Thromb. Res.* 2018; 164 : 100-9.
2. Schulman S., Lindmarker P., Holmström M., Lärfars G., Carlsson A., Nicol P., *et al.* Post-thrombotic syndrome, recurrence, and death 10 years after the first episode of venous thromboembolism treated with warfarin for 6 weeks or 6 months. *J. Thromb. Haemost.* 2006; 4(4) : 734-42.
3. Guanella R., Ducruet T., Johri M., Miron M.J., Roussin A., Desmarais S., *et al.* Economic burden and cost determinants of deep vein thrombosis during 2 years following diagnosis: a prospective evaluation. *J. Thromb. Haemost.* 2011; 9(12) : 2397-405.
4. Stain M., Schönauer V., Minar E., Bialonczyk C., Hirschl M., Weltermann A., *et al.* The post-thrombotic syndrome: risk factors and impact on the course of thrombotic disease. *J. Thromb. Haemost.* 2005; 3(12) : 2671-6.
5. Watson L., Broderick C., Armon M.P. Thrombolysis for acute deep vein thrombosis. *Cochrane Database syst Rev.* 2014; (1) : CD002783.
6. Comerota A.J., Kearon C., Gu CH., Julian J.A., Goldhaber S.Z., Kahn S.R., *et al.* Endovascular Thrombus Removal for Acute Iliofemoral Deep Vein Thrombosis. *Circulation* 2019; 139(9) : 1162-73.
7. Guanella R., Ducruet T., Johri M., Miron M.J., Roussin A., Desmarais S., *et al.* Economic burden and cost determinants of deep vein thrombosis during 2 years following diagnosis: a prospective evaluation. *J. Thromb. Haemost.* 2011; 9(12) : 2397-405.
8. Kearon C., Gu C.S., Julian J.A., Goldhaber S.Z., Comerota A.J., Gornik H.L., *et al.* Pharmacomechanical Catheter-Directed Thrombolysis in Acute Femoral-Popliteal Deep Vein Thrombosis: Analysis from a Stratified Randomized Trial. *Thromb. Haemost.* 2019; 119(4) : 633-44.
9. Jiang C., Zhao Y., Wang X., Liu H., Tan T.W., Li F. Midterm outcome of pharmacomechanical catheter-directed thrombolysis combined with stenting for treatment of iliac vein compression syndrome with acute iliofemoral deep venous thrombosis. *J. Vasc. Surg. Venous Lymphat. Disord.* 2020; 8(1) : 24-30.
10. Wong P.C., Chan Y.C., Law Y., Cheng S.W.K. Percutaneous mechanical thrombectomy in the treatment of acute iliofemoral deep vein thrombosis: a systematic review. *Hong Kong Med. J.* 2019; 25(1) : 48-57.
11. Zhu Q.H., Zhou C.Y., Chen Y., Wang J., MO H.Y., Luo M.H., *et al.* Percutaneous manual aspiration thrombectomy followed by stenting for iliac vein compression syndrome with secondary acute isolated iliofemoral deep vein thrombosis: a prospective study of single-session endovascular protocol. *Eur. J. Vasc. Endovasc. Surg.* 2014; 47(1) : 68-74.
12. Park J.Y., Ahn J.H., Jeon Y.S., Cho S.G., Kim J.Y., Hong K.C. Iliac vein stenting as a durable option for residual stenosis after catheter-directed thrombolysis and angioplasty of iliofemoral deep vein thrombosis secondary to May-Thurner syndrome. *Phlebology* 2014; 29(7) : 461-70.
13. Xue G.H., Huang X.Z., Ye M., Liang W., Zhang H., Zhang J.W., *et al.* Catheter-directed thrombolysis and stenting in the treatment of iliac vein compression syndrome with acute iliofemoral deep vein thrombosis: outcome and follow-up. *Ann. Vasc. Surg.* 2014; 28(4) : 957-63.