

FIGURE 1: *Incisions de micro-phlébectomies fermées par des stéristrips.*

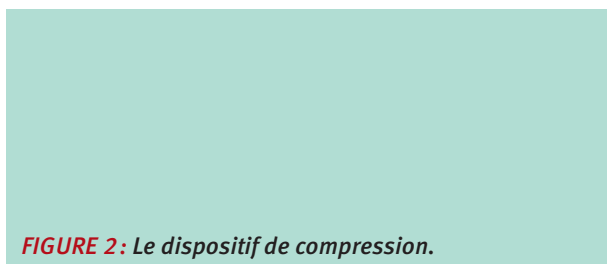

FIGURE 2: *Le dispositif de compression.*

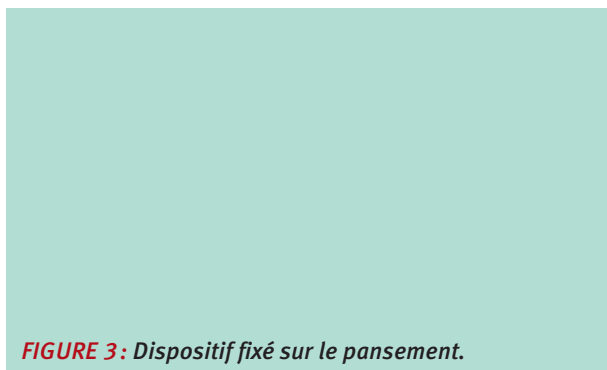


FIGURE 3: *Dispositif fixé sur le pansement.*

Description du dispositif de compression excentrique

Le dispositif de compression employé se compose de 6 compresses stériles chirurgicales tissées en coton de 10x20 cm dépliées en longueur, enroulées fermement, fixées par un sparadrap « micropore » large de 2 cm, à 3 niveaux (Figure 2).

Le dispositif obtenu est appliqué aussi précisément que possible le long du trajet de la veine traitée, sur le pansement stérile post-opératoire plastifié couvrant les cicatrices (Figure 3).

Le dispositif est fixé par le sparadrap, avant d'appliquer le bas de compression 23-32 mmHg à la cheville (Jobst Relief autofixant à la cuisse) (Figure 4 et Figure 5).



FIGURE 4: *Enfile-bas.*

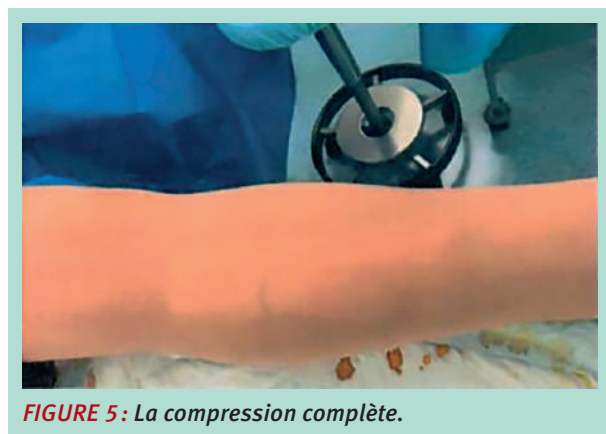


FIGURE 5: *La compression complète.*

La compression veineuse locale « excentrée » associée à une pression externe concentrique exercée par le bas dépend du dispositif utilisé et de la zone traitée (cuisse ou jambe). Selon la loi de Laplace : la pression exercée est inversement proportionnelle au rayon du membre ($P=T/r$) [12].

Le dispositif de compression a été porté 24h/24 pendant les 7 premiers jours post-opératoires.

Au 7^e jour post-opératoire (J7) les dispositifs de compression ont été retirés, ainsi que les stéristrips, et les patients ont été examinés à la recherche des critères objectifs post-opératoires (hématomes, ecchymoses, indurations, etc.).

Prise des pressions d'interface

Un KIKUHIME (Kikuhime RTT Medi Trade, Soledet 15, DK 4180 Soro, sonde de mesures : de forme ovale, 30 X 38 mm d'épaisseur de 3 mm, calibrée à 0 mmHg) a été utilisé pour la prise de pression d'interface positionné entre le pansement chirurgical plastifié et le dispositif de compression excentrique, avant l'application du bas de compression, superposée au pansement (Figure 6).

			Moyenne	Écart-type	Médiane
Position couchée	Cuisse	Bas	13,9	0,94	14
		Bas + exc.	27,7	0,99	28
	Jambe	Bas	21,6	1,2	21,5
		Bas + exc.	44,5	1,2	45
Position debout	Cuisse	Bas	16,3	0,99	16
		Bas + exc.	31,3	1,1	31
	Jambe	Bas	26,8	1,16	27
		Bas + exc.	49,6	1,1	50

TABEAU 1 : Pressions d'interface obtenues en post-opératoire (mmHg).

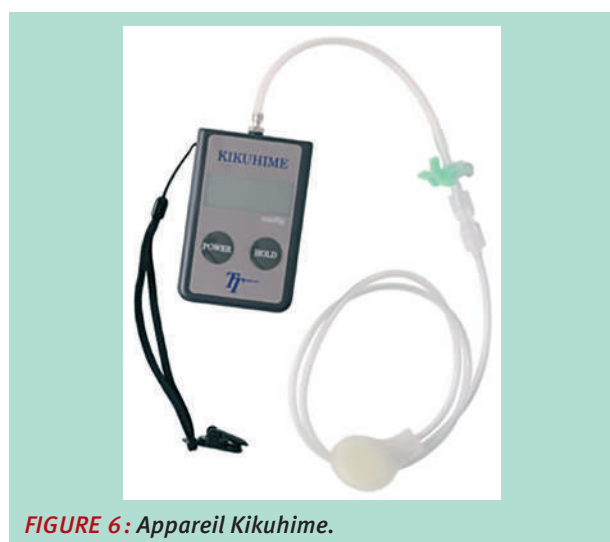

FIGURE 6 : Appareil Kikuhime.

La pression a été notée en position couchée, puis debout et après 5 minutes de marche, les mesures ont été prises 3 fois et leur moyenne a été calculée.

Un questionnaire a été complété également par les patients le 7^e et le 30^e jour post-opératoires concernant les critères subjectifs (la douleur post-opératoire, la tolérance du dispositif de compression excentrique, la nécessité de prise d'antalgiques, la rapidité de reprise des activités quotidiennes) et les critères objectifs ont été observés (hématome, inflammation, ecchymose, induration, cicatrisation, œdème, pigmentation, matting) [10, 11].

Résultats

Un total de 10 patients a été inclus (8 femmes et 2 hommes, âge moyen 56 ans) dans notre étude, et présentaient des varices primaires, en stade C2 selon la classification CEAP.

En position couchée, la pression obtenue sous la compression (1 bas de 23-32 mmHg à la cheville + compression excentrique) au niveau de la cuisse était 27,7 mmHg en moyenne (face interne, tiers distal) et au niveau de la jambe 44,5 mmHg en moyenne (face antéro-interne, tiers moyen).

	J7	J30
Douleur locale (EVA 1-10)	2-3	0-1
Tolérance à la compression	100	NA
Prise d'antidouleurs	30	0 %
Reprise des activités quotidiennes (en jours PO)	3-7 jours	100

TABEAU 2 : Critères subjectifs.

	J7	J30
Hématome	20 %	0 %
Inflammation	10 %	0 %
Ecchymose	70 %	0 %
Induration	40 %	0 %
Cicatrisation	100 %	100
Œdème	30 %	0 %
Pigmentation	0 %	10 %
Mattin	0 %	0 %

TABEAU 3 : Critères objectifs.

En position debout, une augmentation des pressions a été détectée à 31,3 mmHg en moyenne au niveau crural et 49,6 mmHg en moyenne au niveau jambier respectivement. La moyenne, l'écart-type et la médiane des pressions observées ont été calculés (Tableau 1).

Les pressions obtenues en ajoutant une compression excentrique au bas de compression seul ont doublé (de 13,9 à 27,7 mmHg au niveau crural et de 21,6 à 44,5 mmHg au niveau jambier) en position couchée et en position debout également. Le questionnaire rempli par les patients au cours de la visite post-opératoire le 7^e et le 30^e jour donne un résultat sur les critères subjectifs (Tableau 2).

Parmi nos patients, une nette diminution de la douleur post-opératoire a pu être observée, ce résultat rejoint les études précédentes réalisées (3-6).

Les critères subjectifs ont été recueillis lors du questionnaire post-opératoire rempli par chacun des patients (Tableau 2).

Les critères objectifs ont été évalués selon l'examen physique en consultation post-opératoire aux 7^e et 30^e jours post-opératoires (Tableau 3).

Des complications post-opératoires ont été notées à J7 (hématome/ecchymose/induration locale).

Elles ont complètement disparu le 30^e jour après la procédure. La cicatrisation était de 100 % et nous n'avons observé qu'une seule zone d'hyperpigmentation.

Discussion

Bien que les stratégies de traitement des veines variqueuses aient évolué au cours des dernières décennies, les soins post-opératoires ne sont toujours pas standardisés en raison de manque d'études réalisées robustes [1].

Des études antérieures montrent que les bas exerçant une pression de compression plus forte diminuent la douleur, surtout durant la période initiale post-opératoire, soulagent la sensation de lourdeur et de brûlures. Une différence statistiquement significative a été trouvée au niveau de la cicatrisation de la peau, par rapport à une pression de compression plus faible. Lors de l'évaluation clinique, une réduction significative de l'œdème a pu être observée avec les bas de compression 23-32 mmHg à la cheville [6, 18].

Bootun et al. trouvaient qu'une pression appliquée à la cuisse supérieure à 10-15 mmHg en position couchée et 40-50 mmHg en position debout serait nécessaire pour occlure une veine traitée [20].

Néanmoins, malgré de nombreux effets bénéfiques rapportés sur les symptômes et sur les signes postopératoires, la compression après le traitement des veines variqueuses est encore débattue et n'est généralement pas appliquée.

Dans certains articles, aucun avantage de la compression par rapport à l'absence de compression n'a été démontré.

Même lorsque la compression est appliquée, il n'y a pas de consensus sur le type de compression et de la durée de traitement [1, 3, 6, 10, 18, 19, 21, 22, 23].

Les patients présentaient également des problèmes d'allergies cutanées, des problèmes de prise de mesures des bas et des problèmes d'enfilage [11].

La pression des bas de compression commercialisés est très faible au niveau de la cuisse. La loi de Laplace explique également la chute des pressions sur les surfaces planes, comme les compartiments saphéniens (face postérieure de mollet et face interne de la cuisse), les zones habituelles des veines variqueuses [8, 14, 15].

L'utilité d'une compression excentrique a été démontrée à plusieurs reprises : réduction significative de la douleur post-procédure [5], une diminution du nombre d'événements indésirables [13].

Les effets indésirables après les phlébectomies peuvent être prévenus par une compression excentrique efficace (maîtrise la réaction inflammatoire, immobilisation de la zone traitée, diminution du ballonnement, réduction de la douleur, des hématomes et amélioration de la cicatrisation [8].

L'utilisation d'un dispositif exerçant une compression locale à la cuisse ou à la jambe permet d'augmenter les pressions d'interface [2, 5, 8, 15].

Selon les résultats de Benigni et al. [15] il a été démontré qu'avec un bas de compression, même avec une pression très élevée à la cheville, la pression atteinte à la cuisse est insuffisante pour avoir un effet compressif efficace – étude réalisée au niveau de la grande veine saphène, au niveau de son trajet sous-fascial. Pour obtenir une compression efficace une compression excentrique doit être interposée entre la peau (pansement) et le bas de compression.

Vu que les veines variqueuses traitées sont principalement plus superficielles et sus-fasciales, une pression moins élevée devrait suffire.

Cette étude doit être poursuivie :

- En incluant plus de patients,
- En cherchant la pression optimale en post-opératoire après les phlébectomies,
- Et surtout en incluant après randomisation un groupe témoin traité par bas seul.

Les pressions d'interface atteintes sous le bas de compression médicale 23-32 mm Hg en position couchée sont 44,5 mmHg au niveau jambier (sans composante excentrique seulement 21,6 mmHg) et de 27,7 mmHg (sans composante excentrique seulement 13,9 mmHg) au niveau crural.

Comme la dégressivité des bas de compression est de 40-60 %, (pourcentage théorique in vitro et in vivo [15, 16] l'ajout de la compression excentrique réduit artificiellement du rayon local du membre pour obtenir les pressions plus élevées.

Pour effectuer les mêmes pressions avec le bas de compression seul nécessiterait la superposition des 2 bas de 23-32 mmHg.

Selon les études précédemment réalisées, les bas avec une compression plus élevée ou superposée sont moins bien tolérés par les patients de période post-opératoire de traitement des veines variqueuses, présentant également les difficultés importantes à l'application [2, 10, 11, 18].

L'idée de notre étude était de trouver la pression minimale efficace dans la prise en charge de la douleur post-phlébectomies des réservoirs variqueux sus-fasciales.

La prise en charge de la douleur est aussi très importante vu son impact sur la qualité de vie (QoL) des patients [11, 18].

Nous avons testé un dispositif facilement applicable avec augmentation des pressions d'interface considérable de 100 %, et ces pressions étaient mieux tolérées que des bas de compression avec pressions plus élevées et/ou en superposition.

Cette étude devrait être réalisée avec 3 bras :

- un bras avec bas de 23-32 mmHg + compression excentrique,
- un bras avec le bas seul,
- et un troisième bras de patients avec 2 bas superposés de 23-32 mmHg (représentant les mêmes pressions d'interface qu'avec la compression excentrique).

Les pressions obtenues sont insuffisantes pour une compression efficace au niveau sous-fascial, mais semblent suffisantes pour un effet antalgique post-opératoire. La pression minimale efficace reste à déterminer.

Le dispositif de compression excentrée a été bien toléré par les patients inclus dans cette étude. Aucun cas de douleur, désagrément, gêne ou allergie n'a été détecté.

Conclusion

La compression excentrée réduit le diamètre des veines variqueuses superficielles [8]. Vu que les tributaires variqueux traités sont principalement sus-fasciales, une pression moins élevée doit suffire par rapport au compartiment saphénien.

Cette étude devrait être poursuivie en incluant plus de patients en cherchant la pression optimale pour la période post-opératoire après les phlébectomies.

La compression excentrique utilisée dans notre étude, associée à une compression par bas, est sûre, consensuelle dans notre équipe, bien tolérée et efficace pour contrôler les symptômes de la période post-opératoire immédiate et à court terme après la phlébectomie des veines variqueuses.

Elle a l'avantage d'être une technique simple, facilement reproductible qui utilise du matériel standard présent dans notre service.

Références

1. Bakker N.A., Schieven L.W., Bruins R.M., van den Berg M., Hissink R.J. Compression stockings after endovenous laser ablation of the great saphenous vein: a prospective randomized controlled trial. *Eur. J. Vasc. Endovasc. Surg.* 2013 ; 46 : 588-92.
2. Lurie F., Lal K.B., Antignani P.L., Blebea J., Bush R., Caprini J., et al. Compression therapy after invasive treatment of superficial veins of the lower extremities: Clinical practice guidelines of the American Venous Forum, Society for Vascular Surgery, American College of Phlebology, Society for Vascular Medicine, and International Union of Phlebology 2019.
3. Bootun R., Belramman A., Bolton-Saghaoui L., Lane R.A.T., Riga C., Davies H.A. Randomized Controlled Trial of Compression After Endovenous Thermal Ablation of Varicose Veins (COMETA Trial). *Ann. Surg.* 2021 ; 273(2) : 232-9.
4. Al Shakarchi J., Wall M., Newman J., Pathak R., Rehman A., Garnham A., Hobbs S. The role of compression after endovenous ablation of varicose veins. *J. Vasc. Surg. Venous Lymphat. Disord.* 2018 ; 6(4) : 546-50.
5. Lugli M., Cogo A., Guerzoni S., Petti A., Maletti O. Effects of eccentric compression by a crossed-tape technique after endovenous laser ablation of the great saphenous vein: a randomized study. *Phlebology* 2009 ; 24 : 151-6.
6. Cavezzi A., Mosti G., Colucci R., Quinzi V., Bastiani L., Urso U Simone. Compression with 23 mmHg or 35 mmHg stockings after saphenous catheter foam sclerotherapy and phlebectomy of varicose vein: A randomized controlled study. *Phlebology* 2019 ; 34(2) : 98-106.
7. Travers J.P., Rhodes J.E., Hardy J.G., Makin G.S. Postoperative limb compression in reduction of haemorrhage after varicose vein surgery. *Ann. R. Coll. Surg. Engl.* 1993 ; 75(2) : 119-22.
8. Crebassa V., Galleze B., Gardon Mollard Ch., Aroun M., Allaert F.A. Réduire de 70 % le volume des varices pendant et après traitements. Tumescence externe par compression excentrée standardisée. *Phlébologie* 2017 ; 70(3) : 20-8.
9. Creton D. Néovascularisation. *Phlébologie* 2008 ; 37 : 134-41.
10. El-Sheikha J., Nandhra S., Carradice D., Acey C., Smith G.E., Campbell B., Chetter I.C. Compression regimes after endovenous ablation for superficial venous insufficiency – A survey of members of the Vascular Society of Great Britain and Ireland. *Phlebology* 2017 ; 32(4) : 256-71.
11. Tang T., Boyle J.R., Gaunt M.E., Varty K. Postoperative care after varicose vein surgery: patient-based questionnaire. *Phlebology* 2005 ; 20 : 190-1.
12. Ragg J.C. Eccentric compression of large varicose veins after foam sclerotherapy using a novel 1 silicone gel pad. *Phlebologie* 2014 ; 43(05) : 250-6.
13. Mosti G. Post-treatment compression : duration et techniques. *Phlebology* 2013 ; 28 (suppl. 1) :21-4.
14. Crebassa V. Œdème veineux chronique et compression médicale. *Phlébologie* 2014 ; 67,3 : 34-42.
15. Benigni J.P., Uhl J.F., Cornu-Thénard A. La thérapeutique compressive à la cuisse. Pressions d'interface sous Mediven Post Op kit. Mesures du tronc de la grande veine saphène au scanner hélicoïdal avec reconstruction tridimensionnelle. *Phlébologie* 2009 ; 62,1:77-80.
16. Uhl J.F., Drapier S., Gaeid I., Lun B. Pression théorique et pression mesurée in situ des bas médicaux de compression : apport de l'imagerie médicale et des techniques de simulations numériques. *Phlébologie* 2005 ; 58,2:131-8.
17. Partsch H. Evidence based compression-therapy. An initiative of the International Union of Phlebology. *VASA* 2004 ; 34 : suppl. 63.
18. Reich-Schupke S., Feldhaus F., Altmeyer P., Mumme A., Stücker M. Efficacy and comfort of medical compression stockings with low and moderate pressure six weeks after vein surgery. *Phlebology* 2014 ; 29 (6) : 358-66.

19. Ye K., Wang R., Qin J., Yang X., Yin M., Liu X., Jiang M., Lu X. Post-operative Benefit of Compression Therapy after Endovenous Laser Ablation for Uncomplicated Varicose Veins: A Randomised Clinical Trial. *Eur. J. Vasc. Endovasc. Surg.* 2016 ; 1-7.
 20. Bootun R., Onida S., Lane T., Davies A.H. To compress or not to compress: The eternal question of the place of compression after endovenous procedures. *Phlebology* 2016 ; 31 (8) : 529-31.
 21. Chou J.H., Chen S.Y., Chen Y.T., Hsieh C.H., Huang T.W., Tam K.W. Optimal duration of compression stocking therapy following endovenous thermal ablation for great saphenous vein insufficiency: A meta-analysis. *Int. J. Surg.* 2019 ; 65 : 113-9.
 22. Krasznai A.G., Sigterman T.A., Troquay S.A.M., Houtermans-Auckel J.P., Snoeils M.G., Rensma H.G., Sikkink C.J.J.M., Bouwman L.H. A randomised controlled trial comparing compression therapy after radiofrequency ablation for primary great saphenous vein incompetence. *Phlebology* 2016 ; 31 (2) : 118-24.
 23. Ayo D., Blumberg S.N., Rockman C.R., Sadek M., Cayne N., Adelman M., et al. Compression versus No Compression after Endovenous Ablation of the Great Saphenous Vein: A Randomized Controlled Trial. *Ann. Vasc. Surg.* 2017 ; 38 : 72-7.
-

81^{es} / 14 & 15
déc. 2023
Journées de la SFP Paris

CIUP | Cité Internationale Universitaire de Paris

**SAVE THE DATE
2023 !**