

Phlébologie 2010, 63, 1, p. 59-67

Indications et résultats de la ligature œlioscopique des veines perforantes incontinentes dans les récurrences variqueuses compliquées.

Indications and results of endoscopic ligation of incompetent perforating veins in complicated recurrent varices.

Mikati A.

Résumé

Introduction : La place de la ligature par endoscopie des veines perforantes jambières incontinentes dans les stades (C₅,6) de la classification C.E.A.P et son rôle dans l'accélération de la cicatrisation des ulcères et la prévention de leurs récurrences demeurent controversés. Notre travail a pour but d'évaluer l'efficacité de la ligature des veines perforantes jambières incontinentes dans les récurrences variqueuses responsables de troubles trophiques sévères.

Matériels : 60 membres chez 60 patients ont présenté un ulcère récidivant survenu entre 12 et 120 mois, après une chirurgie veineuse superficielle pour insuffisance veineuse superficielle primitive de la grande et ou de la petite veine saphène. Le délai moyen de récurrence de l'ulcère était de 58 mois. Tous les membres ont été traités médicalement en milieu dermato-phlébologique et les ulcères cicatrisés. L'indication de ligature des veines perforantes jambières incontinentes a été proposée, lorsque les scores cliniques (minimum 7, maximum 10, moyen 8) et d'invalidité (minimum 2, maximum 3, moyen 2,9) étaient restés élevés et lorsque la sclérothérapie ne permettait pas la suppression des reflux persistants et l'occlusion des veines perforantes. Entre janvier 1995 et décembre 2006, 60 membres de stade C₅ ont été opérés d'une ligature endoscopique des veines perforantes jambières, associée à une fasciotomie dans 22 cas et dans 25 cas à des phlébectomies. Le suivi varie de 24 à 108 mois, le suivi moyen est de 71 mois. Il n'y a pas eu de perdu de vue, 5 patients sont décédés.

Summary

Introduction: The role of endoscopic ligation of incompetent leg perforators in classes C₅, C₆ of the CEAP classification and its effect on improved healing rates of ulcers and the prevention of recurrences remain controversial. The aim of this study was the evaluation of the effectiveness of ligation of incompetent leg perforating veins in recurrent varices responsible for severe trophic disturbances.

Sixty limbs in 60 patients presented with a recurrent ulcer occurring between 12 and 120 months after superficial vein surgery for primary superficial vein insufficiency of the great or small saphenous vein. The mean delay before ulcer recurrence was 58 months. All the limbs were treated in dermato-phlebological centres and all the ulcers healed. Ligation of the incompetent leg perforating veins was indicated and offered when the clinical scores (minimum 7, maximum 10, mean 8) and the invalidity scores (minimum 2, maximum 3, mean 2.9) remained high and when sclerotherapy failed to control persistent reflux and obliteration of the perforating veins. Between January 1995 and December 2006, 60 limbs in class C₆ underwent endoscopic ligation of leg perforating veins, combined with a fasciotomy in 22 patients and with phlebectomies in 25 patients. The follow-up period varied between 24 and 108 months with a mean of 71 months. No patient was lost to follow-up, 5 patients died.

Résultats : L'amélioration des scores cliniques et d'invalidité a été immédiate et significative. Elle s'est poursuivie durant la période d'observation.

Les scores sont passés respectivement de 8 à 4 et de 2,9 à 0,1 ($p < 0,001$). 8/60 patients (16 %) ont récidivé leurs ulcères à 6, 24, 48, 74, 86 et 108 mois.

5 ulcères en rapport avec l'apparition d'une nouvelle insuffisance veineuse superficielle, sans récurrence des perforantes jambières ; ils ont été réopérés après cicatrisation de leurs ulcères.

3 ulcères (5 %) sans reflux veineux récidivant sont restés actifs. Au cours de la période de suivi ; 6 patients (10 %) ont développé un reflux veineux superficiel dans un autre territoire (4 de la grande et ou de la petite saphène et 2 de la veine gastrocnémienne) et ont été opérés. Au total, la période primaire libre d'ulcère a été de 98, 96, 87 et 71 % (IC 95%), respectivement à 12, 36, 60, et 108 mois.

La période secondaire libre d'ulcère après correction chirurgicale des reflux, dépisté lors du suivi et dans les récurrences d'ulcères (11/60) soit 18 % de réintervention, a été de 98, 96, 93 et 89 % (IC 95%) respectivement à 12, 36, 60 et 108 mois.

Conclusion : La ligature par endoscopie des veines perforantes jambières incontinentes dans les récurrences des varices compliquées permet de consolider les ulcères cicatrisés et de prévenir leurs récurrences à long terme. Elle doit être associée à un suivi régulier, dépistant et traitant l'apparition de nouveau reflux.

Mots-clés : veines perforantes jambières, ligature endoscopique, ulcère veineux, chirurgie veineuse.

Results: The improvement in the clinical and invalidity scores was immediate and significant. It persisted throughout the follow-up period. The scores improved from 8 to 4 and from 2.9 to 0.1 respectively ($p < 0.001$); in 8/60 patients (16%) the ulcer recurred at 6, 24, 48, 74, 86 and 108 months.

In 5 patients the ulcer was associated with a new superficial venous insufficiency without leg perforating vein recurrence: they were re-operated after healing of the ulcer.

In 3 patients (5%) the remained open but without any recurrent venous reflux. During the follow-up period 6 patients (10%) developed a superficial venous reflux in another area (4 of the great and/or the small saphenous veins and 2 of the gastrocnemius vein) and they were re-operated. Overall, the primary ulcer-free period was 98, 96, 87 and 71% (CI 95%) at respectively 12, 36, 60 and 108 months.

The secondary ulcer-free period after surgical correction of refluxes diagnosed during the follow-up or associated with ulcer recurrence (11/60) that is 18% of the re-operations, was 98, 96, 93 and 89% (CI 95%) at respectively 12, 36, 60 and 108 months.

In conclusion, endoscopic ligation of incompetent leg perforating veins in complicated recurrent varices helps the consolidation of healed ulcers and prevents their long term recurrence. It must be associated with regular follow-up and treatment of any new reflux which may occur.

Keywords : leg perforating veins, endoscopic ligation, venous ulcer, venous surgery.

Introduction

En présence de troubles trophiques graves C5 ou C6 (**Figure 1** et **Figure 2**) de la classification C.E.A.P., la ligature endoscopique sous-fasciale des veines perforantes jambières incontinentes a connu un regain d'intérêt depuis les travaux de Hauer [1].

Elle a permis, d'une part la ligature des veines perforantes jambières qui étaient parfois inaccessibles par abords directs (Linton-Cockett) (**Figure 3**), et d'autre part de réduire [2, 5] les complications cutanées postopératoires (**Figure 4**).

S'il est admis actuellement que la chirurgie des veines perforantes jambières incontinentes par endoscopie accélère la cicatrisation des ulcères et prévient leur récurrence [2, 3, 4, 5, 6], son bien-fondé demeure cependant controversé.

Pour Darke, Sarin et Gohel, l'éveinage [7, 8] seul ou associé à la compression [9] permet d'obtenir la cicatrisation de l'ulcère dans 90 à 93 % des cas à 3 ans.

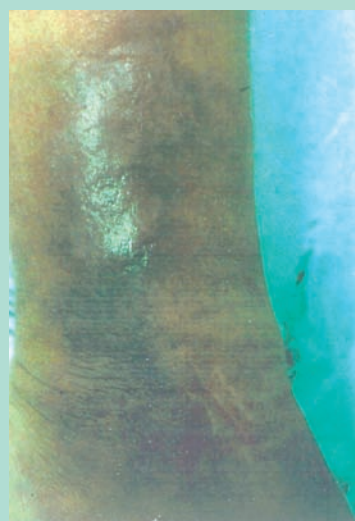

FIGURE 1 : Récidive de troubles trophiques par persistance de perforantes de Cockett.

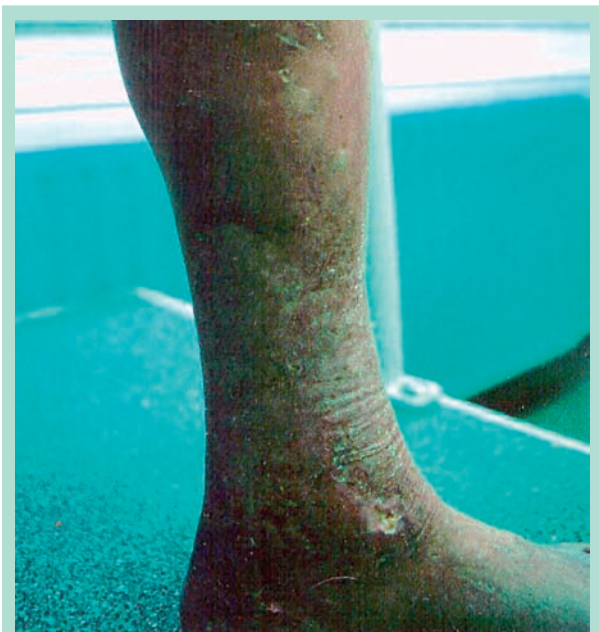

FIGURE 2 : Troubles trophiques graves avec persistance de perforantes jambières incontinentes.

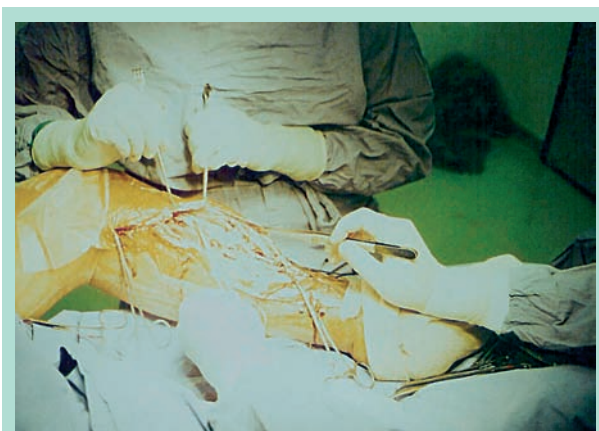

FIGURE 3 : Intervention de Linton pour ligaturer des perforantes pratiquées il y a 20 ans.

Une revue de la littérature récente réalisée par Howard [10] montre qu'il n'y a pas de bénéfice notable entre l'éveinage seul et l'éveinage associé à la chirurgie des perforantes en terme de cicatrisation de l'ulcère à 60 jours.

Janneret [11] ne retrouve pas de bénéfice réel de la ligature précoce des veines perforantes incontinentes par rapport à l'éveinage seul.

Par ailleurs des perforantes incontinentes redeviennent continentes après suppression du reflux veineux superficiel dans 27 % des cas dans l'étude ESCHAR [12] et de 74 % des cas pour Al-Mulhim [13].

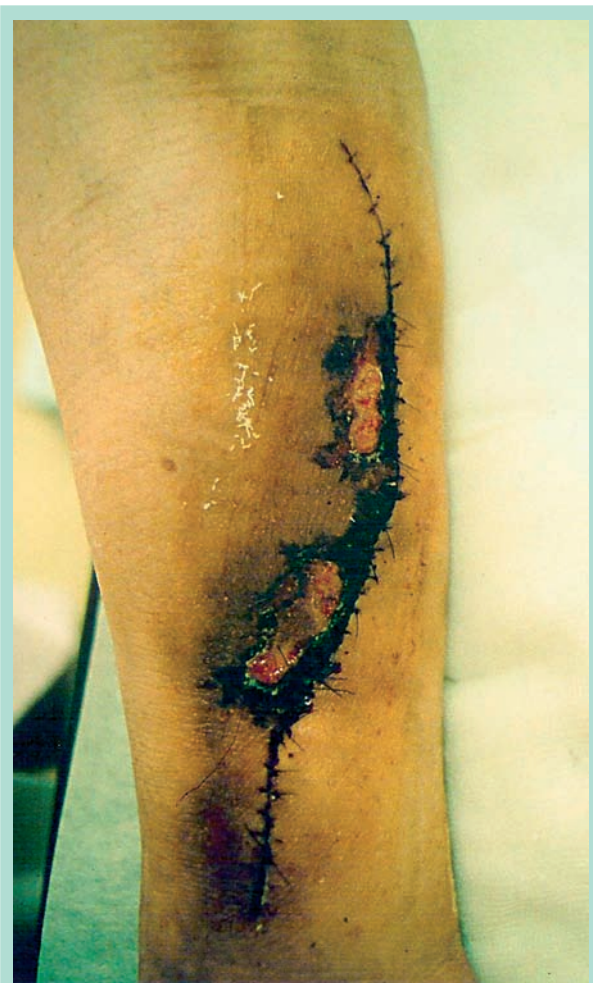

FIGURE 4 : Nécrose cutanée observée après une intervention de Linton.

Indications

Dans notre expérience, la ligature par endoscopie des veines perforantes jambières incontinentes dans l'insuffisance veineuse superficielle primitive ou dans les varices essentielles ne s'adresse qu'aux membres atteints d'insuffisance chronique sévère C5 (**Figure 5**), lorsque une chirurgie veineuse superficielle de qualité a été réalisée et lorsque des perforantes résiduelles incontinentes coexistent avec l'apparition d'ulcère ou sa récidence.

En présence d'ulcère, un traitement médical, associant des soins locaux et contention adaptés en milieu dermato-phlébologique, permet en général sa cicatrisation. La chirurgie des perforantes n'intervient que lorsque les scores cliniques et d'invalidité restent élevés et lorsque la sclérothérapie n'a pas permis la suppression des reflux pathologiques et l'occlusion des perforantes.

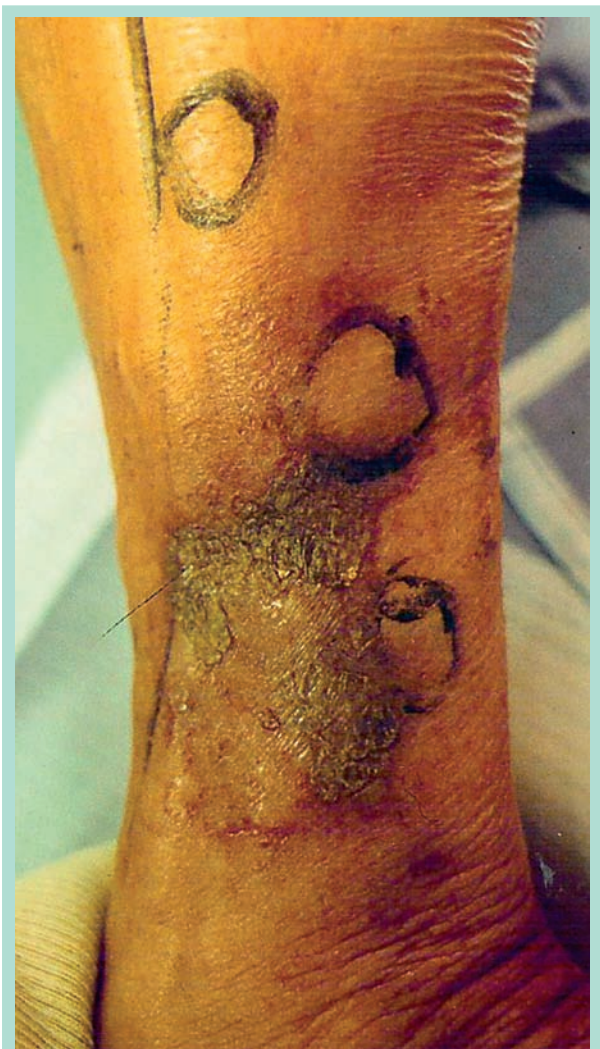

FIGURE 5 : Récidive des troubles trophiques et des perforantes pathologiques.

Matériels et méthodes

Patients

De janvier 1995 à décembre 2006, 60 membres chez 60 patients présentant des troubles trophiques sévères C5 ont été opérés de ligatures par endoscopie des veines perforantes jambières incontinentes. L'âge des patients s'échelonne entre 41 et 84 ans, l'âge moyen est de 61 ans. Il s'agit de 55 femmes et 5 hommes. Tous les patients avaient comme antécédents une chirurgie pour ulcère de jambe : de la grande saphène dans 46 cas (76 %), de la petite saphène dans 8 cas (13,3 %) et de la petite et grande saphène dans 6 cas (10 %). 14 patients sont diabétiques, 17 sont obèses (poids variant entre 95 et 120 kg, moyen 93 kg), 15 sont hypertendus et un patient coronarien stable.

Perforantes	Nombre	Diamètre minima	Diamètre maxima	Diamètre moyen
Boyd	9	3	4	3,8
Cockett	70	4	9	5,7
Gastrocné- mienne	13	4	6	4,6
Total	92			

TABLEAU 1 : Perforantes jambières incontinentes préopératoires.

Scores préopératoires	Minima	Maxima	Moyen
Clinique	8	10	8,6
Anatomique	1	2	1,8
Invalidité	2	3	2,9

TABLEAU 2 : Scores préopératoires.

Aucun ne présentait de phlébite profonde ni d'anomalie de la coagulation. Tous les patients avaient présenté une récurrence d'ulcère après la première intervention dans un délai compris entre 24 et 120 mois, avec un délai moyen de 58 mois.

Les patients qui présentaient des récurrences d'ulcères en rapport avec une technique chirurgicale initialement incomplète ou liée à l'apparition d'une nouvelle insuffisance veineuse superficielle dans d'autres territoires ont été exclus de cette étude, de même que les patients atteints d'insuffisance veineuse profonde primitive ou secondaire. Les patients présentant un syndrome obstructif veineux profond ont également été exclus.

Exploration

Une exploration par écho-Doppler (duplex et couleur) artériel et veineux a été réalisée chez tous les patients éliminant une cause artérielle lorsque l'indice de pression cheville/bras était $\geq 0,8$. Au temps veineux, l'examen a été mené en décubitus et en orthostatisme, éliminant une pathologie veineuse profonde. Les reflux veineux superficiels et les perforantes jambières ont été explorés en orthostatisme et position assise membre relâché. Les perforantes jambières ont été considérées pathologiques lorsque le temps de reflux détecté en sous-aponévrotique et après compression/relâchement du mollet était supérieur à 0,5 seconde. Le nombre des perforantes, leurs sièges et leurs diamètres sont résumés dans le **Tableau 1**. Les renseignements collectés à partir de l'examen clinique et de l'écho-Doppler ont été répertoriés selon la classification CEAP. Les scores cliniques, anatomiques et d'invalidité sont résumés dans le **Tableau 2**, le **Tableau 3** et le **Tableau 4**. Il s'agit d'une étude prospective.

Reflux veineux superficiel	Nombre	Pourcentage
Saphène jambière + perforante	37	61 %
Varices non saphènes + perforantes	18	30 %
Perforantes	5	8,3 %

TABLEAU 3 : Reflux veineux superficiels.

Nombre
11 C5s Ep As, p Pr (5,18)
7 C5s Ep As, p Pr (5,16,18)
6 C5s Ep As, p Pr (3,16,18)
31 C5s Ep As, p Pr (3,18)
5 C5s Ep As, p Pr (18)

TABLEAU 4 : Classification des reflux selon la classification C.E.A.P.

Traitement médical

Les ulcères ont été traités, dans un premier temps, en milieu dermato-phlébologique jusqu'à la cicatrisation complète. La chirurgie a été proposée pour consolider la cicatrisation des ulcères et supprimer les reflux résistant à la sclérothérapie (liquide et à la mousse).

Traitement chirurgical

Le traitement chirurgical a été effectué durant une hospitalisation de 48 heures. Chez 53 patients, l'intervention s'est déroulée sous anesthésie générale (89 %) et dans 7 cas (11 %) sous rachianesthésie. La ligature des perforantes jambières a été effectuée sous garrot placé à la racine de la cuisse (**Figure 4**). Le matériel nécessaire à la réalisation de la procédure endoscopique comportait un trocart de 10 mm, un endoscope de 10 mm de diamètre muni d'un canal opératoire de 5 mm et l'insufflation de CO ainsi que des endo-ciseaux, une coagulation bipolaire et un fasciotome (**Figure 6**, **Figure 7** et **Figure 8**). La durée opératoire de la ligature par endoscopie variait entre 10 et 45 minutes avec une moyenne de 15 minutes, en fonction de nombre des perforantes à lier, des adhérences sous-aponévrotiques et du nombre de fasciotomies à pratiquer.

92 perforantes ont été ligaturées associées à 25 éveinages partiels et 22 phlébectomies. Une contention de classe 2 a été installée par bas et une thromboprophylaxie sous-cutanée pendant 10 à 15 jours a été prescrite ainsi que des antalgiques mineurs de type paracétamol. Les patients quittaient l'établissement le lendemain de l'intervention.

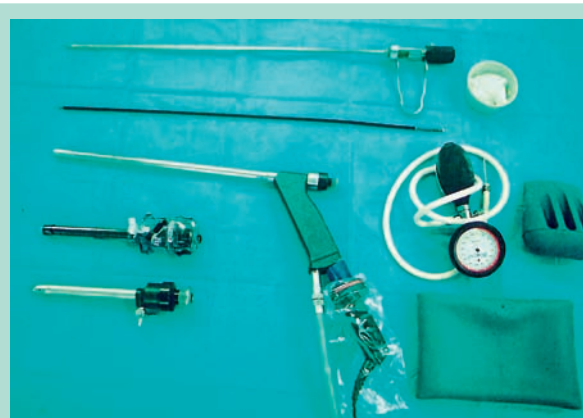

FIGURE 6 : Matériel chirurgical pour ligature endoscopique des perforantes.

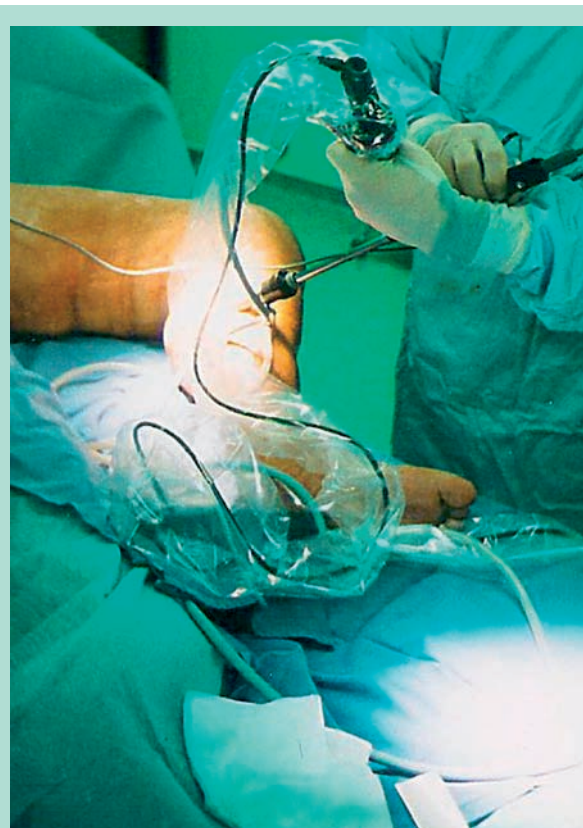

FIGURE 7 : Vue opératoire.

Statistiques

Les renseignements obtenus à partir de l'examen clinique et de l'écho-Doppler ont été analysés par Microsoft Office Excel 2007. L'absence et la récurrence d'ulcère ont été calculées selon la courbe de survie de Kaplan Meyer, nous avons utilisé un test t de Student-Fischer pour séries appariées.

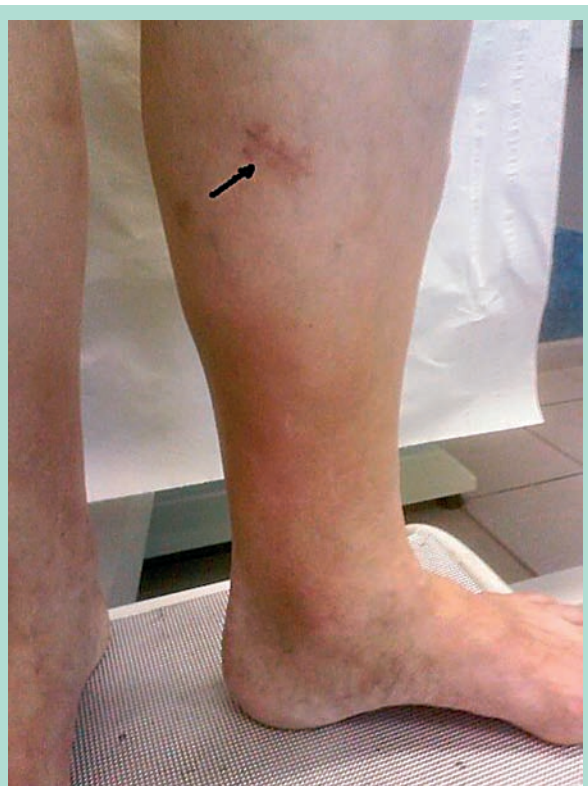

FIGURE 8 : Incision pour procédure endoscopique.

Résultats immédiats

Aucune complication cutanée locale de type nécrose des abords, d'infection ou de phlébite profonde n'a été observée. La déambulation était rapide. Une anesthésie cutanée sous l'abord de l'introduction de l'endoscope a été constatée pendant 3 mois chez 7/60 patients (11,6 %). Les scores cliniques, anatomiques et d'invalidité postopératoire et tout le long du suivi ont été répertoriés (Tableau 5, Tableau 6 et Tableau 7).

Scores	Minimum	Maximum	Moyen
Clinique	2	6	4 p < 0,001
Anatomique	0	1	0,2
Invalidité	0	3	0,1 p < 0,001

TABLEAU 5 : Scores postopératoires.

Suivi à moyen et long terme

Le suivi minimum a été de 24 mois avec un maximum de 108 mois ; le suivi moyen était de 71 mois. Tous les patients ont été contrôlés, il n'y a pas eu de perdu de vue. 25 patients (42 %) conservaient une contention de classe 2 et 35 (58 %) l'avaient abandonnée.

Un écho-Doppler de contrôle artério-veineux a été réalisé à un, trois, six et douze mois la première année et ensuite une fois par an. Au cours du suivi, il n'a pas été observé de récurrences de perforantes ligaturées ni l'apparition de veine perforantes jambières incontinentes.

Cinq (3 %) patients sont décédés (2 de cancers et 3 de causes cardio-vasculaires).

Six patients (10 %) ont développé une insuffisance veineuse superficielle, 2 de la grande saphène, 2 de la petite saphène et 2 un reflux majeur de la veine gastrocnémienne, respectivement à 24, 48, 74 et 86 mois ; ils ont été opérés.

Chez 2 patients, des sténoses multiples de l'artère fémorale superficielle et jambières ont été dépistées à l'occasion d'une claudication sévère et ont été dilatées à 50 et 70 mois.

Récidives d'ulcères

Huit patients sur 60 (13 %) ont récidivé un ulcère de petite taille (inférieure à 2 cm) : 1 à 6 mois, 1 à 24 mois, 1 à 48 mois, 2 à 60 mois, 2 à 72 mois et 1 à 108 mois.

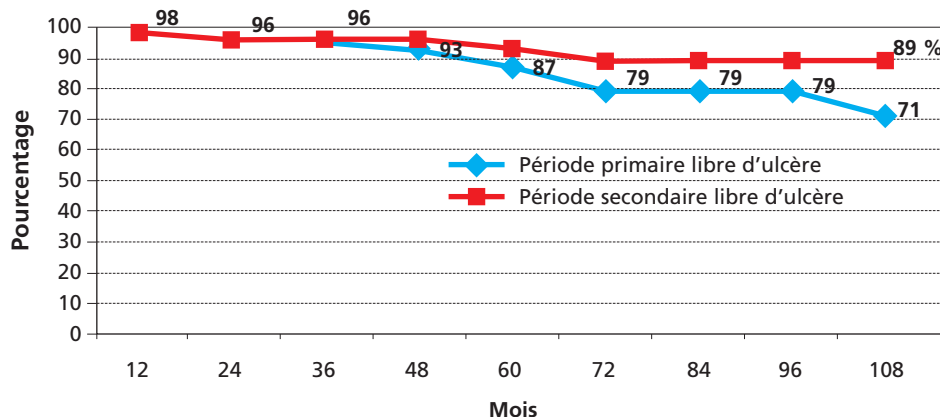


FIGURE 9 : Courbe de probabilité actuarielle primaire et secondaire : période libre d'ulcère (Kaplan-Meier).

Période de suivi en mois	Nombre des patients début étude	Patients exclus vivants	Récidive ulcère	Décès libre ulcère	Patients à risque	Probabilité dans l'intervalle (%)	Probabilité primaire cumulée (%)	IC 95%
0-12	60	0	1	0	59	98	98	1,6 ± 5
12-24	59	5	1	0	58	98	96	1,6 ± 5
24-36	53	7	0	1	53	100	96	1,6 ± 5
36-48	45	3	1	2	44	97	93	2 ± 6
48-60	39	5	2	0	37	94	87	2 ± 12
60-72	32	4	2	1	30	93	79	2 ± 14
72-84	25	6	0	0	25	100	79	2 ± 14
84-96	19	8	0	0	19	100	79	2 ± 14
96-108	11	5	1	1	10	75	71	4 ± 44
108	6	-	-	-	-	-	-	

TABEAU 6 : Probabilité cumulée primaire : période libre d'ulcère.

Période de suivi en mois	Nombre des patients à risque	Patients exclus vivants	Ulcère cicatrisé	Décès libre ulcère	Patients à risque dans l'intervalle	Probabilité dans l'intervalle (%)	Probabilité secondaire cumulée dans l'intervalle (%)	IC 95%
0-12	60	0	0	0	59	98	98	
12-24	59	5	1	0	59	98	96	1,6 ± 5
24-36	53	7	0	1	53	100	96	1,6 ± 5
36-48	45	3	1	2	45	100	96	1,6 ± 5
48-60	39	5	1	0	38	97	93	2 ± 6
60-72	32	4	1	1	31	96	89	3 ± 9
72-84	25	6	0	0	25	100	89	3 ± 9
84-96	19	8	0	0	19	100	89	3 ± 9
96-108	11	5	1	1	11	100	89	3 ± 9
108	6	-	-	-	-	-	-	-

TABEAU 7 : Probabilité secondaire : période libre d'ulcère.

Dans 4 cas, l'écho-Doppler de contrôle pratiqué a montré l'apparition d'un reflux saphénien, 1 de la grande et 3 de la petite saphène, et dans un cas l'apparition d'une perforante incontinente sous-malléolaire interne.

Ils ont été opérés et ont cicatrisé leur ulcère dans un délai inférieur à 45 jours (10 à 45) jours.

Trois ulcères récidivants n'ont pas cicatrisé (5 %) ; l'écho-Doppler n'a pas montré de récidence de reflux veineux superficiel, ni des perforantes résiduelles ou oubliées.

Ces patients présentaient un délabrement cutané important responsable d'une dermite rétractile scléreuse et ankylose de la cheville.

Au total, durant la période de suivi de 24 à 108 mois, la probabilité primaire cumulée d'absence d'ulcère a été de 96, 87 et 71 % respectivement à 24, 60 et 108 mois. 11 interventions (18 %) ont permis de prévenir la récidence d'ulcère (10 %) et dans 5 cas (8 %) de cicatriser un ulcère récidivant. La probabilité secondaire cumulée d'absence d'ulcère à 24, 60 et 108 mois est respectivement de 98, 93 et 89 %.

Discussion

L'analyse de nos résultats permet de dire que la suppression des perforantes jambières incontinentes résiduelles ou récidivante, après une crossectomie éveinage, prévient la récurrence de l'ulcère à long terme dans 57/60 cas (95 %).

Ils sont comparables à ceux des équipes pratiquant la ligature systématique des veines perforantes incontinentes en même temps que l'éveinage, lesquelles rapportent un taux de récurrence de l'ulcère de 2 % à 2 ans et de 18 % à 5 ans (14 à 17).

Notre travail a la particularité de réserver cette technique aux veines perforantes incontinentes persistantes après une chirurgie correctement effectuée, résistantes à la sclérothérapie et qui participent au maintien et à l'aggravation des troubles trophiques.

En effet, toutes les veines perforantes récidivantes n'entraînent pas systématiquement une récurrence d'ulcère. Roka [18] montre que la récurrence des perforantes après chirurgie n'est corrélée avec une récurrence d'ulcère que dans 9,5 % des cas.

Dans l'étude ESCHAR [19], la persistance du reflux veineux superficiel après chirurgie ne constitue pas non plus un facteur de récurrence et la mesure de temps de vidange veineux (VRT) réalisé par photopléthysmographie digitale (PPD) montre même une amélioration significative dans ce groupe. En revanche, chez les patients qui n'ont pas cicatrisé, ou qui ont récidivé leur ulcère, le VTR reste inchangé.

Dans ce groupe où la chirurgie n'apporte aucun bénéfice, Gohel [20] propose, afin de les identifier, de réaliser la PPD avec un tourniquet reproduisant ainsi les mêmes conditions postopératoires, pour une meilleure sélection des indications. Ces mêmes constatations sont retrouvées dans les travaux de Bradbury [21]

L'absence de résultats dans ce groupe est liée à l'altération irréversible de la pompe musculaire, conséquence de la sévérité et de la chronicité du reflux qui sont responsables de l'installation de la lipodermatosclérose, de la rétraction du mollet et de l'ankylose de la cheville [22, 23]. Le taux de récurrence dans l'étude ESCHAR est de 12 % à un an et de 31 % à 4 ans. Les 3 ulcères (5 %) qui n'ont pas cicatrisé dans notre série appartiennent probablement à ce groupe.

Nous pensons, comme la plupart des auteurs [15, 16, 17, 18], qu'une chirurgie veineuse précoce de qualité supprimant la quasi-totalité du reflux superficiel est la meilleure façon de traiter les troubles trophiques et de préserver la fonction de la pompe musculaire.

La chirurgie des veines perforantes par endoscopie ne sera proposée qu'en deuxième intention dans les cas où persistent des perforantes incontinentes responsables des troubles trophiques graves.

Conclusion

La ligature par endoscopie des veines perforantes jambières incontinentes est une technique sûre et efficace.

Elle garde toute sa place dans les récurrences des varices compliquées.

Elle permet de consolider les ulcères cicatrisés et de prévenir leurs récurrences à long terme. Elle doit être associée à un suivi régulier permettant de dépister puis de traiter l'apparition de nouveaux reflux veineux superficiels.

Références

- Hauer G. Die endoscopische subfacial diszision der perforans venen-vorlaufige mitteilung. VASA 1985 ; 14 : 59.
- Jugenheimer M., Junginger Th. Endoscopic-subfacial sectioning of incompetent perforating veins in treatment of primary varicosis. World J. Surg. 1992 ; 16 : 971-5.
- Pierik E.G.M., Wittens C.H.A., Van Urk H. Subfacial endoscopic ligation in the treatment of incompetent veins. Eur. J. Vasc. Endovasc. Surg. 1995 ; 9 : 38-41.
- Gloviczki P., et al. A surgical technique and preliminary results of endoscopic subfacial division of perforating veins. J. Vasc. Surg. 1996 ; 23 : 517-23.
- Pierik E.G.M., Van Urk H., Hop W.C.J., Wittens C.H.A. Endoscopic versus open subfacial division of incompetent perforating veins in the treatment of venous leg ulceration. J. Vasc. Surg. 1997 ; 26 : 1049-54.
- Baron H.C., Saber A.A., Wayne M. Endoscopic subfacial surgery for incompetent veins in patients with active venous ulceration. Surg. Endosc. 2001 ; 1 : 38-40.
- Darke S.G., Penfold C. Venous ulceration and saphenous ligation. Eur. J. Vasc. Surg. 1992 ; 6 (1) : 4-9.
- Sarin S., Scurr J.H., Coleridge Smith P.D. Stripping of the long saphenous vein in the treatment of primary varicose veins. Br. J. Surg. 1994 ; 10 : 1455-8.
- Gohel M.S., Barwell J.R., Taylor M., et al. Longterm results of compression therapy alone versus compression plus surgery in chronic venous ulceration (ESCHAR): randomized controlled trial. B.M.J. 2007 ; 335 (7610) : 55-6.
- Howard D.P.J., Howard A., Kothari, et al. The role of superficial venous surgery in the management of venous ulcers: A systematic review. Eur. J. Vasc. Endovasc. Surg. 2008 ; 36 : 458-65.
- Jeanneret C., Fisher R., Chandker J.G., et al. Great saphenous vein stripping with liberal use of subfacial endoscopic perforator vein surgery (SEPS). Ann. Vasc. Surg. 2003 ; 5 : 539-49.
- Gohel M.S., Barwell J.R., Wakely C., et al. The influence of superficial venous surgery and compression on incompetent calf perforators in chronic venous leg ulceration. Eur. J. Vasc. Endovasc. Surg. 2005 ; 29 : 78-82.

Indications et résultats de la ligature œlioscopique des veines perforantes incontinentes dans les récives variqueuses compliquées.

Mikati A.

13. Al-Mulhim A.S., El-Hoseiny H., Al-Mulhim F.M., et al. Surgical correction of main stem reflux in the superficial venous system: does it improve the blood flow of incompetent perforating veins? *World J. Surg.* 2003 ; 7 : 793-6.
 14. Gloviczki P., Bergan J.J., Rhodes J.M., et al. Mid-term results of endoscopic perforator vein interruption for chronic venous insufficiency: lesson learned from the North American subfascial endoscopic perforator surgery registry. The north American Study Group. *J. Vasc. Surg.* 1999 ; 3 : 489-502.
 15. Nelzén O., Franson I. True long-term healing recurrence of venous leg ulcers following SEPS combined with superficial venous surgery: A prospective study. *Eur. J. Vasc. Endovasc. Surg.* 2007 ; 34 : 605-12.
 16. Obermayer A., Göstl K., Walli G. Chronic venous leg ulcers benefit from surgery: Longterm results from 173 legs. *J. Vasc. Surg.* 2006 ; 3 : 572-9.
 17. lafrati M.D., Pare G.J., ODonnel T.F., Estes J. Is the nihilistic approach to surgical reduction of superficial and perforator vein incompetence for venous ulcer justified? *J. Vasc. Surg.* 2002 ; 6 : 1167-74.
 18. Roka F., Binder M., Bohler-Sommeregger K. Mid-term recurrence rate of incompetent veins after combined superficial vein surgery and subfascial endoscopic perforating vein surgery. *J. Vasc. Surg.* 2006 ; 2 : 359-63.
 19. Kulkarni J.R., Barwell M.S., Gohel R.A., et al. Residual venous reflux after superficial venous surgery does not predict ulcer recurrence. *Eur. J. Vasc. Endovasc. Surg.* 2007 ; 34 : 107-11.
 20. Gohel J.R., Heather B.P., Earnshaw J.J., et al. The predictive value of haemodynamic assessment in chronic venous leg ulceration. *Eur. J. Vasc. Endovasc. Surg.* 2007 ; 33 : 742-6.
 21. Bradbury A.W., Ruckley C.V. Foot volumetry can predict recurrent ulceration after subfascial ligation of perforator and saphenous ligation. *J. Vasc. Surg.* 1993 ; 5 : 789-95.
 22. Dix F.P., Brooke R., McCollum C.N. Venous disease is associated with an impaired range of ankle movement. *Eur. J. Vasc. Endovasc. Surg.* 2003 ; 25 : 556-61.
 23. Barwell J.R., Taylor M., Deacon J., et al. Ankle mobility is a risk factor healing of chronic venous leg ulcer. *Phlebology* 2001 ; 16 : 38-40.
-