Aucun article ou résumé dans cette revue ne peut être reproduit sous forme d'imprimé, photocopie, microfilm ou par tout autre procédé sans l'autorisation expresse des auteurs et de l'éditeur. Editions Phlébologiques Françaises
No article or abstract in this journal may be reproduced in the form of print, photocopy, microfilm or any other means without the express permission of authors and the editor. Editions Phlébologiques Françaises

SYNDROME POST-THROMBOTIQUE : ÉVALUATION INSTRUMENTALE

POST-THROMBOTIC SYNDROME: INSTRUMENTAL EVALUATION

J.J. GUEX

RÉSUMÉ

Le syndrome post-thrombotique (C3a-6a/s Es ± p Ad ± s ± p, Pr/o) mérite toute l'attention des médecins spécialistes pour de nombreuses raisons : il doit être prévenu après tout épisode de thrombose veineuse profonde ; il doit être pris en charge précocement, avant apparition d'un ulcère ; il peut faire l'objet d'un traitement restaurateur.
Nous présentons dans cet article des critères instrumentaux et un algorithme diagnostique permettant d'affiner la prise en charge.

Mots-clefs : *syndrome post-thrombotique, critères instrumentaux.*

SUMMARY

The post-thrombotic syndrome (C3a-6a/s Es ± p Ad ± s ± p, Pr/o) deserves the special attention of specialized physicians for many reasons : it must be prevented after any deep vein thrombosis it must be taken care of early in order to prevent ulceration it can benefit from a surgical restauration.
We present in this article instrumental criteria and a diagnostic algorithm allowing to refine the management.

Keywords : post-thrombotic syndrome, instrumental criteria.

Le syndrome post-thrombotique (SPT) reconnaît deux définitions possibles :

1) Pour *Porter et al.* [1]

– antécédents documentés de thrombose veineuse profonde (TVP),

– lésions cutanées ou sous-cutanées,

– et augmentation de la pression veineuse dynamique.

2) Mais désormais on utilise plutôt la définition suivante associant la présence de :

– séquelles anatomiques de TVP à l'écho-Doppler, phlébographies, angioscanner,

– insuffisance veineuse chronique secondaire clinique (C > = 4a ou même C3),

– antécédents médicaux (de préférence documentés) de TVP.

Soit en langage CEAP : C4a-6a/s Es ± p Ad ± s ± p, Pr/o.

Le diagnostic de syndrome post-thrombotique est particulièrement lourd de conséquences pour les patients chez qui il est porté puisque le risque de décompensation tissulaire est sévère et que de ce fait une prise en charge médicale est indispensable (compression classe III [2, 3]). Dans certains cas un traitement chirurgical pourra même être envisagé [4].

Ne pas reconnaître un SPT serait une erreur lourde mais le diagnostiquer par excès entraînerait pour le patient nombre de désagréments inutiles (compression, contre-indications thérapeutiques, etc.).

Les lésions post-thrombotiques sont des lésions des parois veineuses et entraînent des désordres hémodynamiques de deux types qui peuvent s'associer : reflux et obstruction, comme indiqué sur la *Figure 1* :

L'évaluation instrumentale initiale est donc cruciale ; elle permet de préciser le diagnostic et de chiffrer la gravité des désordres hémodynamiques, surtout au niveau des zones critiques comme la veine poplitée et la veine iliaque externe *(Fig. 2)*.

L'obstruction, et en particulier son effet sur le débit de sortie du membre au niveau iliaque (en anglais outflow), reste cependant un paramètre difficile à chiffrer.

Le suivi des patients, s'il est essentiellement clinique, demande malgré tout à nouveau une évaluation instrumentale en cas d'aggravation ou de survenue de complications.

Le bilan de niveau 3 ne devra être réalisé que par l'équipe susceptible d'effectuer le geste de réparation chirurgicale de la voie profonde. Aujourd'hui, dans des cas sélectionnés, il est possible de corriger tant le reflux que l'obstruction.

On dispose de deux types d'investigations : anatomiques et fonctionnelles.

Les examens anatomiques :

– écho-Doppler veineux couleur ;

– phlébographie ;

– écho endoveineuse (IVUS).

Les examens fonctionnels :

– pléthysmographie ;

– photopléthysmographie ;

– pléthysmographie à air [5] ;

– volumétrie (pédivolumétrie dynamique) ;

– pression veineuse sanglante ;

– ambulatoire/dynamique ;

– gradient bras/pied.

32, boulevard Dubouchage 06000 NICE.

© Éditions Phlébologiques Françaises, vol.61, n°2/2008, p. 173-177

Aucun article ou résumé dans cette revue ne peut être reproduit sous forme d'imprimé, photocopie, microfilm ou par tout autre procédé sans l'autorisation expresse des auteurs et de l'éditeur. Editions Phlébologiques Françaises
No article or abstract in this journal may be reproduced in the form of print, photocopy, microfilm or any other means without the express permission of authors and the editor. Editions Phlébologiques Françaises

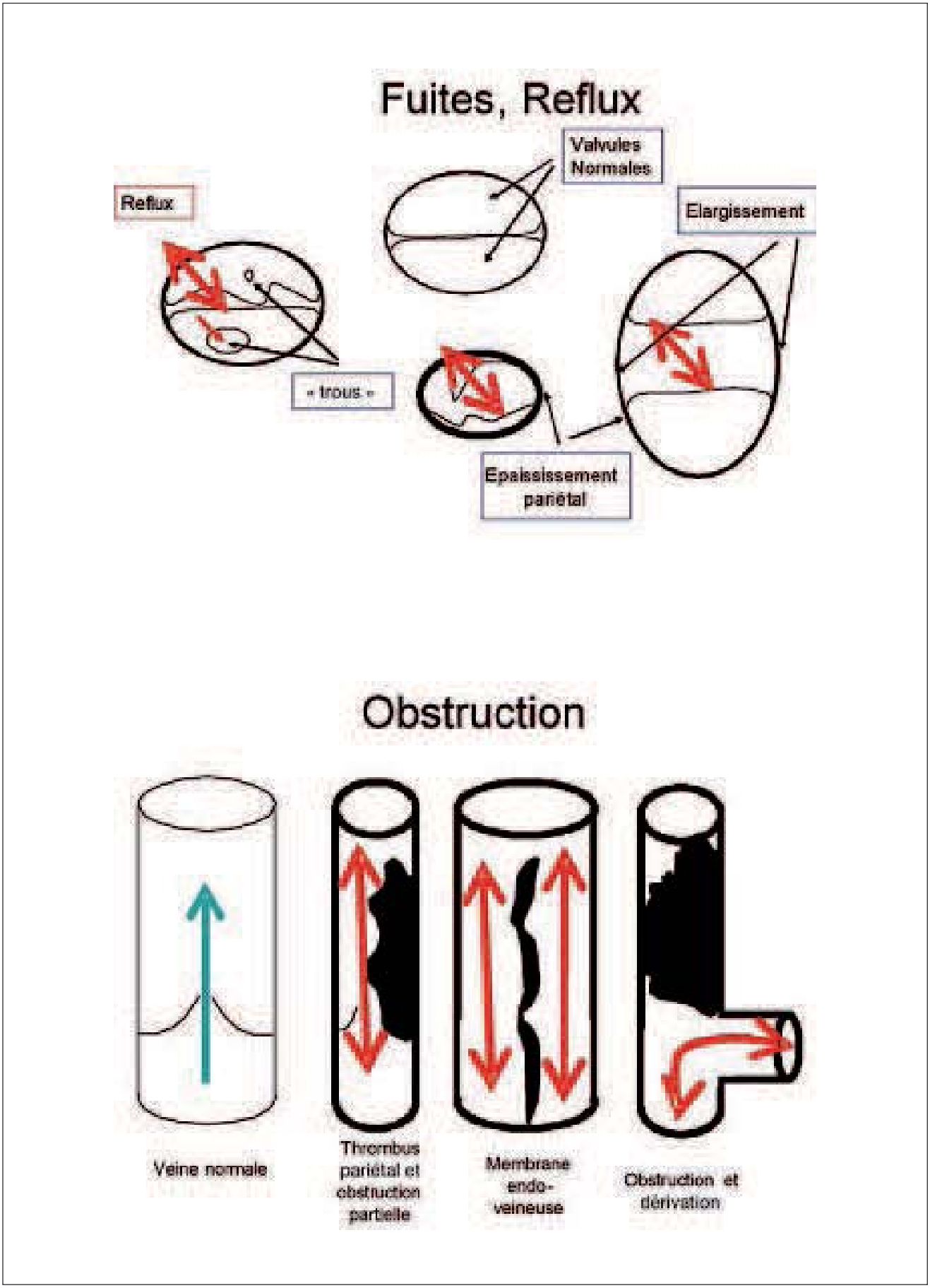

Fig. 1. – Représentation schématique des lésions veineuses post-thrombotiques : reflux, obstruction

Aucun article ou résumé dans cette revue ne peut être reproduit sous forme d'imprimé, photocopie, microfilm ou par tout autre procédé sans l'autorisation expresse des auteurs et de l'éditeur. Editions Phlébologiques Françaises
No article or abstract in this journal may be reproduced in the form of print, photocopy, microfilm or any other means without the express permission of authors and the editor. Editions Phlébologiques Françaises

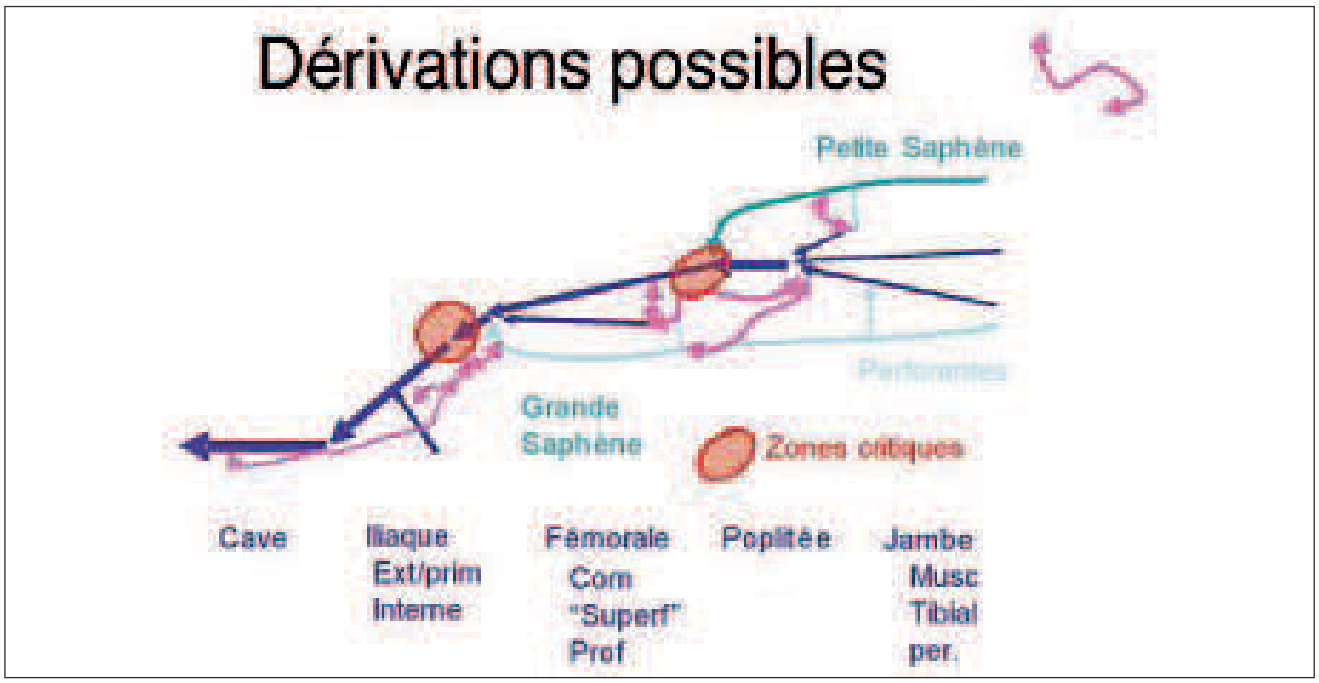

Fig. 2. – Axes veineux des membres inférieurs : zones critiques et dérivations

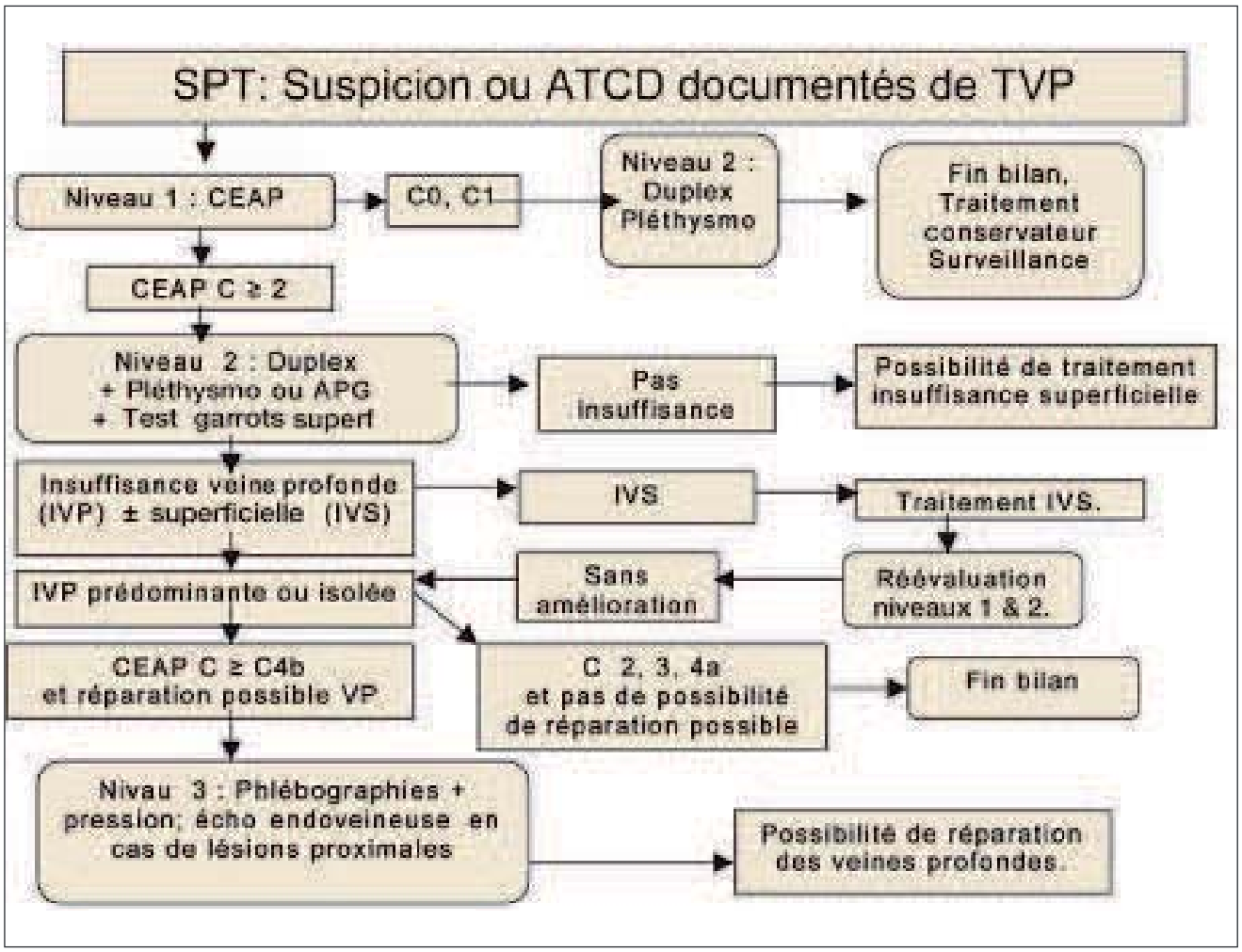

Fig. 3. – Algorithme décisionnel du bilan d'un syndrome post-thrombotique [6]

Aucun article ou résumé dans cette revue ne peut être reproduit sous forme d'imprimé, photocopie, microfilm ou par tout autre procédé sans l'autorisation expresse des auteurs et de l'éditeur. Editions Phlébologiques Françaises
No article or abstract in this journal may be reproduced in the form of print, photocopy, microfilm or any other means without the express permission of authors and the editor. Editions Phlébologiques Françaises

	Basique	Optionnel
Niveau 1	Interrogatoire Antécédents Examen clinique CEAP	Doppler continu
Niveau 2	Écho-Doppler couleur veineux Photopléthysmographie ou pléthysmographie à air	Test des garrots superficiels
Niveau 3	Phlébographie ascendante Phlébographie descendante Pression veineuse sanglante ambulatoire Gradient de pression bras/pied	Échographie endoveineuse (IVUS)

Tableau I. – Organisation du bilan

	Anatomie	Reflux	Pompe mollet	Obstruction veineuse	Lésions pariétales	Inconvénients
Doppler continu	Nil	Erreurs d'identification	Nil	Nil	Nil	Obsolète
Écho-Doppler couleur	Excellente	Excellente, indique durée et localisation	Sans objet	Excellente, sauf iliaques	Excellente	Nil
Photopléthysmographie	Nil	Bonne mais sans localisation	Bonne	Douteuse	Nil	Nil
Pléthysmographie à air	Nil	Excellente mais globale	Bonne	Douteuse	Nil	Rare
Autres pléthysmographies	Nil	Nil	Nil	Modeste corrélation	Nil	Obsolètes
Volumétrie	Nil	Excellente mais globale	Bonne, globale	Douteuse	Nil	Pas pratique

Tableau II. – Pertinence des examens non invasifs

	Anatomie	Reflux	Pompe mollet	Obstruction veineuse	Lésions pariétales	Inconvénients
Pression sanguine ambulatoire	Nil	Excellente, globale	Excellente	Douteuse	Nil	Invasive
Gradient de pression bras/pied	Nil	Nil	Nil	Excellente aux niveaux fém. et Iliaques	Nil	Invasive
Phlébographie ascendante	Bonne, faux négatifs	Nil	Nil	Bonne	Bonne	Invasive
Phlébo descendante	Bonne	Excellente	Nil	Bonne	Bonne	Invasive, demande accès V Fémorale
Écho endoveineuse	Nil	Nil	Nil	Excellente	Excellente	Invasive, disponibilité équipement, prix

Tableau III. – Pertinence des examens invasifs

RÉFÉRENCES

1. Porter J.M., Rutherford R.B. Reporting standards in venous disease. *Vasc Surg* 1988 ; 8 : 172-81.

2. Prandoni P., Lensing A.W., Prins M.H., Frulla M., Marchiori A., Bernardi E., Tormene D., Mosena L., Pagnan A., Girolami A. Below-knee elastic compression stockings to prevent the post-thrombotic syndrome : a randomized, controlled trial. *Ann Intern Med* 2004 ; 141 : 249-56.

3. Giannoukas A.D., Labropoulos N., Michaels J.A. Compression with or without early ambulation in the prevention of post-thrombotic syndrome : a systematic review. *Eur J Vasc Endovasc Surg* 2006 ; 32 : 217-21.

4. Perrin M. Chirurgie du reflux veineux profond des membres inférieurs. *J Mal Vasc* 2004 ; 29 : 73-87.

5. Nicolaides A.N., Christopoulos D., Vasdekiss N. Progrès dans l'exploration de l'insuffisance veineuse chronique. *Ann Chir Vasc* 1989 : 278-92.

6. Perrin M., Gillet J.L., Guex J.J. Syndrome post-thrombotique. Encycl Méd Chir. Éditions médicales et scientifiques. Elsevier SAS, Paris, 2003. *Angéiologie* 19-2040 (12 p).

Aucun article ou résumé dans cette revue ne peut être reproduit sous forme d'imprimé, photocopie, microfilm ou par tout autre procédé sans l'autorisation expresse des auteurs et de l'éditeur. Editions Phlébologiques Françaises
No article or abstract in this journal may be reproduced in the form of print, photocopy, microfilm or any other means without the express permission of authors and the editor. Editions Phlébologiques Françaises

COMMENTAIRE

M. PERRIN

L'auteur rappelle à juste titre que nous ne disposons pas, à ce jour, de définition consensuelle du syndrome post-thrombotique.

Son évaluation instrumentale est essentielle car elle va, en fonction de la classe clinique, déterminer l'attitude thérapeutique.

Le rappel des investigations est classé, d'une part, en fonction des informations (anatomo et physiopathologiques) qu'elles fournissent et, d'autre part, selon les 3 niveaux de la classification CEAP.

L'auteur présente enfin un algorithme décisionnel détaillé qui prend en compte de façon précise les situations cliniques. La sélection bibliographique est bien choisie. Deux nouvelles références qui n'étaient pas encore publiées lors de la rédaction de l'article méritent d'être ajoutées :

1) Acute and chronic venous disease. *JVS* 2007 ; 46 Supplement S : 1-93.

2) Management of chronic venous disorders of the lower limbs. Guidelines according to scientific evidence. *Intern Angiol* 2008 ; 27 : 1-60.