

La VARICOSE de la GAINÉ du NERF SCIATIQUE : FAITS CLINIQUES

VARICOSITIES of the SCIATIC NERVE SHEATH : CLINICAL PICTURE

M.D. FUMAGALLI, P. MALTEMPI

RÉSUMÉ

La varicose de la gaine du nerf sciatique est une entité anatomo-clinique, identifiée depuis longtemps, demeurant encore mal élucidée dans toutes ses nuances. Cela s'explique par sa faible incidence et par la rareté des séries publiées. Dans le but d'évaluer sa fréquence et de mieux en appréhender les aspects cliniques, nous avons soumis à un examen écho-Doppler 92 patients non sélectionnés consultant pour insuffisance veineuse chronique. L'examen incluait systématiquement l'exploration de l'angle supéro-latéral du losange poplité. Cette démarche nous a permis de collecter 7 patientes dont les caractéristiques principales étaient l'association constante avec une varicocèle pelvienne et un écart entre l'importance des ectasies observées à l'écho-Doppler et la pauvreté des varicosités au niveau du mollet. Nous estimons qu'il existe différentes expressions de cette varicose, conjuguant des formes complètes (varices et sciatalgie) à des formes larvées. Nos patientes pourraient être répertoriées comme peu symptomatiques de phlébectasies de la gaine, sans retentissement neurologique. En outre, leurs varices jouaient un rôle mineur dans le tableau d'une varicose diffuse.

En ce qui concerne le traitement, nous soulignons qu'il faudrait établir un protocole interdisciplinaire qui, à partir de données plus nombreuses, pourrait harmoniser les différentes options actuellement disponibles (embolisation, échosclectothérapie et/ou phlébectomies) dans une stratégie unique.

Mots-clés : varicose de la gaine du nerf sciatique, veine sciatique persistante, nerf saphène-péronier, sciatalgie.

INTRODUCTION

Les varices de la gaine du nerf sciatique constituent une entité anatomo-clinique identifiée depuis longtemps, tout d'abord en tant que découverte per-opératoire [1,2] puis en tant que donnée fortuite lors d'études phlébographiques effectuées en raison de récurrences de varices [3,4] ; elle n'est pas encore aujourd'hui suffisamment connue. Le recours systématique à l'écho-Doppler et l'amélioration du diagnostic grâce au phlébo-scan hélicoïdal avec reconstruction 3D ont ramené l'attention sur le sujet et stimulé le débat sur les possibilités thérapeutiques. Aujourd'hui, on constate de plus en plus, au cours de phlébographies exécutées pour le traitement du syndrome de congestion pelvienne, l'existence de veines sciatiques persistantes. Il s'ensuit la nécessité, dans l'approche de cette pathologie, d'un protocole interdisciplinaire.

SUMMARY

Varicosis of the sciatic nerve sheath is a well established anatomico-clinical entity which is not fully defined in all its variants. This is due to its low prevalence and the rarity of published series. In order to evaluate its prevalence and study its clinical aspects, 92 unselected patients, consulting for chronic venous insufficiency, underwent an echodoppler examination. The supero-lateral angle of the popliteal fossa was routinely included in the examination. In this way, 7 patients were found in whom, in all cases, this was associated with the presence of pelvic varicosities and a marked difference between the severity of the sciatic varices found on echodoppler examination and the paucity of the calf varices. The AA consider there are different presentations of this varicosis ranging from a complete syndrome (varices and sciatic pains) to lesser forms. The patients described could be classified as having few symptoms related to the sheath varicosities and without neurological manifestations. Furthermore, their varices played a minor role in the overall diffuse varicosis. As regards management, the AA call for an interdisciplinary consensus, based on larger numbers, to harmonize the different techniques available (embolisation, echosclerotherapy and/or phlebectomies) and define a single strategy.

Keywords : varicosities of the sciatic nerve sheath; persistent sciatic vein; saphenous and peroneal nerves; sciatalgia.

RAPPEL HISTORIQUE

Le premier rapport officiel est celui de Thiery qui, en 1988, décrivait le cas d'une jeune femme présentant des symptômes veineux sans varices et une sciatalgie irritative prémenstruelle, sensible à la température ainsi qu'à la station debout. La phlébographie de la patiente mettait en évidence une veine sciatique persistante, ectasique en « scoubidou », du pied jusqu'à la région glutéale ; Thiery qualifia ce cas de « phléboneurome » [2]. Cet exemple peut être considéré déjà comme représentatif de la maladie. En 1989, Trigaux publia 7 études de varices primaires récidivantes, évaluées par phlébo-varicographie, dans lesquelles il nota une voie sciatique de drainage : cette voie était constituée de veines axiales postérieures spiraliformes de petit diamètre et d'aspect en rail dans 4 cas, tandis que, dans les 3 autres, il n'y avait qu'un axe unique bien défini.

Dans l'ensemble des cas, le retour se faisait en direction de la veine hypogastrique [3]. En 2001, Lemasle rapporta 8 cas de varicose de la gaine du nerf sciatique sur environ 5 000 patients (0,16 %), à visée chirurgicale, observés de 1994 à 1999. Il définit les critères écho-anatomiques et hémodynamiques pour l'identification et fournit, en conséquence, les éléments pour le diagnostic différentiel. Il attribua aussi la source de ces varices aux veines satellites du nerf saphène-péronier, en émettant l'hypothèse pathogénétique de l'angiodyplasie, par opposition à celle post-thrombotique soutenue par van der Stricht [5]. En 2003 le même auteur montra, au moyen d'un écho-marquage, la distribution typique de ces varices qui peuvent s'extérioriser déjà au-dessus du pli de flexion du genou mais qui, le plus souvent, deviennent évidentes sur la face postéro-latérale du mollet, en dehors de la ligne médiane. Les varices en question contournent la face latérale de la jambe, en regard de la tête du péroné, se dirigeant vers la grande saphène et cheminant aussi verticalement vers la malléole externe [6].

En 2001 Labropoulos, dans un article sur le reflux des axes superficiels non-saphéniens portant sur 84 membres, en collecta 9 présentant une varicose du nerf sciatique (10,71 %) et affirma, sans donner de détails, la possibilité de retentissement sciatalgique [7].

En 2003 Leal Monedero rapporta 38 cas de veine sciatique persistante sur 530 sujets (7,17 %) soumis, pour syndrome de congestion, à phlébographie et à embolisation des axes pelviens [8].

Cet auteur considère la veine sciatique persistante comme une voie collatérale qui sert de transfert centrifuge vers les réseaux superficiels et profonds des membres inférieurs qui, à leur tour, agissent en point de réentrée.

En 2003 Creton rapporta 3 cas de veine sciatique persistante répertoriés dans le cadre d'une insuffisance pelvienne chez des femmes avec varices périnéales : 2 présentaient des varices du nerf saphène-péronier, l'une d'elles se plaignait d'une sciatalgie cataméniale [9].

En 2005 Ricci relata 3 cas, observés en 2003 par écho-Doppler, ainsi qu'un cas reconnu pendant une chirurgie de la petite saphène. Tous les patients souffraient de sciatalgie et présentaient des varices ou des varicosités situées sur la face postéro-latérale du mollet. Ricci ajouta aussi que la compression manuelle, au niveau des varices, juste en dessous du pli de flexion, était en mesure d'évoquer la douleur sciatique ; il qualifia cette manœuvre de pathognomonique [10]. En 2005 le même auteur montra la possibilité de visualiser facilement, par balayage échographique, le nerf sciatique et ses branches [11].

MATÉRIEL ET MÉTHODE

Le but de cette communication est de rapporter notre expérience sur la fréquence de la maladie et d'en souligner certains aspects anatomo-cliniques. Dans une population de 92 patients ambulatoires, tous

confondus, consultant pour insuffisance veineuse chronique, nous avons pratiqué, lors de la première visite, un écho-Doppler des membres inférieurs. La cartographie, exécutée selon les critères écho-anatomiques et hémodynamiques énoncés par Lemasle [5], incluait systématiquement la recherche d'ectasies de la gaine du nerf sciatique au niveau du losange poplité.

La recherche d'un reflux au niveau des ectasies était effectuée par manœuvre de chasse veineuse avec compression du mollet, le reflux étant considéré comme pathologique si sa durée dépassait 0,5 seconde. L'ectasie était définie par un diamètre veineux égal ou supérieur à 2 millimètres.

• Données étudiées :

En cas de repérage d'ectasies, nous avons collecté les données cliniques et hémodynamiques suivantes :

- a. le nombre de grossesses ;
- b. la notion d'une varicocèle pelvienne persistante et/ou dans les antécédents ;
- c. la survenue d'une sciatalgie pendant ou après la grossesse ;
- d. le côté atteint ;
- e. l'aspect échographique des ectasies au-dessus du pli de flexion, classées en « nid d'abeilles » ou tubulaires ;
- f. le statut hémodynamique de la veine petite saphène et du prolongement post-axial ;
- g. l'aspect et la topographie des varicosités ou des varices de la face postéro-latérale de la jambe ;
- h. la présence d'une douleur sciatique en réponse à la compression au-dessous du pli de flexion (signe de Ricci) ;
- i. la classification selon le stade de la CEAP.

Tous les patients ont été soumis à un examen électromyographique standard.

RÉSULTATS

Nous avons colligé 7 cas d'ectasies de veines satellites du nerf saphène-péronier caractérisées de la façon suivante (Tableau 1) :

- sexe : exclusivement féminin ;
- âge moyen : 43,7 ans ;
- nombre de grossesses : 2,4 en moyenne ;
- présence d'une varicocèle pelvienne dans tous les cas observés, soit dans les antécédents, soit reconnaissable à l'examen clinique ;
- présence d'une sciatalgie : 4 cas pendant les grossesses, 3 en dehors, sans lien bien évident de cause à effet entre l'existence de veines dilatées et la souffrance neurologique ;
- côté atteint : prédominance à droite (5 cas), bilatérale chez 2 sœurs (dont Simona L. enceinte : Fig. 1) plus marqué à droite pour l'une et à gauche pour l'autre ;

	DORALICE R.	PAOLA D. P.	ROMILDA P.
ÂGE	62	40	71
SEXE	♀	♀	♀
GROSSESSE PARITÉ	3	2	2
SCIATALGIE GROSSESSE	NÉGATIF	NON	OUI
SCIATALGIE EN DEHORS	OUI	NON	NON
CÔTÉ	DROITE	DROITE	DROITE
PVS	CONTINENTE	CONTINENTE	CONTINENTE
P.P.A.	CONTINENT	CONTINENT	CONTINENT
ASPECT ECHOGRAPHIQUE	ALVÉOLAIRE	ALVÉOLAIRE	ALVÉOLAIRE
ASPECT CLINIQUE	VARICOSITÉS	VARICOSITÉS	VARICOSITÉS
SIGNE DE RICCI	NÉGATIF	NÉGATIF	NÉGATIF
EMG	POLYNEUROPATHIE SENSITIVE-MOTRICE	NON SIGNIFICATIF	NON SIGNIFICATIF
VARICOCELE PELVIEN	OUI	OUI VEINES PERINEALES	OUI
CEAP	C2S	C2S	C2 - 4
AUTRE CONSIDÉRATION	ÉVEINAGES GVS BIL HYSTÉRECTOMIE		

	CINZIA L.	SIMONA L.	MARIA CARLA B.	MARIA F.
ÂGE	43	32	56	63
SEXE	♀	♀	♀	♀
GROSSESSE PARITÉ	2	2	3	5
SCIATALGIE GROSSESSE	2%	2%	OUI	OUI
SCIATALGIE EN DEHORS	NON	OUI	OUI (LAMINECTOMIE)	OUI
CÔTÉ	BILATÉRALE	BILATÉRALE	DROITE	DROITE
PVS	CONTINENTE	CONTINENTE	INCONTINENTE	INCONTINENTE (3 moyen)
P.P.A.	INCONTINENT DX	INCONTINENT GC	CONTINENT	CONTINENT
ASPECT ECHOGRAPHIQUE	ALVÉOLAIRE	ALVÉOLAIRE	TUBULAIRE	ALVÉOLAIRE
ASPECT CLINIQUE	VARICOSITÉS	VARICOSITÉS	VARICOSITÉS	VARICOSITÉS
SIGNE DE RICCI	NÉGATIF	NÉGATIF	NÉGATIF	NÉGATIF
EMG	NON SIGNIFICATIF	NON SIGNIFICATIF	POLYNEUROPATHIE SENSITIVE-MOTRICE	NON SIGNIFICATIF
VARICOCELE PELVIEN	OUI	OUI	OUI	OUI
CEAP	C2S	C2S	C2 - 4	C2S
AUTRE REMARQUES	ÉVEINAGE GVS BIL.		OSTÉOPOROSE DE MEDIUM DIABÈTE	REFLUX PROFOND

Tableau 1. – Caractéristiques cliniques et paracliniques des 7 patientes colligées, avec observation privilégiée de deux sœurs (localisation bilatérale). PVS : petite veine saphène ; PPA : prolongement post-axial ; DX : droite ; GC : gauche , 2°g : deuxième grossesse

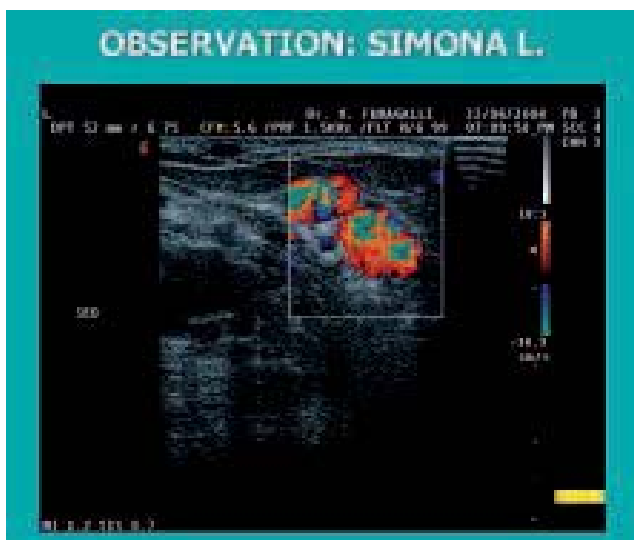


Figure 1. – Simona L. : importantes ectasies localisées au-dessus du pli de flexion

– veine petite saphène : continente (5 cas), incontinente (2 cas), dont 1 cas à la suite d'une thrombose, tandis que le deuxième ne présentait qu'un reflux partiel à partir du tiers moyen ;

– prolongement post-axial : continent (5 cas), en association à des veines périnéales antérieures (2 cas) ;

– aspect des ectasies évalué de 2 à 3 travers de doigt au-dessus du pli de flexion, ainsi réparti : en « nid d'abeilles » (6 cas), tubulaire (1 cas, 3 mm de diamètre) ;

– aspect clinique spécifique, recherché à la face postéro-latérale du mollet : varicosités présentes dans 100 % des cas ;

– répartition selon la classe C de la CEAP : 5 cas classés C_{1,2_s} ; 2 cas C_{1,2_s-4_a}.

EMG : tracés sans altérations pathologiques significatives sauf 2 cas déjà positifs auparavant (un pour polyneuropathie diabétique, l'autre pour polyneuropathie sensitivo-motrice essentielle).

DISCUSSION

Notre étude prospective, réalisée sur un échantillon restreint de patients, appelle certaines remarques :

– dans le domaine méthodologique : si on envisage une exploration systématique à l'écho-Doppler du côté supéro-latéral du losange poplité, on serait étonné de rencontrer beaucoup plus de phlébectasies de la gaine du nerf sciatique, c'est-à-dire une fréquence de la maladie plus élevée que celle reconnue dans la littérature [5, 7, 10] ;

– sur le plan clinique : nos cas se différencient, en ce qui concerne l'aspect morphologique des varices, de ceux décrits par Lemasle et, quant aux symptômes, de ceux publiés dans l'article de Ricci. Par contre, il y a une franche homogénéité en matière de données échographiques. L'explication possible pourrait être la suivante : l'apparition et l'évolution des varicosités

et/ou des varices et leur retentissement neurologique sont fonction de l'entité du reflux dans la veine sciatique persistante et de l'importance de l'imprégnation des veines de la gaine qui se dilatent dans un milieu a priori peu extensible. Ces caractéristiques sont liées à la constitution individuelle et n'attendent, pour se révéler, que la « poussée » de la grossesse, la prise de pilule... ;

– les varices sont satellites des branches du nerf sciatique et peuvent intéresser aussi bien la branche tibiale antérieure que celle du fibulaire commun. Habituellement, il s'agit de varices du nerf saphène-péronien qui devient superficiel au tiers inférieur de la cuisse, et de celles qui cheminent le long du nerf fibulaire commun, au-dessus et en dessous du pli de flexion. Au fur et à mesure qu'elles descendent vers le mollet, dès qu'elles traversent le fascia, elles peuvent diminuer de volume, s'effiloche et devenir minuscules jusqu'à n'être pratiquement plus visibles, en laissant un aspect de varicosités banales. Si la forme complète de la maladie conjugue le binôme souffrance neurologique et varices, elle n'est pas univoque. Comme nous l'avons observé, il existe probablement une constellation de formes intermédiaires polymorphes. Dans une optique de classification, nos patientes peuvent être répertoriées comme porteuses pauci-symptomatiques des ectasies variqueuses de la gaine du nerf, comportant des effets cliniques peu invalidants ;

– sur le plan étiopathogénique : nous avons noté une association constante avec une varicocèle pelvienne. Il n'est pas surprenant que l'hypertension des axes hypogastriques, congénitale ou acquise, se transmette en direction centrifuge via toutes les voies collatérales, parmi lesquelles une veine sciatique persistante. Cela a été bien signalé par les auteurs qui embolisent les axes veineux pelviens refluentes. En théorie, même des hommes pourraient présenter ce tableau anatomoclinique mais les données concernant le sexe masculin ne sont pas disponibles dans la littérature.

TRAITEMENT

Les articles de la littérature incluant des précisions sur le traitement sont peu nombreux, anecdotiques et dépourvus d'un suivi suffisamment long pour juger de son efficacité [12, 13].

Un deuxième obstacle à l'établissement d'un protocole est l'hétérogénéité des traitements possibles (exérèse, sclérothérapie, embolisation sélective par cathéter...). Toutefois, il ressort des articles de Marongiu et de Ricci [4, 10] que l'interruption chirurgicale des connexions possibles qui lient le système postérieur (d'un côté les veines de la gaine et, de l'autre côté, la veine petite saphène, le prolongement post-axial, la perforante de la fosse poplitée et les éventuelles liaisons avec les axes fémoraux) est déjà de nature à soulager les patients de leurs symptômes neurologiques.

Aujourd'hui la méthode idéale paraît être l'embolisation sélective, par coils ou par la « technique sandwich », des axes qui sortent des veines hypogastriques car ce procédé traite le reflux à sa

source. Il est quelquefois de réalisation difficile, compte tenu du petit diamètre des vaisseaux, tout en présentant de bons résultats à long terme ; il ne présente pas de complications majeures mais son coût est élevé [8, 9]. Il nous semble licite d'extrapoler à partir des données de la littérature l'indication d'embolisation à des femmes en âge de procréer, présentant un syndrome de congestion pelvienne marqué associé à des sciatalgies constantes et rebelles.

Enfin il faut garder à l'esprit que la varicose de la gaine n'est que la partie émergée de l'iceberg d'une varicose plus diffuse qui touche souvent, au minimum, le système des grandes saphènes. Compte tenu des faibles débits véhiculés par ces veines de petit et moyen diamètres, cette typologie de varices joue un rôle mineur. Après avoir traité tous les axes majeurs refluant en amont, les varices et les varicosités des faces postéro-latérale et médiane du mollet peuvent être traitées par phlébectomies et/ou par sclérothérapie. Théoriquement il y a un risque de traumatisme veineux, lequel n'est pourtant pas documenté dans la littérature actuelle [10]. La sclérothérapie à la mousse semble prometteuse, conseillée au dessous du pli de flexion, soit par accès transcutané classique, soit par cathétérisation en per-opératoire ; par contre, elle est formellement déconseillée à la cuisse. Seul Ricci rapporte un cas traité avec succès par écho-sclérothérapie se traduisant par l'occlusion du segment veineux à la cuisse par effet rétrograde ; ce cas a été suivi pendant un an [10].

CONCLUSION

La varicose de la gaine du nerf sciatique est une maladie neuro-veineuse rare, congénitale, bien tolérée, dont la fréquence est probablement sous-estimée. A côté des formes cliniquement évocatrices (varices et sciatalgie), on observe des formes frustrées (varicosités non systématisées sans retentissement neurologique). Il serait souhaitable que tous les médecins vasculaires songent à explorer systématiquement le losange poplité dans le but de pouvoir dresser, à partir de données plus exhaustives, un protocole qui tienne compte des différents choix possibles, en vue d'une intégration synergique.

RÉFÉRENCES

1. Servelle M. Pathologie vasculaire. Les affections veineuses. Paris, Masson éd, 1978.
2. Thierry L. La veine du nerf sciatique. Impact clinique et thérapeutique. *Phlébologie* 1988 ; 41 : 687-9.
3. Trigaux J.P., Vanbeers B.E., Delchambre F.E., de Fays F.M., Schoevaerdt J-C.M. Sciatic venous drainage demonstrated by varicography in patients with a patent deep venous system. *Cardiovasc Intervent Radiol* 1989 ; 12 : 103-6.
4. Marongiu G.M., Piredda F., Bacciu P.P. The varices of the sciatic nerve : nosologic aspects and our experience. Atti 4° Congresso. Collegio It. Flebologia. Ferrara 12-14 Ottobre 2000 : 140.
5. Lemasle P., Uhl J.F., Lefebvre-Viladerbo M., Gillot C., Baud J.M., Vin F. Veine du nerf sciatique et maladie variqueuse. Aspects écho-anatomiques et hémodynamiques. *Phlébologie* 2001 ; 54 : 219-28.
6. Lemasle P. De la clinique aux ultrasons : varicose du nerf sciatique. *Phlébologie* 2003 ; 56 : 67-8.
7. Labropoulos N., Tiongson J., Pryor L., Tassiopoulos A.K., Kang S.S., Mansour M.A., Baker W.H. Nonsaphenous superficial vein reflux. *J Vasc Surg* 2001 ; 34 : 872-7.
8. Leal Monedero J., Zubicoa Ezpeleta S., Grimberg M., Vergara Correa L., Jiménez Gutierrez J.A. Subdiaphragmatic venous insufficiency. Embolization treatment using mixed technique (coils and foam). *Phlebolympology* 2004 ; 45 : 269-75.
9. Creton D., Hennequin L. Insuffisance veineuse pelvienne chez la femme présentant des varices périnéales. Corrélation anatomo-clinique, traitement par embolisations et résultats (31 cas). *Phlébologie* 2003 ; 56 : 257-64.
10. Ricci S., Georgiev M., Jawinen A., Zamboni P. Sciatic nerve varices. *Eur J Endovasc Surg* 2005 ; 29 : 83-7.
11. Ricci S. Ultrasound observation of the sciatic nerve and its branches at the popliteal fossa : always visible, never seen. *Eur J Endovasc Surg* 2005 ; 30 : 659-63.
12. Hamilton H.C.E., Darke S.G. Persistent sciatic vein. Unusual cause of reflux from the popliteal fossa and sural nerve damage. *Eur J Endovasc Surg* 1999 ; 17 : 539-41.
13. Cherry K.J. Jr, Glociczki P., Stanson A.W. Persistent sciatic vein : diagnosis and treatment of a rare condition. *J Vasc Surg* 1996 ; 23 : 490-7.