Aucun article ou résumé dans cette revue ne peut être reproduit sous forme d'imprimé, photocopie, microfilm ou par tout autre procédé sans l'autorisation expresse des auteurs et de l'éditeur. Editions Phlébologiques Françaises
No article or abstract in this journal may be reproduced in the form of print, photocopy, microfilm or any other means without the express permission of authors and the editor. Editions Phlébologiques Françaises

La COMPRESSION ÉLASTIQUE après SCLÉROTHÉRAPIE de TÉLANGIECTASIES PERMET d'AMÉLIORER SIGNIFICATIVEMENT le RÉSULTAT ESTHÉTIQUE du TRAITEMENT : une ÉTUDE RANDOMISÉE, CONTRÔLÉE

COMPRESSION after SCLEROTHERAPY for TELANGIECTASIAS and RETICULAR LEG VEINS : A RANDOMIZED CONTROLLED STUDY

P. KERN [1], A.A. RAMELET, R. WUTSCHERT, D. HAYOZ

Le texte intégral de ce travail a été publié dans le « Journal of Vascular Surgery 2007 ; 45 : 1212-6. Kern P., Ramelet A.A., Wutschert R., Hayoz D. Compression after sclerotherapy for telangiectasias and reticular leg veins : a randomized controlled study » que nous invitons les lecteurs à citer pour faire référence à ce travail.

INTRODUCTION

L'utilité de la compression élastique après sclérothérapie des télangiectasies est controversée depuis plusieurs décennies et son application varie entre les différents pays. En France, en Italie et au Canada, seule une minorité de phlébologues applique une compression après sclérothérapie de télangiectasies, tandis qu'elle est utilisée de routine dans d'autres pays comme l'Allemagne, l'Autriche et la Suisse [1, 2]. Les modalités de compression varient entre différentes formes de bandages, des bas de compression médicale (BCM) de 20 à 40 mm Hg de pression à la cheville [2-8]. Certains phlébologues utilisent en outre une compression locale excentrique, généralement sous forme de « boules » de coton ou de compresses [3, 4]. Cette diversité de traitement se reflète dans les études récentes consacrées à la sclérothérapie : soit aucune compression n'a été appliquée [9], soit elle a été appliquée pendant 72 heures pour les télangiectasies [4, 8] ou encore une semaine pour les varices réticulaires [5, 6, 8].

Goldmann [4] a démontré qu'une compression de 72 heures n'était efficace que sur des télangiectasies d'un diamètre supérieur à 0,5 mm. Dans l'étude de Weiss [7], les meilleurs résultats ont été obtenus lorsqu'une compression élastique de 20-30 mm Hg était portée pendant 3 semaines, bien qu'un certain bénéfice fût déjà observé après 3 jours et après une semaine de port. Dans ces 2 études, la compression a permis de diminuer significativement le nombre de pigmentation post-sclérothérapie (respectivement de 40 à 28,5 % [4] et de 100 à 20 % [7]). A relever que le taux de pigmentation dans les groupes contrôles était particulièrement important vu qu'il s'élevait jusqu'à 100 %. On pense que la compression élastique améliore l'efficacité de la sclérothérapie en diminuant la formation des thrombi, des pigmentations et du matting par une action anti-inflammatoire et en limitant l'angiogénèse [10]. Mais l'efficacité de la compression est discutable dans la mesure où une pression de plus de 80 mm Hg est nécessaire pour vider le sang des télangiectasies. De surcroît, une compression élastique n'exerce aux cuisses que 41 à 74 % de la pression mesurée à la cheville, ce qui veut dire qu'un BCM de 23 à 32 mm Hg à la cheville n'exerce plus que 10 à 18 mm Hg de pression à la cuisse [10]. D'ailleurs un BCM ne réussit pas à comprimer les veines saphènes en position debout [11, 12]. Pour ces différentes raisons, l'utilité d'appliquer une compression après sclérothérapie des télangiectasies est controversée. De plus, les patientes sont souvent réticentes à porter un BCM si son efficacité n'a pas été clairement démontrée. La grande diversité des méthodes de traitement reflète une stratégie thérapeutique basée sur l'expérience personnelle du phlébologue et le manque d'éléments objectifs permettant de proposer une compression élastique après sclérothérapie de télangiectasies. Nous avons conduit une étude randomisée contrôlée pour optimaliser la prise en charge thérapeutique et nous assurer que l'éventuel bénéfice du port d'un BCM dans cette indication est suffisant pour pallier l'inconvénient de son port. Le but de cette étude n'était pas d'évaluer l'effet de la compression sur certaines tailles de télangiectasies et varices réticulaires, mais de savoir si la compression permettait globalement d'améliorer l'aspect esthétique après sclérothérapie, vu qu'au cours d'une séance sont traitées non seulement des télangiectasies supérieures à 0,5 mm de

29, rue de la Madeleine 1800 VEVEY Suisse.

© Éditions Phlébologiques Françaises, vol.61, n° 1/2008, p.111-114

Aucun article ou résumé dans cette revue ne peut être reproduit sous forme d'imprimé, photocopie, microfilm ou par tout autre procédé sans l'autorisation expresse des auteurs et de l'éditeur. Editions Phlébologiques Françaises
No article or abstract in this journal may be reproduced in the form of print, photocopy, microfilm or any other means without the express permission of authors and the editor. Editions Phlébologiques Françaises

diamètre mais aussi des plus fines. D'autre part, les patientes se plaignant souvent de l'inconfort du bas, nous souhaitions évaluer le seuil de tolérance sur une échelle visuelle et si le BCM n'interférait pas avec la qualité de vie générale. Pour cette évaluation, nous avons choisi la situation la moins favorable pour le BCM, c'est-à-dire la cuisse. En effet, si le BCM est efficace sur la cuisse, il le sera certainement aussi sur les télangiectasies des jambes ; par contre l'inverse pourrait ne pas être vrai. En outre la face latérale de la cuisse se prête bien à une étude de sclérothérapie, vu qu'il s'agit d'une région située en dehors des territoires saphéniens où le résultat pourrait être influencé par ces dernières même si un reflux n'a pas été mis en évidence lors de l'examen écho-Doppler.

MÉTHODOLOGIE

Après une séance de sclérothérapie avec une solution de glycérine chromée non diluée (Sclérémo®, Laboratoires Bailleul, Paris, France), cent patientes présentant des télangiectasies sur la face latérale de la cuisse ont été randomisées en deux groupes. Dans le premier, aucune compression n'est appliquée ; dans le second, un BCM de 23 à 32 mm Hg (Sigvaris 702 Top Fine®, Ganzoni, St Gall, Suisse) est porté durant la journée du lever au coucher pendant 3 semaines. Par convention, seuls les patients souhaitant effectuer un traitement esthétique des télangiectasies et présentant un examen écho-Doppler veineux normal ont été inclus. L'objectif primaire (la disparition visuelle des vaisseaux) a été évalué par une analyse de satisfaction des patientes et une évaluation quantitative, en aveugle, de photographies digitales par 2 experts indépendants, photos prises dans des conditions identiques avant et en moyenne 52 jours après traitement. Les experts ont utilisé un score visuel a priori de disparition des vaisseaux de 0 à 10, 0 étant l'absence d'amélioration, 10 la disparition complète des vaisseaux. Ce score a pu être validé lors d'une étude précédente avec les mêmes experts [5], où d'une part une corrélation hautement significative entre les 2 experts a été démontrée, mais également une reproductibilité significative des résultats lors d'une 2ème lecture à un mois d'intervalle. Ce score qui permet l'analyse d'une grande surface présente l'avantage par rapport à des modèles informatiques d'éviter de nouvelles variables (tel le choix arbitraire d'une petite surface) et il permet aussi d'intégrer les varices réticulaires, nourricières des placards de télangiectasies.

Les patientes ont rempli un questionnaire de qualité de vie générale (SF 36) [13] avant traitement et lors de la consultation de contrôle. L'estimation de la taille de l'échantillon nécessaire pour cette étude a été calculée sur la base de notre étude précédente de sclérothérapie [5] qui comparait différents agents sclérosants. En effet, il n'a pas été possible d'effectuer une analyse de puissance sur les études précédentes de compression après sclérothérapie, soit en raison d'absence d'analyse statistique, soit d'une méthodologie statistique différente. Notre étude avait permis de montrer une différence statistiquement significative entre différents agents sclérosants. La méthodologie étant identique, il a été possible d'effectuer un calcul de puissance pour cette nouvelle étude. L'estimation de la taille de l'échantillon a révélé que la détection d'une différence réelle d'une demi-déviation standard (avec niveau de significativité à 5 % et une puissance de 80 %) nécessitait exactement 100 patients alloués en 2 groupes de 50 chacun.

RÉSULTATS

Les données de 96 patients sur 100 ont pu être évaluées. Le coefficient de corrélation entre les 2 experts était excellent (0,93). Les patients avaient le même taux de satisfaction avec les résultats dans les 2 groupes. L'évaluation objective des résultats par les experts a montré un bénéfice et une amélioration esthétique significative avec le port des BCM (score moyen de 6,28 ± 2,1 dans le groupe sans compression et de 7,05 ± dans le groupe compression, p = 0,026) *(Fig. 1)*. Ceci correspond à un NNT (number needed to treat) de 4,7 pour obtenir un score d'amélioration esthétique supérieur à 6. Les mauvais résultats étaient significativement plus nombreux dans le groupe sans compression. 43 % des patients sans compression et seulement 24 % des patients portant une compression ont obtenu un score d'amélioration esthétique inférieure à 6,5 *(Fig. 2)*. La compression a été bien tolérée par les patients avec un score de tolérance médian de 10 (0 correspondant à une excellente tolérance et 100 un grand inconfort). Il n'y a pas eu de complications sévères. Des micro-thrombi sont rarement survenus dans les 2 groupes, moins fréquemment dans le groupe compression (10 % versus 15,2 % dans le groupe sans compression). Le taux de pigmentation et de matting était faible, similaire dans les 2 groupes.

La qualité de vie générale aussi bien physique que mentale chez ces patients souhaitant un traitement esthétique des télangiectasies était similaire à celui d'une population saine. Le traitement n'a pas eu d'impact sur la qualité de vie.

DISCUSSION

Bien que le port d'une compression élastique après sclérothérapie de télangiectasies soit recommandé dans plusieurs pays, les études prospectives évaluant son efficacité sont rares et comprennent un faible nombre de patients. Cette étude prospective, randomisée contrôlée démontre que le port d'un BCM pendant 3 semaines après sclérothérapie permet d'améliorer significativement l'aspect esthétique après une séance de traitement. Le NNT est excellent puisque seulement 5 patients doivent porter un BCM pour qu'un bénéfice soit observé chez un patient en obtenant un score d'amélioration esthétique supérieur à 6. Afin d'identifier les patients bénéficiant le plus du BCM, nous avons divisé les scores en 3 groupes (mauvais

Aucun article ou résumé dans cette revue ne peut être reproduit sous forme d'imprimé, photocopie, microfilm ou par tout autre procédé sans l'autorisation expresse des auteurs et de l'éditeur. Editions Phlébologiques Françaises
No article or abstract in this journal may be reproduced in the form of print, photocopy, microfilm or any other means without the express permission of authors and the editor. Editions Phlébologiques Françaises

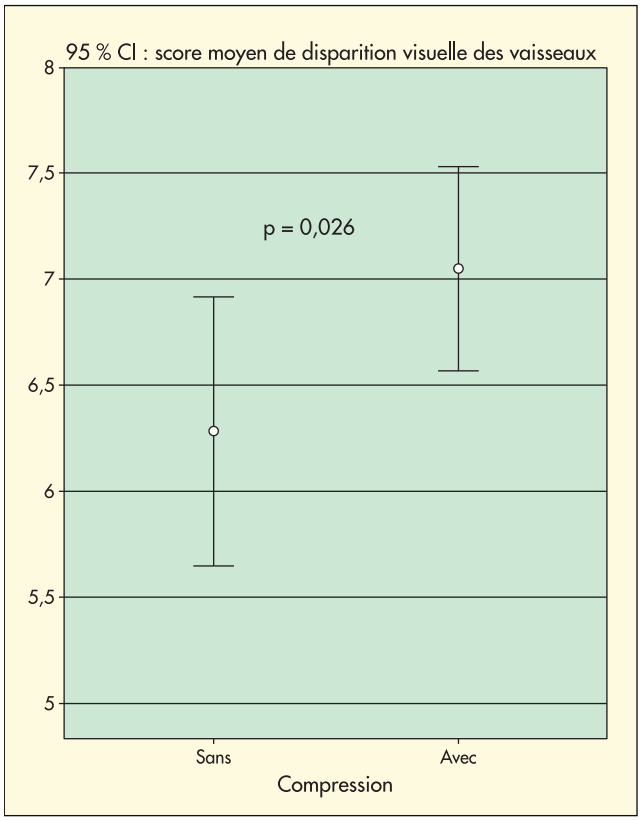

Fig. 1[1]. – L'évaluation objective par les experts montre que le score moyen de disparition visuelle des vaisseaux est significativement meilleur dans le groupe compression

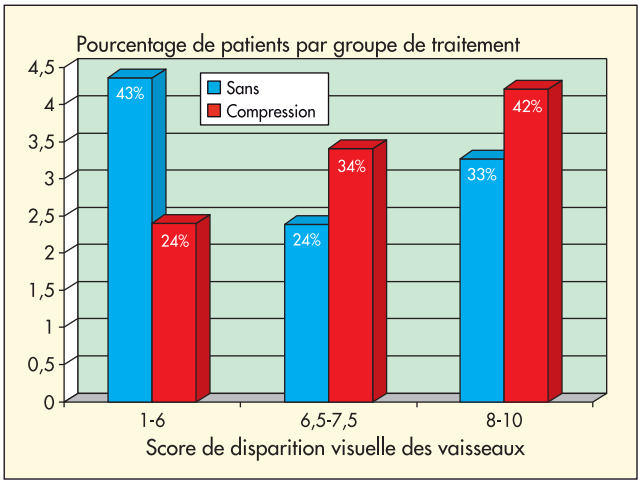

Fig. 2[2]. – La question pouvait se poser de savoir à qui le port des BCM profitait le plus. Les scores ont été divisés en trois groupes : mauvais résultats (score < 6,5), bons résultats (score entre 6,5 et 7,5), excellents résultats (score > 7,5). Cette analyse montre que non seulement les bons et excellents résultats sont améliorés par les BCM, mais que les BCM permettent aussi d'éviter des mauvais résultats.

résultats score de 0 à 6, bons résultats avec un score entre 6,5 et 7,5, excellents résultats avec un score entre 8 et 10). Cette analyse *(Fig. 2)* montre que le BCM n'améliore pas seulement les bons résultats mais permet aussi d'éviter les échecs.

Même si la différence du score visuel entre les 2 groupes peut paraître a priori faible, pour des patientes espérant une disparition complète des télangiectasies une amélioration des résultats de 63 à 70 % est importante.

Sachant que la compression qu'exerce à la cuisse un BCM de 23 à 32 mm Hg est faible, se pose la question de son mécanisme d'action ? Plusieurs hypothèses peuvent être émises. Le BCM pourrait agir, non pas par diminution du diamètre des vaisseaux, mais par un effet anti-inflammatoire sur l'espace périveineux. Les BCM sont classés selon la pression exercée à la cheville au repos. Leur action, lorsque le patient se déplace pendant la marche, pourrait être différente par un effet de massage avec une variation des pressions. Les BCM pourraient aussi diminuer l'apport sanguin par les varices réticulaires nourricières.

Contrairement aux études précédentes consacrées à la compression après sclérothérapie de télangiectasies [4, 7], les effets secondaires, en particulier le taux de pigmentations et micro-thrombi, étaient faibles dans les 2 groupes et nous n'avons pu constater qu'une tendance en faveur de moins de micro-thrombi dans le groupe compression dans cette étude.

Les BCM ont été bien tolérés ; le degré d'inconfort rapporté par les patients était faible et le port des BCM n'a pas interféré avec la qualité de vie générale.

Les patients souhaitant un traitement esthétique des télangiectasies ont une qualité de vie générale normale, comparable à un groupe de personnes saines. Le traitement n'a pas eu d'impact sur la qualité de vie.

En conclusion, le port de BCM (23 à 32 mm Hg) pendant 3 semaines durant la journée permet d'améliorer significativement le résultat esthétique après une session de sclérothérapie des télangiectasies. Un BCM devrait donc être proposé aux patients dans cette indication.

[1] Reproduit de *Vasomed* 2007, volume 29. Kern P. Kompressionstherapie nach Sklerotherapie von Besenreisern. Page 174. Avec l'autorisation de Viavital Verlag.

[2] Reproduit du *Journal of Vascular Surgery* 2007, volume 45. Kern P., Ramelet A.A., Wutschert R., Hayoz D. Compression after sclerotherapy for telangiectasias and reticular leg veins : a randomized controlled study. Page 1215. Avec l'autorisation de Elsevier.

Aucun article ou résumé dans cette revue ne peut être reproduit sous forme d'imprimé, photocopie, microfilm ou par tout autre procédé sans l'autorisation expresse des auteurs et de l'éditeur. Editions Phlébologiques Françaises
No article or abstract in this journal may be reproduced in the form of print, photocopy, microfilm or any other means without the express permission of authors and the editor. Editions Phlébologiques Françaises

RÉFÉRENCES

1. Partsch H., Baccaglini U., Stemmer R. Questionnaire regarding the practice of sclerotherapy. *Phlebology* 1997 ; 12 : 43-55.

2. Rabe E., Pannier-Fischer F., Gerlach H., Breu F.X., Guggenbichler S., Zabel M. German Society of Phlebology. Guidelines for sclerotherapy of varicose veins (ICD 10 : I83.0, I83.1, I83.2, and I83.9). *Dermatol Surg* 2004 ; 30 : 687-93.

3. Neumann H.A.M., Kockaert M.A. The treatment of telangiectasia. *J Cosmetic Dermatology* 2004 ; 2 : 73-81.

4. Goldman M.P., Beaudoing D., Marley W., Lopez L., Butie A. Compression in the treatment of leg telangiectasia : a preliminary report. *J Dermatol Surg Oncol* 1990 ; 16 : 322-5.

5. Kern P., Ramelet A.A., Wutschert R., Bounameaux H., Hayoz D. Single-blind, randomized study comparing chromated glycerin, polidocanol solution and polidocanol foam for treatment of telangiectatic leg veins. *Dermatol Surg* 2004 ; 30 : 367-72.

6. Goldman M.P. How to utilize compression after sclerotherapy ? *Dermatol Surg* 2002 ; 28 : 860-2.

7. Weiss R.A., Sadick N.S., Goldman M.P., Weiss M.A. Post-sclerotherapy compression : controlled comparative study of duration of compression and its effects on clinical outcome. *Dermatol Surg* 1999 ; 25 : 105-8.

8. Scultetus A.H., Villavicencio J.L., Kao T.C., Gillespie D.L., Ketron G.D., Iafrati M.D., et al. Microthrombectomy reduces postsclerotherapy pigmentation : multicenter randomized trial. *J Vasc Surg* 2003 ; 38 : 896-903.

9. McCoy S., Evans A., Spurrier N. Sclerotherapy for leg telangiectasia. A blinded comparative trial of polidocanol and hypertonic saline. *Dermatol Surg* 1999 ; 25 : 381-5.

10. Goldman M.P., Bergan J.J. Sclerotherapy treatment of varicose and telangiectactic leg veins, 3rd ed. St Louis : Mosby, 2001.

11. Lord R.S., Hamilton D. Graduated compression stockings (20-30 mm Hg) do not compress leg veins in the standing position. *ANZ J Surg* 2004 ; 74 : 581-5.

12. Partsch B., Partsch H. Calf compression pressure required to achieve venous closure from supine to standing positions. *J Vasc Surg* 2005 ; 42 : 734-8.

13. Ware J., Sherbourne C. The MOS 36-item short-form health survey (SF-36). *Medical Care* 1992 ; 30 : 473-83.