

Phlébologie 2009, 62, 2. p. 36-41

La compression échoguidée après sclérothérapie *Echo guided compression after sclerotherapy*

Ferrara F.¹, Bernbach H.R.²

Résumé

Objectif : Le but du travail était d'évaluer l'efficacité de la compression après sclérothérapie de la terminaison de la terminaison de la grande veine saphène (TGVS).

Matériaux et méthodes : Cent TGVS (Collectif II) ont été traitées par sclérothérapie selon la méthode de Sigg, dans une seule séance avec une compression immédiate: excentrique positive (tampons pendant une période de 7 jours) sur le tronc de la GVS à la cuisse et concentrique (bandage à allongement court pendant une période de 21 jours). Un bas de compression de classe 2 ou 3 a de plus été porté pendant 30 jours. En complément une compression excentrique de la TGVS a été appliquée pendant les trois premiers jours. Cette compression était réalisée par un dispositif particulier qui s'appelle Safeguard™ (Datascop), muni d'une vésicule gonflable à l'aide d'une seringue. On peut gonfler la vésicule (écho-transparente) avec du gel, jusqu'à l'interruption du reflux de la jonction saphéno-fémorale, en vérifiant par écho-doppler les effets compressifs de son expansion sur la TGVS. Les contrôles cliniques et écho-doppler ont été réalisés à 12 mois et comparés à un ensemble de 1000 TGVS sclérosées par la même méthode (Collectif I), mais sans l'application du dispositif Safeguard.

Résultats : Les incidences d'échecs relevées dans le Collectif II ont été statistiquement inférieures à celles du collectif I, sur des critères cliniques et écho-doppler.

Discussion : L'application du Safeguard™ protège les veines sous-jacentes de la surcharge hémodynamique (reflux long) ; elles peuvent, de cette façon, être sclérosées et bien comprimées par le bandage.

Conclusions : La compression écho-guidée est un dispositif important dans le traitement par sclérothérapie de la GVS. Il réduit la fréquence des récurrences notamment pour les patients dont la circonférence de la racine de la cuisse est supérieure à 64 cm, rendant la compression difficile.

Mots clés : grande veine saphène, sclérothérapie compressive, écho-doppler.

Summary

Aim: The aim of this study was to evaluate the effectiveness of compression of the saphenofemoral junction (SFJ) after sclerotherapy of the great saphenous vein (GSV).

Material and methods : One hundred GSVs (Group II) were injected using the Sigg technique in one session and with immediate compression : positive eccentric compression with pads along the trunk of the GSV in the thigh for 7 days, and concentric compression with a short-stretch elastic bandage for 3 weeks.

This was followed by an elastic stocking of class II or III for 1 month.

An eccentric compression of the SFJ was applied for 3 days by means of an inflatable balloon called Safeguard™ (Datascop).

The balloon was inflated, by means of a syringe, with air or a gel under duplex guidance up to the point when the saphenofemoral reflux was interrupted.

Clinical examination and duplex scanning were carried out after 12 months.

Results : There were fewer failures in group II than in the 1000 patients in group I, where «Safeguard™» had not been used.

Discussion : The use of «Safeguard™» prevented reflux into the subjacent veins and these could thus be well compressed and sclerosed.

Conclusions : Interruption of reflux into the GSV with «echoguided» compression improved the results of compression sclerotherapy especially in the presence of large thighs (circumference ≥ 64 cm) where efficient compression is difficult.

Keywords: great saphenous vein, compression sclerotherapy, duplex scanning.

1- Dr. Francesco Ferrara, v. Kuliscioff, n 2 - 80011, Acerra (NA) - Italie.

Tél. 081/5207231 - Fax. 081/0603357 - E-mail : fferr@tiscali.it

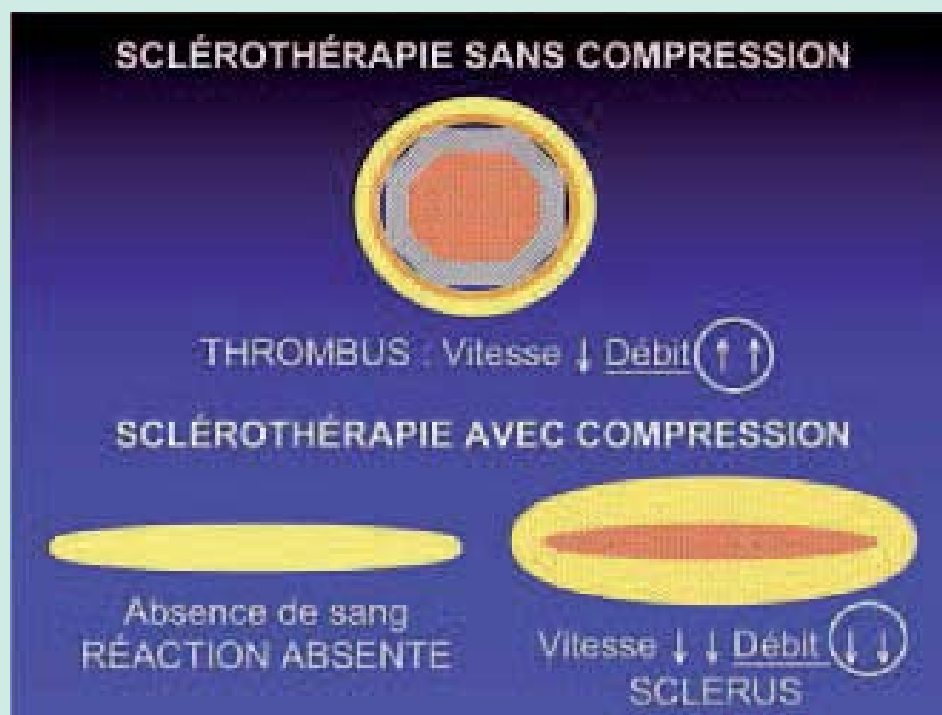
2- HR Bernbach, Viale Cattaneo, n. 25 - 6900, Lugano, Suisse.

Accepté le 12 mars 2009.

La compression écho-guidée après sclérothérapie

FIGURE 1 :

La sclérothérapie est induite par la diminution du débit du réseau veineuse superficiel. Cette condition hémodynamique est le résultat de l'association de deux moyens de compression : le bandage (réduction du calibre de la veine) et la suppression du reflux long.



Introduction

La compression écrase les petites veines superficielles, mais le calibre de la terminaison de la Grande Veine Saphène (TGVS) est peu modifié. Cette réduction associée à la variation géométrique de la lumière veineuse, suffisent à modifier la vitesse (augmentation), mais ne réduit que peu le débit.

L'écrasement total des veines (absence de débit) est le traitement idéal de la thrombose, tandis que la réduction de la lumière veineuse (augmentation de la vitesse du sang) suffit à sa prévention. La compression idéale pour la sclérothérapie se situe entre les deux conditions. Cette compression doit permettre une réduction importante de la lumière ; il faut cependant éviter une augmentation de la vitesse du sang, secondaire à la diminution du diamètre du vaisseau... Il faudrait au contraire obtenir également une réduction du débit.

Si la compression écrase totalement la veine (débit absent) la sclérose est empêchée, parce que la présence des facteurs de la coagulation du sang est nécessaire à la formation du sclérus (Fig. 1).

Il faudrait donc réduire la lumière, mais en même temps, éviter l'augmentation de la vitesse; ou mieux encore,

il faudrait obtenir la stagnation du sang dans la veine injectée, par la suppression du reflux et de la surcharge hémodynamique (Fig. 2).

Un dispositif de compression excentrique appliquée à l'aîne peut, par la suppression du reflux long, « dégonfler » le tronc de la GVS ; son calibre peut être réduit par l'application d'un bandage et de tampons appliqués en regard de la veine saphène à la cuisse. Un affaissement presque total de la lumière veineuse peut ainsi être obtenu y compris dans les cas des cuisse présentant des circonférences importantes [1] (Fig. 3).

Objectif

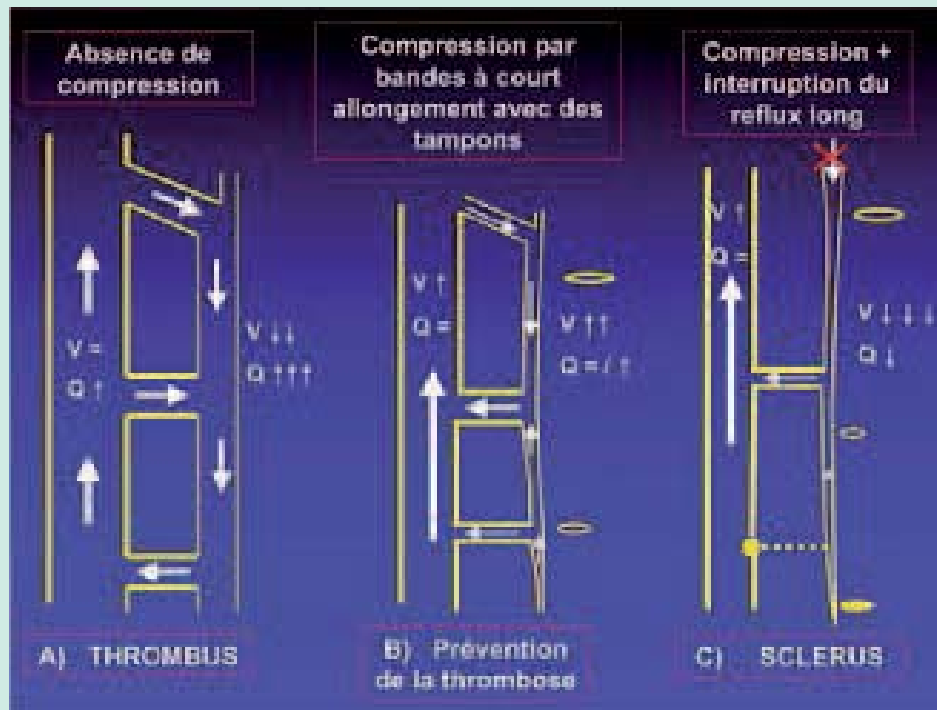
Le but du travail était d'évaluer l'efficacité de la compression après sclérothérapie de la terminaison de la TGVS.

Matériel et méthodes

Cent TGVS (Collectif II) dont le diamètre était compris entre 5 et 18 mm, mesuré à 3 cm de l'abouchement saphéno-fémoral (S-F), ont été traitées par sclérothérapie selon la méthode de Sigg, dans une seule séance avec solution iodée 4-6%.

FIGURE 2 :

A) Formation d'un thrombus en absence de compression ;
B) La seule compression, en augmentant la vitesse dans le réseau superficiel, prévient la formation du thrombus mais aussi du sclérosis ;
C) Le sclérosis : la suppression du reflux long et de la surcharge hémodynamique (petites veines superficielles complètement vidées et écrasées) entraîne la réduction de la lumière, mais avec une stagnation du sang dans la veine injectée.



Une compression immédiate a été appliquée: excentrique positive sur le tronc de la GVS à la cuisse (tampons de 4 cm d'épaisseur maintenus par un pansement collant pendant 7 jours) et concentrique (bandage à court allongement de 35% amovible pendant une période de 21 jours).

En complément, un bas de compression de classe II ou III a été porté pendant 30 jours [1, 2].

En plus une compression excentrique de la TGVS a été appliquée les trois premiers jours. Cette compression, appliquée au niveau de la jonction s-f, était réalisée par un dispositif particulier qui s'appelle Safeguard™ (Datascopie).

Il s'agit d'un pansement collant muni d'une vésicule gonflable (à l'aide d'une seringue), habituellement utilisé pour le contrôle de l'hémostase après des procédures vasculaires invasives. On peut gonfler la vésicule (écho-transparente) par du gel, jusqu'à l'interruption du reflux de la jonction S-F, en vérifiant, par échodoppler, les effets compressifs de son expansion sur la TGVS (Fig. 4).

Les contrôles cliniques et échodoppler ont été réalisés à 12 mois [3,4].

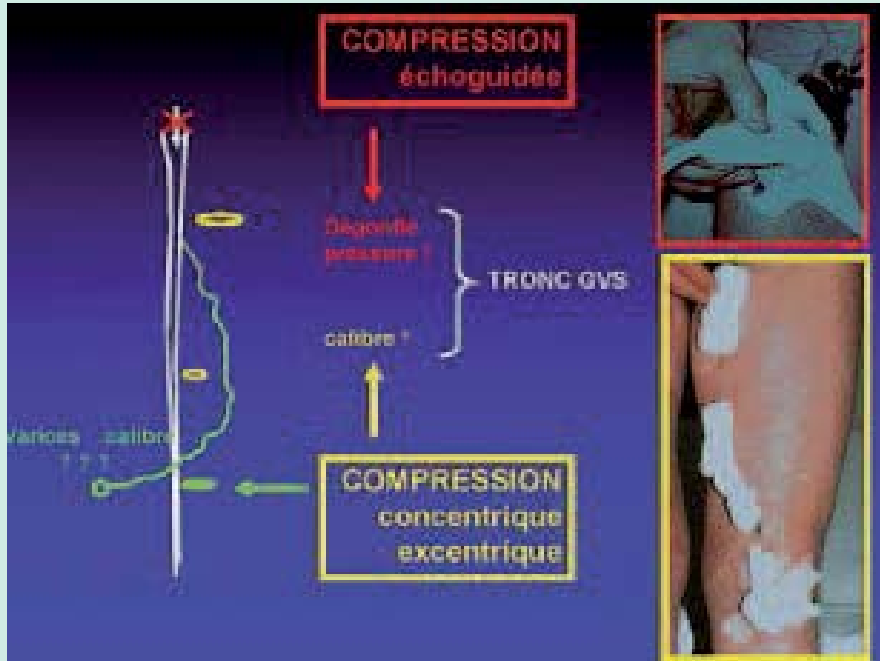
L'évaluation des résultats a été faite sur des critères cliniques et échodoppler. À l'examen clinique les échecs thérapeutiques étaient caractérisés par la présence de varices supérieure à 50% de la varicose précédente et par la présence d'une insuffisance veineuse chronique. L'évaluation des symptômes « lourdeur » et « douleur » a été faite par l'échelle EVA ; l'échelle Likert a été utilisée pour évaluer les crampes et les signes esthétique.

À l'examen échodoppler, les échecs thérapeutiques étaient caractérisés par l'absence des signes suivants : incompressibilité de la veine ; modifications morphologiques de la paroi vasculaire, notamment épaissement du versant endothélial, mauvaise netteté ou caractère fragmentaire de la paroi ; modifications lumenales notamment densification échogène de la lumière et réduction du calibre jusqu'à la transformation en « ficelle », synonyme de résultat idéal ; absence du flux ou du reflux sur le plan hémodynamique.

Selon notre classification des récurrences [5], nous avons considéré les échecs échographiques comme Récurrences sous-cliniques, et comme récurrences cliniques les échecs avec la présence, au niveau clinique, de varices d'un volume supérieur à 50% par rapport à la varicose précédente.

La compression écho-guidée après sclérothérapie

FIGURE 3 :
 La suppression du reflux long est réalisée à l'aide d'un dispositif de compression écho-guidée qui « dégonfle » le tronc de la GVS, favorisant sa compressibilité.



Les 100 membres ainsi traités ont été repartis en trois groupes selon la circonférence de la cuisse, mesurée à 5 cm sous l'aîne (g): groupe A g <57 cm (30 cas), groupe B g =58 – 63 cm (45 cas), groupe C g >64 cm (25 cas).

Nous avons comparé nos résultats à un ensemble de 1000 TGVS (collectif I) sclérosées par la même méthode, mais sans l'application du dispositif Safeguard™.

La méthode statistique utilisée était le test du χ^2 .

	Collectif I	Collectif II	TES χ^2
	(Contrôles à 2 ans)	(Contrôles à 1 an)	
Récidives souscliniques échecs échographiques	23 /1000 (23%)	11/100 (11%)	$\chi^2 : 7,6$ p : 0,005
Récidives cliniques	116/1000 (11,6%)	5/100 (5%)	$\chi^2 : 4$ p : 0,044

TABLEAU 1 : Comparaison des récidives cliniques et sous-cliniques dans les deux collectifs.

Résultats

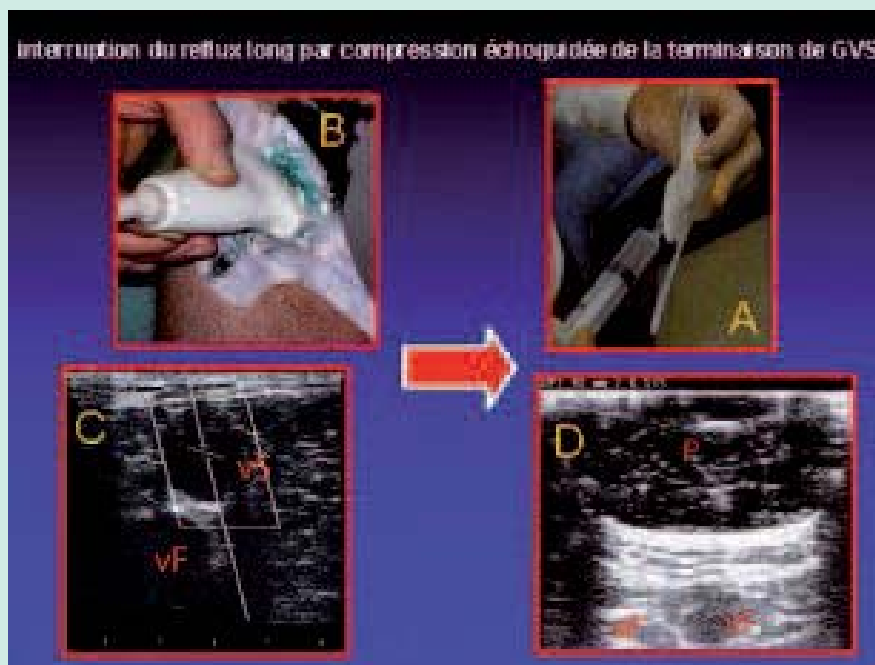
Les incidences d'échecs relevées dans le Collectif II, ont été inférieures à celles de notre expérience globale, qui concerne 1000 TGVS, sclérosées par la même méthode (Collectif I), mais sans l'application du dispositif Safeguard™. Le pourcentage des récidives cliniques (objectivation de la présence de varices) a été de 11,6% (116 cas) pour le Collectif I et 5% pour le Collectif II. Celle des récidives sous cliniques (présence de reflux seulement au niveau écho-Doppler, avec absence de varices) a été de 23% pour le Collectif I (230 cas) et 11% pour le Collectif II (**Tableau I**).

Dans un précédent travail [6] nous avons montré un taux d'échecs, pour le Collectif I, plus important lorsque la circonférence de cuisse était plus grande. La différence d'incidence de récidives entre le groupe C (Circonférence de cuisse ≥ 64 cm), d'un côté, et les groupes A+B ensemble (circonférence de cuisse < 64 cm), de l'autre, était statistiquement significative (p<0,0001).

Dans le Collectif II, au contraire, il n'y a pas de différence d'échecs statistiquement significative, au niveau écho-Doppler (p:0,74), et au niveau clinique (p:0,69) entre les membres ayant une faible circonférence de cuisse (patients des groupes A+B considérés ensemble) et les membres ayant une forte circonférence de cuisse (Groupe C) (**Tableau II**).

FIGURE 4 :

A : Une vésicule gonflable fait partie du pansement-sparadrap Safeguard™.
B : Application au niveau de la terminaison de la GVS.
C : Le patient étant debout, aspect échographique de la terminaison de la GVS (vS) et de la veine fémorale (vF) avant le gonflement de la vésicule (P).
D : Le patient étant debout, aspect échographique de la terminaison de la GVS (vS) et de la veine fémorale (vF) après le gonflement de la vésicule (P).



Discussion

La différence d'incidence de récurrences entre les deux collectifs est statistiquement significative (test du χ^2) aussi bien au niveau écho-Doppler ($p= 0,005$), qu'au niveau clinique ($p= 0,044$).

Dans un précédent travail, concernant notre expérience sur le Collectif I, nous avons montré un taux d'échec, plus important lorsque la circonférence de cuisse était plus grande [7]. Les conclusions de ce travail fixaient à une circonférence de cuisse de 64 cm la limite d'une

sclérothérapie efficace ; en effet 119 des 230 récurrences échographiques et 73 des 116 récurrences cliniques, relevées dans le Collectif I, étaient dans le groupe C (patients avec une circonférence de cuisse > 64 cm).

Dans ce travail, nous avons conclu que si le diamètre de la TGVS ne posait pas de limitation à la sclérothérapie, une grosse circonférence de cuisse posait une limitation à la sclérothérapie en raison d'une compression insuffisante.

Dans le Collectif II, au contraire, il n'y a pas de différence statistiquement significative des échecs, identifiés par écho-Doppler ($p= 0,74$) comme au niveau clinique ($p=0,69$) entre les membres ayant une circonférence de cuisse supérieure à 64 cm (groupe C) et ceux ayant une circonférence inférieure à 64 cm (groupes A + B additionnés).

L'application du Safeguard™ protège les veines sous-jacentes de la surcharge hémodynamique (reflux long) ; elles peuvent alors être sclérosées étant bien comprimées par le bandage.

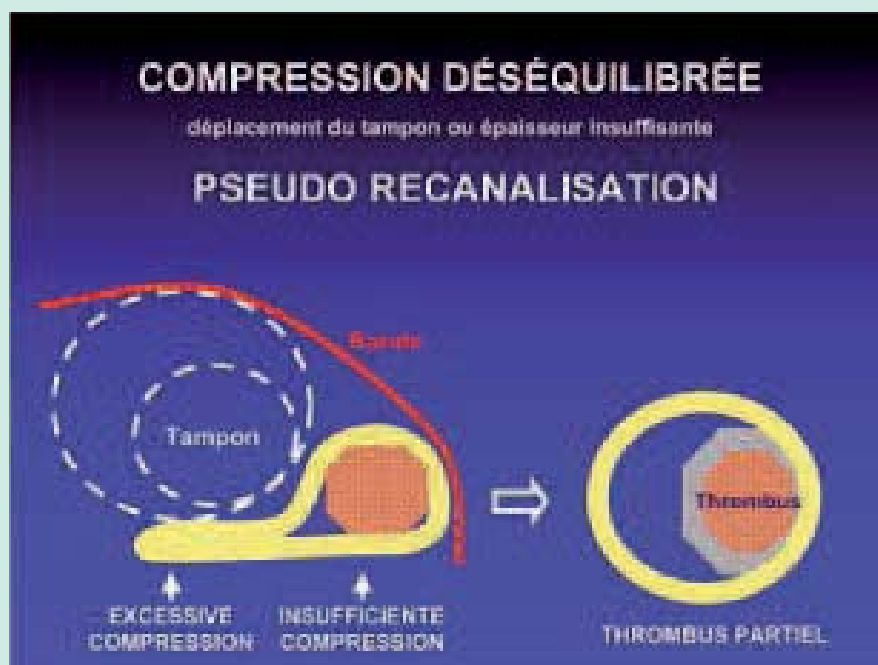
Une thérapeutique compressive efficace doit avoir pour objectif la suppression des reflux plutôt que l'écrasement des veines sclérosées.

Cependant il ne faut pas négliger l'importance de la compression de la veine.

	Circonférence < 64 cm 32 cas	Circonférence ≥ 64 cm 32 cas	TES χ^2
Récurrences sous-cliniques échecs échographiques	7	4	$\chi^2 : 0,1$ $p : 0,74$
Récurrences cliniques	3	2	$\chi^2 : 0,1$ $p : 0,69$

TABLEAU 2 : Comparaison des récurrences cliniques et sous-cliniques dans le collectif II en fonction de la circonférence de la cuisse.

FIGURE 5 : Une compression mal adaptée causée par le déplacement du tampon ou son épaisseur insuffisante, entraîne la formation d'un petit thrombus.



Il faut toujours associer à la compression concentrique (bandage à court allongement de 35% amovible) la compression excentrique.

Les valeurs du diamètre, de la rigidité et de l'épaisseur des tampons doivent augmenter en proportion directe avec l'augmentation du diamètre et de la profondeur de la veine, mais aussi avec la circonférence du membre, selon la Loi de Laplace.

Il est nécessaire que ces tampons restent à la bonne position. Le déplacement du tampon ou son diamètre insuffisant entraîne soit l'écrasement total d'une partie de la veine par compression excessive, soit une absence de compression (Fig.5).

Le résultat est soit l'absence de réaction, soit la formation d'un thrombus. Cet échec ne peut pas être défini étant une recanalisation, laquelle suppose un choix adapté tant du sclérosant que de la compression.

Conclusion

La compression écho-guidée est un dispositif important dans le traitement par sclérothérapie de la GVS.

Il réduit la fréquence des récurrences notamment pour les patients dont la circonférence de la racine de la cuisse est supérieure à 64 cm, rendant la compression difficile.

Références

1. Ferrara F.: La terapia sclerosante ed elastocompressiva delle flebopatie. *Piccin Padova* 2009.
2. Bernbach H.R. Le traitement sclérosant selon Sigg. *Phlébologie* 1991; 1:31-6.
3. Schadeck M., Allaert F.A. Résultats à long terme de la sclérothérapie des saphènes internes. *Phlébologie* 1997, 50 n°2: 257-62.
4. Sica M.: Traitement des varices de plus de 8mm de diamètre par échosclérothérapie à la mousse et contention. *Phlébologie* 2003 ; 56 n°2 : 139-145.
5. Ferrara F, Bernbach H.R..La sclérothérapie des varices récidives. *Phlébologie* 2005 ; 58 n°2 : 147-150.
6. Ferrara F, Bernbach H.R.: Les échecs de la sclérothérapie de la GVS : récurrences cliniques et souscliniques *Phlébologie* 2008, 61 n°2: 211-18.
7. Ferrara F, Bernbach H.R.: Les résultats de la sclérothérapie : suivie de 1000 cas de grande veine saphène à 10 ans. *Phlébologie* 2006, 59 n°1: 77-83.