Aucun article ou résumé dans cette revue ne peut être reproduit sous forme d'imprimé, photocopie, microfilm ou par tout autre procédé sans l'autorisation expresse des auteurs et de l'éditeur. Editions Phlébologiques Françaises
No article or abstract in this journal may be reproduced in the form of print, photocopy, microfilm or any other means without the express permission of authors and the editor. Editions Phlébologiques Françaises



*Phlébologie 2009, 62, 2. p. 42-48*

# Récidive variqueuse post-opératoire : et si la néo-vascularisation inguinale post-chirurgicale n'était que le développement d'un réseau pré-existant ?

# *Postoperative recurrence of varices: what if inguinal neovascularisation was nothing more than the development of a pre-existing network?*

Lemasle Ph.[1], Lefebvre-Vilardebo M.[2], Uhl J.F.[2], Vin F.[2], Baud J.M.[1]


## *Résumé*

Si la néovascularisation est largement associée à la récidive variqueuse post-opératoire, sa nature et son mécanisme restent parfois imprécis.
A partir des données anatomiques, histologiques et échographiques, nous proposons l'hypothèse suivante : la néovascularisation est principalement le développement de vaisseaux pré-existants de la lame ganglionnaire inguinale.
L'existence de vaisseaux néo-formés, prouvés histologiquement, ne ferait que permettre la connexion entre ce réseau veineux de la lame ganglionnaire et les varices sous-jacentes.
Ce réseau pré-existant, physiologique de la lame ganglionnaire inguinale est normalement fin et continent.
Il peut devenir (primitivement ou secondairement sous l'action de facteurs angiogéniques), dystrophique, c'est-à-dire dilaté et incontinent.


***Mots clés :*** *récidive variqueuse post-opératoire, néovascularisation, critères histologiques et échographiques, réseau dystrophique de la lame ganglionnaire.*


## *Summary*

*While neovascularisation is broadly associated with postoperative recurrence of varices, its nature and its mechanism are sometimes unclear.*
*Based on anatomical, histological and ultrasound findings, the AA foreward the hypothesis that this neovascularisation is essentially the development of pre-existing vessels in the layer of inguinal lymph nodes.*
*The presence of newly-developed vessels, histologically proven, would simply allow the connection between this venous network of the inguinal nodes and the underlying varices. This pre-existing, physiological network in the inguinal nodes is normally thin and competent. Due to the action of angiogenic factors, it can become primarily or secondarily dystrophic – that is, dilated and incompetent.*


**Keywords:** recurrence of varices after surgery, neovascularisation, histological and ultrasound criteria, dystrophic venous network of the inguinal lymph nodes.

## Introduction

La néovascularisation est souvent considérée comme la principale cause de récidive après chirurgie de la grande veine saphène (GVS) (1, 2, 3, 4). Cependant, sa nature et son mécanisme sont mal connus.
Dans ce travail, nous proposerons et tenterons de valider l'hypothèse que le substrat anatomique de cette néovascularisation est principalement le réseau veineux physiologique de la lame ganglionnaire inguinale, qui peut se développer sous l'action de différents facteurs angiogéniques.

*(1) 15 rue Pottier – 78150 Le Chesnay*
*(2) 113 avenue Charles de Gaulle*
*Accepté le 18 avril 2009.*

Aucun article ou résumé dans cette revue ne peut être reproduit sous forme d'imprimé, photocopie, microfilm ou par tout autre procédé sans l'autorisation expresse des auteurs et de l'éditeur. Editions Phlébologiques Françaises
No article or abstract in this journal may be reproduced in the form of print, photocopy, microfilm or any other means without the express permission of authors and the editor. Editions Phlébologiques Françaises



## Matériel et Méthodes

### 1/ Place de la néovascularisation dans la récidive après chirurgie de la GVS :

***Jones (1)*** estime la fréquence de ce mode de récidive dans un échantillon de 133 membres à 52 % après 2 ans, et ***De Maessmer (2)*** sur 68 membres à 45 % après 56 mois.

Ces 2 auteurs sont d'accord sur le fait que la néovascularisation est plus fréquente lorsqu'il existe une récidive variqueuse clinique.

- Pour **Jones**, à 2 ans, la néovascularisation est de 68,5 % en présence de varices et de 39 % en leur absence.
- Pour **De Maessmer,** à 4 ans[1/2], la néovascularisation est de 79 % en présence de varices et de 27 % dans le cas contraire.

La relation de causalité entre néo-vascularisation et récidive variqueuse est encore discutée :

- Pour certains, la néovascularisation serait la cause de la récidive,
- Pour d'autres, la récidive variqueuse pourrait au contraire, entretenir, aggraver ou favoriser la néo-vascularisation par recrutement de proximité. En particulier lorsqu'il existe une inadéquation entre le petit calibre de la néo-vascularisation et le diamètre important des varices sous-jacentes.

Mais ce dernier point n'est pas la problématique de ce travail.

### 2/ Définition habituelle macroscopique et échographique de cette néovascularisation :

Echographiquement (5, 6, 7) et macroscopiquement en peropératoire, la description de cette néovascularisation est assez univoque : vaisseaux tortueux, à parois fines, enchâssés dans le tissu cicatriciel, intimement intriqués dans la lame cellulo-ganglionnaire.

Mais de tels réseaux existent en dehors de toute agression chirurgicale !

**a - Preuves anatomiques :**

Au niveau du triangle du scarpa, ***Gillot C.*** (8, 9) décrit à partir de ses travaux autopsiques, des veines ou veinules dans la lame lympho-ganglionnaire inguinale qui s'anastomosent entre elles pour former un réseau superficiel, sous cutané.

Ces veinules peuvent former des troncs plus ou moins bien individualisés, communs à plusieurs ganglions. Ils ont fréquemment un trajet trans-ganglionnaire.

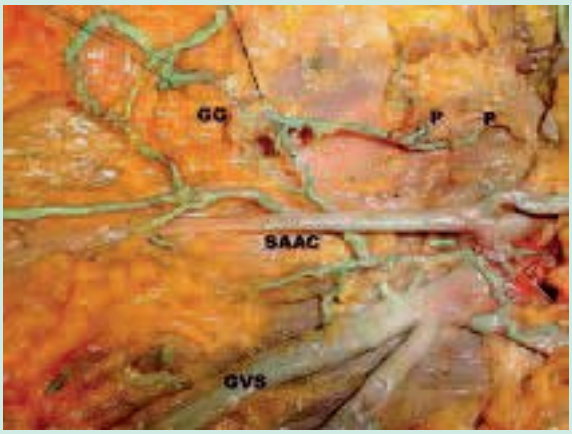


*FIGURE 1 : Document de C. Gillot.*
*Dissection après injection au latex du système veineux d' un cadavre non opéré des varices.*
*Ce document remarquable montre la présence d' un réseau veineux de petit calibre, très contourné, situé principalement entre la grande veine saphène **(GVS)** et la saphène antérieure accessoire de cuisse **(SAAC)**.*
*2 petites perforantes (P) sont visibles ainsi que les connexions de ce réseau avec les collatérales inguino-abdominales et la GVS.*
*Un trajet trans-ganglionnaire **(GG)** est également visualisé.*



*FIGURE 2 : Document de C. Gillot.*
*Dissection après injection au latex du système veineux d' un cadavre non opéré des varices. Illustration de l' interconnexion de ce réseau avec les ganglions lymphatiques et des trajets trans- ganglionnaires.*

Ce réseau veineux ganglionnaire est connecté : **(fig. 1 et 2)**

*- vers le haut :*

- avec les afférences abdomino-génitales de la jonction saphéno-fémorale.
- directement à la veine fémorale par l'intermédiaire de petites perforantes qui traversent le fascia cribiformis.

Aucun article ou résumé dans cette revue ne peut être reproduit sous forme d'imprimé, photocopie, microfilm ou par tout autre procédé sans l'autorisation expresse des auteurs et de l'éditeur. Editions Phlébologiques Françaises
No article or abstract in this journal may be reproduced in the form of print, photocopy, microfilm or any other means without the express permission of authors and the editor. Editions Phlébologiques Françaises



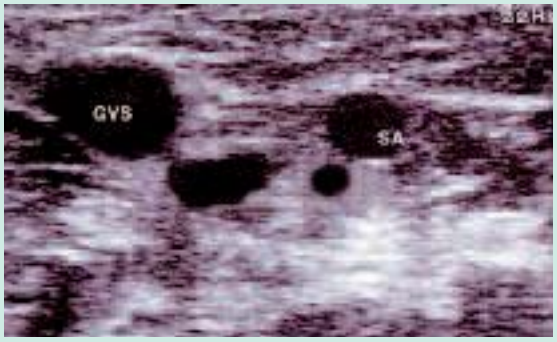


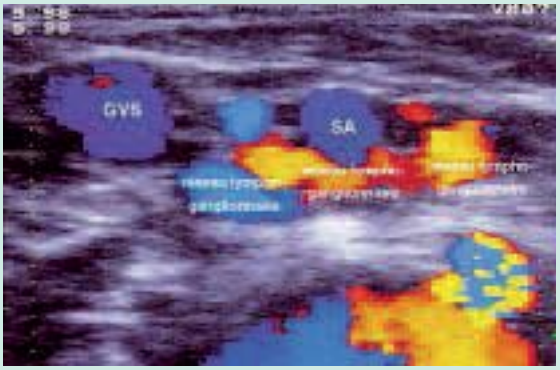


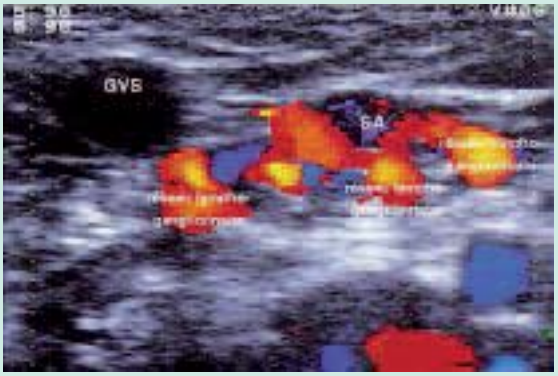


***FIGURES 3, 3BIS ET 3TER :*** *Illustration échographique de ce réseau dystrophique de la lame ganglionnaire, situé entre la GVS et la SAAC. Il est ici dilaté, contourné. Le doppler couleur montre l'inversion du flux dans ce réseau entre la systole musculaire (fig. 4bis) et la diastole (fig. 4ter). Ce reflux peut être à l'origine d'une authentique varicose tronculaire primitive de la GVS.*

*- vers le bas :*

- à des petites perforantes musculaires (muscles couturier, droit antérieur, moyen adducteur).
- et surtout au tronc de la GVS (habituellement 10 à 15 centimètres au dessous de l'abouchement saphéno-fémoral) et de la saphène antérieure accessoire de cuisse (SAAC).

**b – Preuves échographiques :**

En 1999 (6), nous avions proposé une description ultrasonore de ces réseaux de la lame lympho-ganglionnaire inguinale et caractérisé en particulier leur trajet trans-ganglionnaire.

Dans cette étude, ils étaient impliqués comme principale source de reflux dans 6 % des cas dans la genèse d'une varicose primitive.

Dans ce cadre pathologique, ces réseaux étaient incontinents et plus ou moins dilatés. **(fig. 3, 3 bis et 3 ter)**.

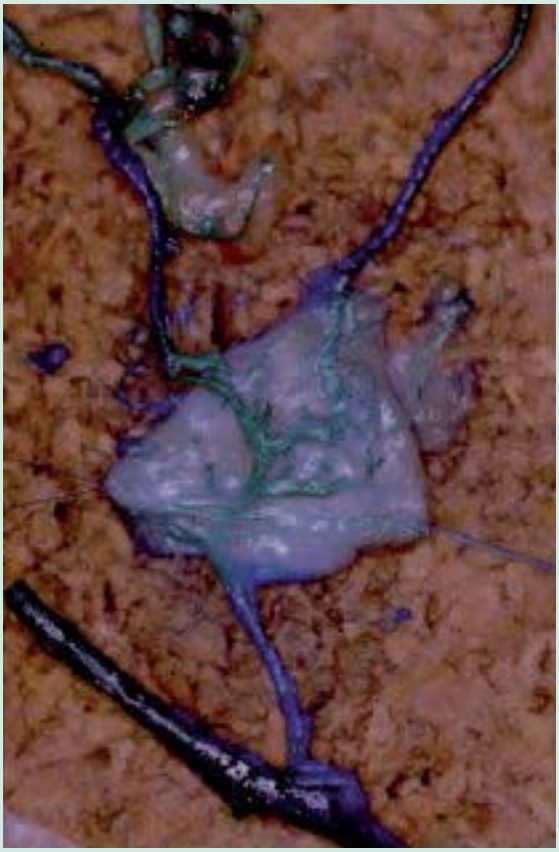

***FIGURE 4 :*** *Document de C. Gillot.*
*Très belle dissection montrant les connexions entre réseaux veineux extra et intra ganglionnaires.*

*L'analyse la vascularisation du ganglion permet de comprendre ces trajets trans-ganglionnaires.*

***Kubik*** *(10) a bien décrit la vascularisation des ganglions lymphatiques :*

Il existe une continuité veineuse qui traverse le ganglion dans son petit axe en empruntant la veine hilaire, puis les veines trabéculaires pour rejoindre les capillaires du sinus sous capsulaire, qui communiquent ensuite avec les veines provenant du tissu adipeux environnant.

Aucun article ou résumé dans cette revue ne peut être reproduit sous forme d'imprimé, photocopie, microfilm ou par tout autre procédé sans l'autorisation expresse des auteurs et de l'éditeur. Editions Phlébologiques Françaises
No article or abstract in this journal may be reproduced in the form of print, photocopy, microfilm or any other means without the express permission of authors and the editor. Editions Phlébologiques Françaises



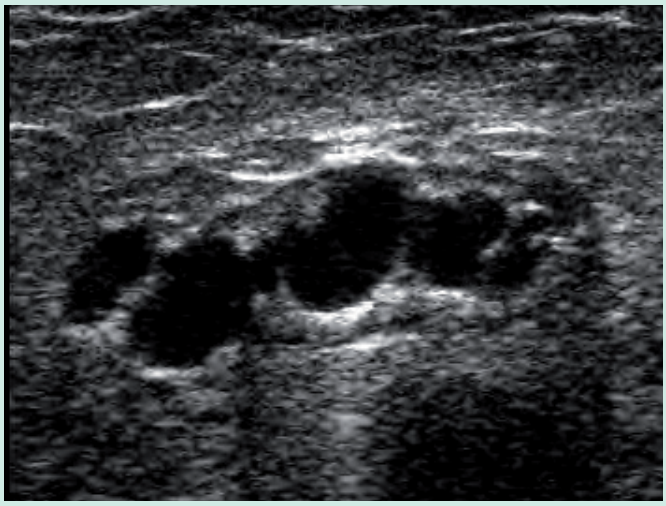

*FIGURE 5 : Réseau veineux dilatés, contournés qui traversent le ganglion selon le grand axe.*




*FIGURE 6 : Visualisation de la pénétration d' une veine extra-ganglionnaire dans un des pôles du ganglion.*

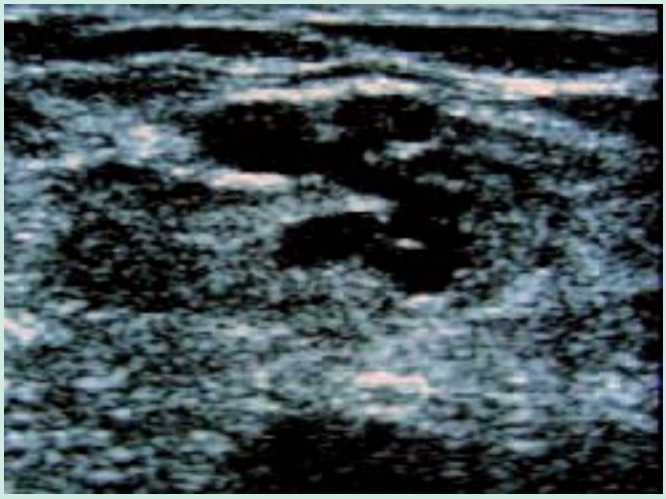

*FIGURE 7 : Réseau contourné au contact du ganglion avec pénétration d' une veine au niveau du hile.*

Aucun article ou résumé dans cette revue ne peut être reproduit sous forme d'imprimé, photocopie, microfilm ou par tout autre procédé sans l'autorisation expresse des auteurs et de l'éditeur. Editions Phlébologiques Françaises
No article or abstract in this journal may be reproduced in the form of print, photocopy, microfilm or any other means without the express permission of authors and the editor. Editions Phlébologiques Françaises






*FIGURE 8 : Imagerie de flux eflow : Aspect de veine trans-ganglionnaire pénétrant dans le ganglion par le hile.*

## 3/ Existe-t-il une définition histologique univoque de la néovascularisation ?

Pour ***Glass*** (4), dans le cadre de la néovascularisation, il existe une disposition irrégulière des fibres collagènes et élastiques, et une connexion des réseaux veineux avec les ganglions lymphatiques.

En 1998, ***Nyamekeye*** (12) a proposé des critères histologiques, en particulier l'irrégularité d'épaisseur pariétale et l'absence de nerfs dans la média, mais au dire même de l'auteur, ces éléments n'étaient que des éléments d'orientation et non de certitude de l'immaturité des vaisseaux.

Pour ***Van Rij*** (11), les vaisseaux néoformés sont limités par une simple couche endothéliale, bordée par une média qui se résume à plusieurs couches de cellules musculaires lisses, sans fibre élastique, sans nerf intramural et sans adventice.




*FIGURE 9 : Document emprunté à l' article de Van Rij (11). Moulage en résine d' une pièce opératoire issue du site opératoire d' une récidive de la jonction saphéno-fémorale.*

Et il est facile d'imaginer une continuité veineuse selon le grand axe du ganglion par l'intermédiaire des veines trabéculaires et des capillaires du sinus sous capsulaire.

***Cette continuité anatomique est confirmée par les travaux de Claude Gillot*** **(fig. 4).**

L'hypertrophie de ces réseaux sous l'influence de facteurs hémodynamiques ou angiogéniques peut donc expliquer les aspects échographiques de veines trans-ganglionnaires selon le grand axe **(fig. 5 et 6)** et de veines pénétrant par le hile **(fig. 7 et 8)**.

Enfin, lorsqu'on compare les images de dissection de **Claude Gillot (fig. 1 et 2)** qui illustrent des réseaux pré-existants de la lame ganglionnaire, et le document extrait de l'article de **Van Rij** (11), moulage en résine d'une néovascularisation, issue d'une pièce opératoire de récidive de la jonction saphéno-fémorale **(fig. 9)**, la ressemblance des 2 types de réseaux est évidente.

***Stücker*** (13) a étudié 91 pièces opératoires issues du site de récidive après chirurgie de la jonction saphéno-fémorale, pratiquée en moyenne 12 ans auparavant.

Il propose un certain nombre de critères histologiques qu'il considère comme spécifiques :

**a. La présence de valvules est la preuve d'un vaisseau pré-existant.**
**Carle** développement d'une nouvelle valvule après destruction, par exemple post-thrombotique, ou expérimentalement sur un vaisseau néo-formé n'a jamais été mis en évidence en pratique clinique ou expérimentalement chez l'animal.

**b. La structure complexe en 3 couches de sa paroi est un argument en faveur d'un vaisseau pré-existant (critère constant dans la littérature).**
Lors d'un processus de néo-vascularisation, un des canaux peut devenir prédominant avec régression des

Aucun article ou résumé dans cette revue ne peut être reproduit sous forme d'imprimé, photocopie, microfilm ou par tout autre procédé sans l'autorisation expresse des auteurs et de l'éditeur. Editions Phlébologiques Françaises
No article or abstract in this journal may be reproduced in the form of print, photocopy, microfilm or any other means without the express permission of authors and the editor. Editions Phlébologiques Françaises



autres petits canaux, on est alors en présence d'une récidive mono-canalaire. Mais dans ce cas, il n'existe pas de structure pariétale associant intima, membrane élastique interne, média et adventice.
On retrouve habituellement une simple couche endothéliale, associée à une fine paroi musculaire déstructurée.
Par ailleurs, la présence d'un nerf dans la couche musculaire n'a jamais été mise en évidence dans un vaisseau néo-formé.
Par conséquence, **la présence d'un tel nerf est un argument en faveur d'un vaisseau pré-existant.**

**3. La présence de tissu cicatriciel environnant est la preuve d'une chirurgie antérieure.**
Ce tissu cicatriciel post-opératoire est détectable même après de nombreuses années. Il se caractérise histologiquement par une disposition typique, parallèle des faisceaux de collagènes et de la fibrose ou sclérose.
Si au niveau d'une jonction saphéno-fémorale, on retrouve un tissu graisseux sans fibrose et des fibres collagènes disposées au hasard, cela exclue une chirurgie antérieure, et la présence d'un réseau multi-canalaire dans un tel tissu doit être considérée comme le développement d'un réseau pré-existant.

**4. La présence de canaux multiples est en faveur d'une néovascularisation.**
Pour ce critère, les auteurs sont très prudents : ils indiquent simplement que, comparativement à l'échographie, la découverte histologique de plusieurs canaux est en faveur d'une néovascularisation alors que la présence d'un canal unique est plutôt en faveur d'un vaisseau pré-existant.
Mais le nombre de vaisseaux ne peut être utilisé que comme un critère incertain, car il existait des récidives mono-canalaires qui étaient des véritables néovascularisations sur le plan histologique (cf. critère 2).
Et nous pensons, qu'inversement, il existe des petits réseaux contournés pré-existants qui se traduiraient sur une coupe histologique par un aspect multi-canalaire.

## Commentaires

### 1. Du très intéressant article de Stücker, nous en avons extrait 2 conclusions :

**a. Lorsqu'il existe une récidive multi-canalaire dans un tissu cicatriciel,** associant des vaisseaux avec une structure pariétale complète et des vaisseaux avec une paroi déstructurée, il est probable qu'une véritable néo-vascularisation soit connectée à des vaisseaux pré-existants.

**b. Lorsqu'il existe une récidive multi-canalaire dans un tissu adipeux non cicatriciel**, il s'agit probablement d'une hypertrophie de vaisseaux pré-existants.

Mais l'auteur propose quand même de classer cette forme de récidive comme néo-vascularisation au sens large, dans la mesure où cette évolution est due aux modifications hémodynamiques induites par la crossectomie et/ou éveinage.

Si on accepte ces 2 propositions, la néo-vascularisation devient un cadre nosologique cohérent.
La néo-vascularisation serait bien alors l'association de 2 phénomènes intimement liés :
- le développement de vaisseaux pré-existants.
- l'apparition de vaisseaux néo-formés interconnectés avec les premiers.

Autrement dit, il existe un réseau veineux physiologique de la lame ganglionnaire, prouvé anatomiquement (8, 9) et retrouvé échographiquement (5, 6, 7). Il est normalement fin (de l'ordre de 2 mm) et continent. Il peut devenir dystrophique, c'est-à-dire dilaté et incontinent sous l'influence de facteurs angiogéniques : inflammation, hormone, procédure chirurgicale ...

On peut faire un parallèle avec le réseau périnéal qui est présent chez tout individu mais ne s'exprime dans la maladie variqueuse que chez certains, sous l'influence en particulier des facteurs hormonaux, lorsqu'il existe une prédisposition génétique. D'ailleurs, dans notre pratique, réseaux veineux dystrophiques de la lame ganglionnaire et veines périnéales incontinentes peuvent d'ailleurs être associés.
Sous l'effet de ces mêmes facteurs angiogéniques et/ou hémodynamiques, des connexions néo-formées peuvent se créer entre ce réseau veineux pré-existant de la lame ganglionnaire et une varicose sous jacente.

L'échographie ne permet pas de distinguer réseaux pré-existants et réseaux néo-formés. Cette distinction est histologique.
Cette explication physio-pathogénique pourrait expliquer les aspects très précoces de néovascularisation décrits par **De Maessmer** (14) : 2,3 % à 2 mois et 14 % à 1 an.

Par contre, la dernière conclusion de **Stücker** (13) ne permet pas de consolider cette théorie puisqu'à propos de notre étude (8), il dit ne pas pouvoir conclure sur la participation d'éventuels réseaux pré-existants avec des trajets trans-ganglionnaires dans la genèse de la récidive car sur les 91 pièces examinées (biopsie > 2 cm de long et > 1 cm d'épaisseur au niveau du site de récidive), seule une coupe retrouve la présence d'un ganglion.

Mais sur cette seule coupe, il existait bien une veine trans ganglionnaire mais sans connexion visible avec les vaisseaux considérés comme néoformés. Quand on connaît la richesse ganglionnaire du site de la jonction saphéno-fémorale, il peut paraître surprenant de ne retrouver un ganglion que sur une seule coupe.

Aucun article ou résumé dans cette revue ne peut être reproduit sous forme d'imprimé, photocopie, microfilm ou par tout autre procédé sans l'autorisation expresse des auteurs et de l'éditeur. Editions Phlébologiques Françaises
No article or abstract in this journal may be reproduced in the form of print, photocopy, microfilm or any other means without the express permission of authors and the editor. Editions Phlébologiques Françaises



Cependant, il faut se rappeler que lors de la crossectomie d'une chirurgie première bien réalisée, le chirurgien ne doit pas voir les ganglions qui se situent dans un plan de dissection différent.

Et lors d'une nouvelle dissection de la région inguinale, le principal souci du chirurgien est également d'épargner les ganglions pour éviter les complications lymphatiques (lymphocèle, lymphorrhée, lymphoedème).

Il est alors normal que le tissu cicatriciel dans lequel on a fait les biopsies n'intéresse pas les ganglions. L'étude de **Stücker** ne peut à notre sens, ni confirmer, ni infirmer la participation de ces réseaux pré-existants de la lame ganglionnaire dans la genèse des récidives.

### 2/ Corollaire pratique de cette approche de la néo-vascularisation :

La recherche d'un réseau dystrophique de la lame ganglionnaire doit être systématique lors de tout bilan écho-doppler d'une varicose, primitive ou récidivée :

- d'une part parce qu'il peut être à l'origine d'une varicose.
- d'autre part, parce que sa présence peut être une contre-indication relative à la crossectomie, qui du fait de son action angiogénique, pourrait activer ce réseau.

## Conclusions

A l'issue de cette étude, l'hypothèse de départ nous semble cohérente avec les données anatomiques et échographiques :

- La néovascularisation après ligature de la jonction saphéno-fémorale est principalement le développement du réseau veineux physiologique de la lame ganglionnaire inguinale sous l'effet de facteurs angiogéniques.
- La présence de réseaux réellement néo-formés, immatures, confirmée par les données histologiques ne ferait que permettre la connexion entre le réseau veineux de la lame ganglionnaire et les varices sous-jacentes.

**Le réseau veineux de la lame ganglionnaire inguinale est physiologique. Il est normalement fin et continent.**

**Le terme de réseau veineux dystrophique de la lame ganglionnaire inguinale, que nous avions proposé en 1999 (6), reste pertinent pour définir l'état pathologique de ce réseau, qui primitivement ou secondairement sous l'action de facteurs angiogéniques, peut devenir dilaté et incontinent.**

## Références

1. Jones L, Braithwaite BD, Selwyn D, Cooke S, Earnshaw JJ. Neovascularisation is the principal cause of varicose vein recurrence : Results of a randomised trial of stripping the long saphenous vein. Eur J Vasc Endovasc Surg 1996 ; 12 : 442 – 445.
2. De Maeseneer MG, Tielliu IF, Van Schil PE et al. Clinical relevance of neovascularisation on duplex ultrasound in the long-term follow up after varicose vein operation. Phlebology 1999 ; 14 : 118-122.
3. Van Rij AM, Jones GT, Hill GB, Hons BS, Jiang P. Neovascularization and recurrent varicose veins : More histologic and ultrasound evidence. J Vasc Surg 2004; 40 : 296-302.
4. Glass GM. Neovascularization in recurrent sapheno-femoral incompetence of varicose veins : Surgical Anatomy and Morphology. Phlebology 1995 ; 10 : 136-14.
5. Franco G. Aspect échographique des récidives au niveau de la zone de crossectomie saphéno-fémorale et saphéno-poplitée. Phlébologie 2002 ; 55 : 335-341.
6. Lemasle P, Uhl JF, Lefebvre-Vilardebo M, Baud JM, Gillot C. Veines lympho-ganglionnaires inguinales. Aspects anatomiques et échographiques. Conséquences su la définition de la néogenèse. Conséquences thérapeutiques. Phlébologie 1999 ; 52, 3 : 263-269.
7. Lemasle P. La récidive variqueuse. Atlas d'écho-anatomie veineuse superficielle. Tome 3. Laboratoires Tonipharm. 2006. Boulogne/seine.
8. Gillot Cl. La crosse de la veine saphène interne. Bases anatomiques et techniques de la crossectomie. Phlébologie 1994, 47, 2, 117-133.
9. Gillot C. Atlas anatomiques des dispositifs veineux superficiels du membre inférieur. Editions Phlébologiques Françaises, Cabourg, 1998.
10. Kubik S. Atlas du système lymphatique des membres inférieurs. Laboratoires Servier.
11. Van Rij AM, Jones GT, Hill GB, Hons BS, Jiang P. Neovascularization and recurrent varicose veins : More histologic and ultrasound evidence. J Vasc Surg 2004; 40 : 296-302.
12. Nyamekeye I, Shephard NA, Davies B et al. Clinicopathological evidence that neovascularisation is a cause of recurrent varicose veins. Eur J Vasc Endovasc Surg 1998 ; 15 : 412-415.
13. Stücker M, Netz K, Breuckmann F, Altmeyer P, Mumme A. Histomorphologic classification of recurrent saphenofemoral reflux. J Vasc Surg 2004; 39 : 816-21
14. De Maeseneer MG, Ongena KP, Van den Brande F, Van Schil PE, De Hert SG, Eyskens EJ. Duplex ultrasound assessment of neovascularization after sapheno-femoral ou sapheno-popliteal junction ligation. Phlebology 1997 ; 12 : 64-68.