



Les malformations veineuses : le point de vue du chirurgien plasticien.

Venous malformations: The plastic surgeon's point of view.

Philandrianos C.¹, Dégardin N.², Koch N.¹, Casanova D.¹, Bardot J.², Magalon G.²

Résumé

Les malformations veineuses sont des malformations congénitales des veines, présentes à la naissance, mais se révélant souvent dans l'enfance.

Leur diagnostic est difficile en raison de leur rareté et leur prise en charge nécessite souvent l'avis d'une consultation pluridisciplinaire spécialisée.

Le traitement de première intention est médical, comprenant une contention élastique et, parfois, un traitement antiagrégant plaquettaire.

En cas de gêne fonctionnelle ou esthétique, on recourt à des traitements invasifs : la sclérothérapie et la chirurgie.

Les indications dépendent de la localisation de la lésion, de son extension, de ses limites et de sa taille.

La chirurgie est indiquée chaque fois que les séquelles liées à la cicatrice cutanée, ou à l'exérèse de certaines structures anatomiques, sont faibles par rapport au bénéfice lié traitement, et en cas de contre-indication à un traitement par sclérothérapie.

Mots-clés : anomalie vasculaire, angiome, malformation veineuse, traitement chirurgical.

Summary

Venous malformations are congenital malformations of the veins, always present at birth, but which may not manifest themselves until childhood.

Diagnosis is difficult because of the rarity of the disease, and management often requires the opinion of a multidisciplinary team of specialists.

First intension treatment is medical and comprises elastic compression and sometimes anti-platelet therapy.

In cases of functional or aesthetic impairment invasive treatments such as sclerotherapy or surgery can be used.

The indications depend on the site of the lesion, its extent, its limits and size.

Surgery is indicated every time the sequellae associated with cutaneous scarring, or the excision of certain anatomical structures are mild in comparison with the benefits of the surgical treatment, and when sclerotherapy is contra-indicated.

Keywords: vascular anomaly, angioma, venous malformation, surgical treatment.

Introduction

Les malformations veineuses font partie de la grande famille des anomalies vasculaires.

Une classification a été mise au point en 1996 par l'International Society for the Study of Vascular Anomalies (ISSVA) à partir des travaux de Mulliken en 1982 [1]. Celles-ci sont divisées en **deux groupes** : les tumeurs vasculaires et les malformations vasculaires.

Les **tumeurs vasculaires** sont des proliférations des cellules de l'endothélium vasculaire et les plus fréquentes sont les hémangiomes infantiles qui sont présents chez 10 % des nourrissons.

Les **malformations vasculaires** sont des malformations congénitales des vaisseaux sanguins ou lymphatiques formant les malformations veineuses, capillaires, artérioveineuses, lymphatiques, et les malformations combinées (**Figure 1**) [2].

1. Service de chirurgie plastique, Hôpital Nord, chemin des Bourrelly, 13015 Marseille, France.

2. Service de chirurgie plastique, Hôpital de la Conception, 147, boulevard Baille, 13005 Marseille, France.

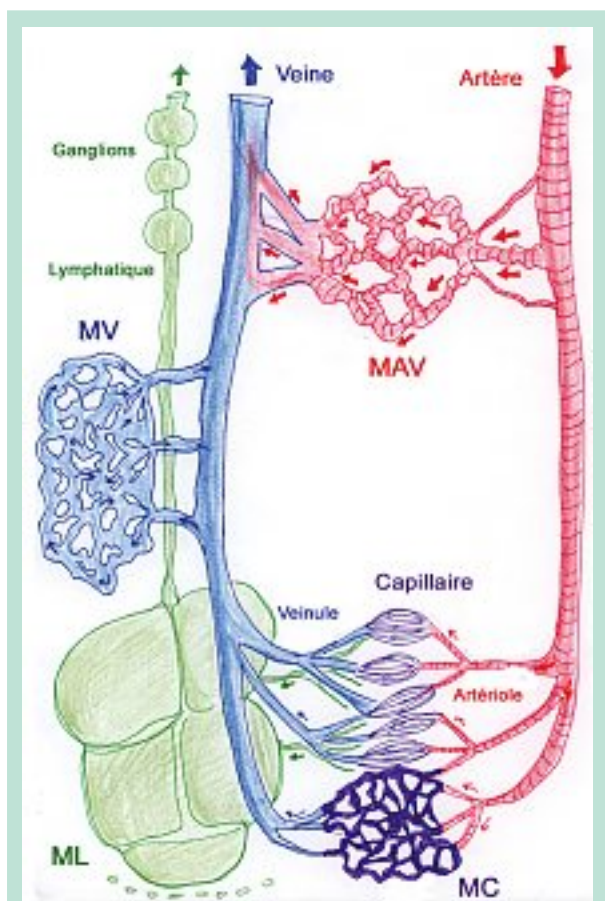


FIGURE 1 : Schématisation des différentes malformations vasculaires.

MV : malformation veineuse ; **ML :** malformation lymphatique ; **MC :** malformation capillaire ; **MAV :** malformation artérioveineuse.

Les **malformations veineuses**, comme les autres malformations vasculaires, sont présentes à la naissance, même si elles passent parfois inaperçues, grandissent avec l'enfant et ne disparaissent pas [3].

Elles peuvent être **simples** ou **combinées** : malformation capillaroveineuse, malformation veinolymphatique (ou hémolympangiome)...

Elles peuvent être **isolées** ou **faire partie de syndromes** comme le syndrome de Klippel Trenaunay qui associe des malformations veineuses, capillaires, lymphatique à une hypertrophie du membre atteint [4].

Ce sont des malformations vasculaires à « bas débit », contrairement aux malformations artérioveineuses, qui sont à « haut débit ».

Prise en charge des malformations veineuses

Les **malformations veineuses** sont les plus fréquentes des malformations vasculaires [5].

Elles se présentent comme des lésions bleutées lorsqu'elles sont superficielles, dépressibles, augmentant de volume en position déclive.

Elles sont responsables de douleurs, en cas de thrombose, et peuvent engendrer des troubles de coagulation (coagulation intravasculaire localisée) [3].

Leur **bilan** comprend une échographie-Doppler, qui confirme la nature vasculaire de la malformation et le caractère « non enregistrable » ou « lent » du flux au sein de la lésion.

L'IRM apporte des arguments diagnostic, et montre l'extension de la lésion, qui apparaît en hypersignal en pondération T2 [6] (**Figure 2**).

Le **traitement** des malformations veineuses est soit médical (contentions élastiques, antiagrégants plaquettaires, anticoagulants, laser), soit invasif (chirurgie et/ou sclérose) [7].

Les **indications** du traitement dépendent du siège de la lésion, de son caractère diffus ou bien limité, de sa taille, de l'âge du patient et surtout de la symptomatologie (douleurs, gêne esthétique, gêne fonctionnelle).

La **prise en charge** des malformations veineuses est le plus souvent réalisée par une équipe pluridisciplinaire [8] et le choix du traitement est décidé au cours d'une consultation spécialisée à laquelle participent des chirurgiens, radiologues, dermatologues, pathologistes, kinésithérapeutes, etc. En l'absence de gêne, le traitement médical est privilégié.

Le **traitement chirurgical** d'une malformation veineuse consiste en une exérèse totale, si possible, de la malformation. Seule une exérèse totale permet la guérison de cette lésion.

S'agissant de lésion bénigne, l'exérèse ne doit pas mettre en jeu le pronostic fonctionnel de la région atteinte, et la rançon cicatricielle doit être mise en balance avec le bénéfice de l'exérèse.

Contrairement aux malformations artérioveineuses dont le traitement chirurgical doit être « carcinologique », c'est-à-dire emportant toute la lésion avec des marges de sécurité, une résection partielle est envisageable pour traiter les MV, permettant d'améliorer les symptômes, mais avec un risque de récidive.

Indications du traitement chirurgical

Les indications du traitement chirurgical sont les *malformations veineuses symptomatiques après échec du traitement médical, en cas de contre-indication à la sclérose, ou lorsque la rançon cicatricielle est minime.*

En cas de doute diagnostique, on peut être amené à réaliser une biopsie exérèse pour avoir un diagnostic histologique.

Les malformations veineuses : le point de vue du chirurgien plasticien.




FIGURE 2 : *IRM d'une MV de la joue.*

En cas de gêne esthétique ou fonctionnelle, d'une MV de petite taille, l'exérèse peut être indiquée (**Figure 3**).

Elle est surtout réservée aux MV dont le préjudice esthétique de la cicatrice est minime, comme par exemple une MV petite de la lèvre ou de la joue, dont l'exérèse se fera par voie endobuccale. L'intérêt par rapport à la sclérose est l'obtention d'une guérison sans risque de récurrence lorsque l'ablation est complète.

En cas de MV symptomatique présentant des contre-indications à la sclérose, comme la proximité d'éléments nobles, la présence de veines de drainage de trop gros calibre avec un drainage dans le réseau profond, une MV très diffuse ou de grande taille, la chirurgie est indiquée. Si la lésion est bien limitée elle sera enlevée en totalité en prenant soin de ne pas léser les éléments nobles (**Figure 4**).

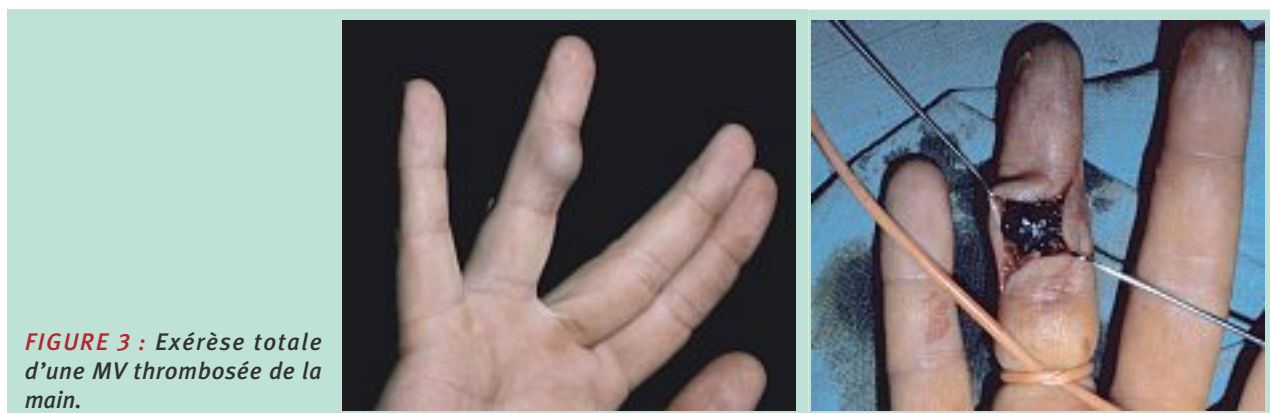

FIGURE 3 : *Exérèse totale d'une MV thrombosée de la main.*

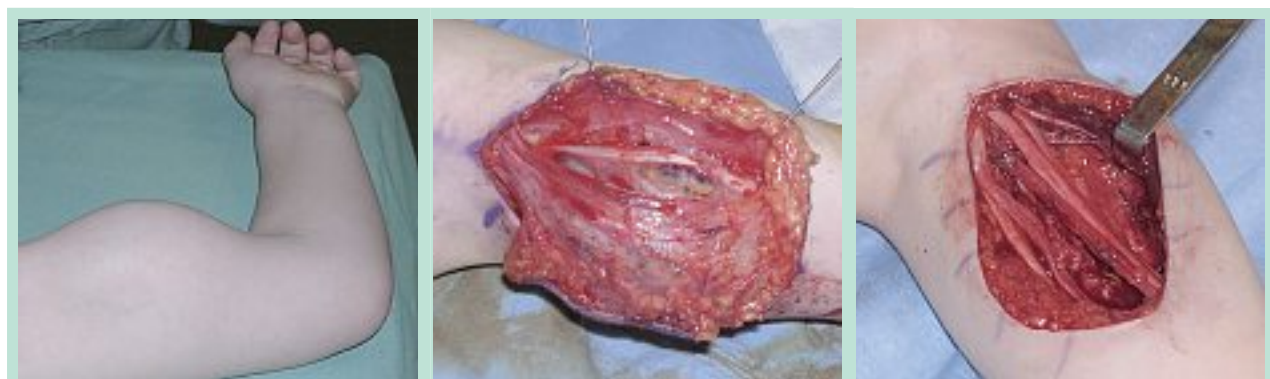

FIGURE 4 : *Exérèse totale d'une MV du bras refoulant le canal brachial.*

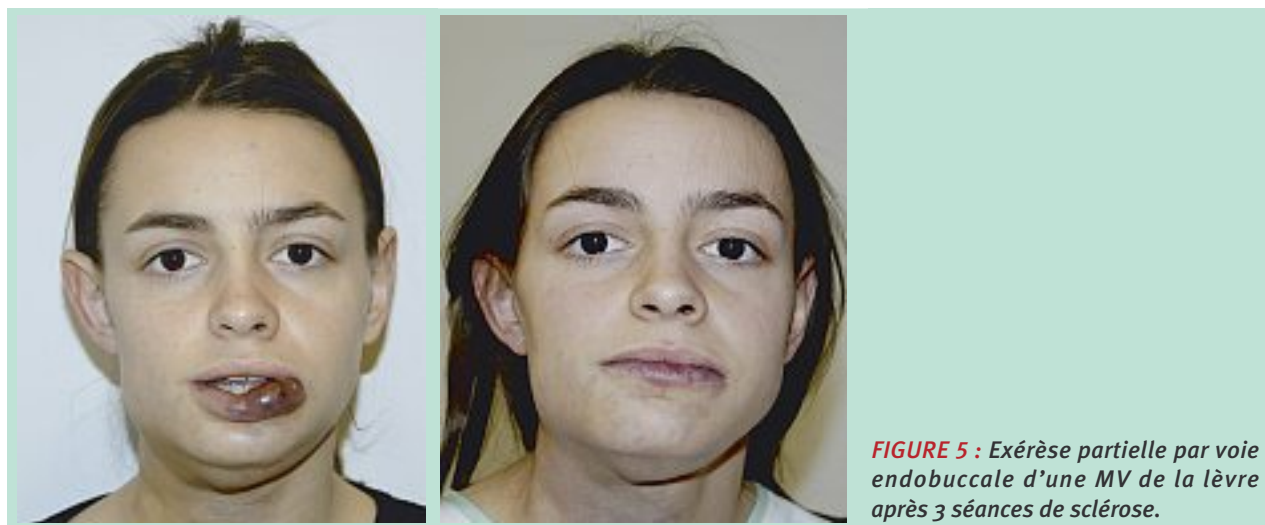

FIGURE 5 : Exérèse partielle par voie endobuccale d'une MV de la lèvre après 3 séances de sclérose.

En cas de MV ayant déjà été sclérosé, avec une persistance ou une récurrence des symptômes, non contrôlés par un traitement médical, la chirurgie peut être envisagée (**Figure 5**).

En cas de MV diffuse avec une atteinte cutanée importante, des exérèses itératives de zones gênantes, ou de phlébolithes peuvent être envisagées en complément d'un traitement médical.

Bilan préopératoire

Le bilan préopératoire devra comporter un bilan d'extension : échographie-Doppler et IRM, un bilan à la recherche de troubles de coagulation et en particulier un dosage des D-dimères par la méthode ELISA, de façon à dépister une CIVL.

En cas de D-dimères supérieurs à 500 ng/mL, un traitement par héparine de bas poids moléculaire à demi-dose curative, sera mis en place pendant 10 à 20 jours pendant la période périopératoire [9].

À partir de ces éléments, seront déterminés : le choix de la voie d'abord permettant l'accès à la MV, le caractère total ou partiel de l'exérèse et le choix d'une éventuelle reconstruction en cas d'exérèse cutanée (nécessité d'une greffe de peau, d'un lambeau).

La chirurgie des malformations veineuses pouvant être très hémorragique, il faudra avoir prévu la possibilité d'une transfusion.

Conclusion

Le traitement médical des MV est devenu le traitement de première intention des MV, car d'une part il permet de diminuer de façon importante la symptomatologie et, d'autre part, en raison d'un taux important de récurrence des traitements invasifs des MV.

Dans notre pratique, le traitement chirurgical a de moins en moins d'indications et la sclérose est devenue le traitement de choix (en particulier pour les MV de la face) des MV nécessitant un traitement invasif car elle permet de limiter la rançon cicatricielle.

La chirurgie est donc réservée aux MV de petite taille dont l'exérèse peut être réalisée sans séquelle, aux MV ne pouvant être sclérosées ou en cas d'échec des autres traitements.

Références

1. Mulliken J., Glowacki J. Hemangiomas and vascular malformations in infants and children: a classification based on endothelial characteristics. *Plast. Reconstr. Surg.* 1982 ; 69 : 412.
2. Tassef M., Vanwijck R., Clapuyt P., Boon L., Magalon G. Tumeurs et malformations vasculaires, classification anatomopathologique et imagerie. *Ann. Chir. Plast. Esth.* 2006 ; 51 (4-5) : 263-28.
3. Casanova D., Boon L., Vikkula M. Les malformations veineuses : aspects cliniques et diagnostic différentiel. *Ann. Chir. Plast. Esth.* 2006 ; 51 (4-5) : 373-87.
4. Klippel M., Trenaunay P. Naevus variqueux ostéo-hypertrophique. *Arch. Gen. Med.* 1900 ; III : 641.
5. Eifert S., Villavicencio J.L., Kao T.C., Taute B.M., Rich N.M. Prevalence of deep venous anomalies in congenital vascular malformations of venous predominance. *J. Vasc. Surg.* 2000 ; 31 : 462-71.
6. Petit P. Imaging in diagnosis and treatment of vascular lesions of the hand. Approche diagnostique et thérapeutique en imagerie des anomalies vasculaires de la main. *Chir. Main* 2008 ; 27 (S1) : 201-10.
7. Boon L.M., Vanwijck R. Traitement médical et chirurgical des malformations veineuses. *Ann. Chir. Plast. Esth.* 2006 ; 51 (4-5) : 403-11.
8. Arneja J., Gosain A. Vascular malformations. *Plast. Reconstr. Surg.* 2008 ; 121 : 195e-206e.
9. Hermans C., Dessomme B., Lambert., Deneyt V. Malformations veineuses et coagulopathie. *Ann. Chir. Plast. Esth.* 2006 ; 51 (4-5) : 388-93.