

Phlébologie 2009, 62, 4, p. 7-12

Techniques et résultats du traitement des petites veines saphènes par sclérose à la mousse sous contrôle échoguidé.

Techniques and results of treatment of short saphenous veins by echoguided foam sclerotherapy.

Vin F.

Résumé

Situation du problème : Les varices des membres inférieurs sont dans la grande majorité des cas associées à une incontinence des grandes veines saphènes. Dans environ 30 % des cas, elles sont alimentées par un reflux des petites veines saphènes (PVS) postérieures de dilatations variqueuses de la face postérieure, postéro-interne et postéro-externe de jambe. Un bilan clinique complété par une exploration écho-Doppler permet de réaliser une cartographie qui précise le diamètre du tronc saphénien, le niveau d'aboutement de la petite veine saphène dans la poplitée ou la fémorale superficielle ainsi que la localisation des différentes collatérales et perforantes. La sclérothérapie à la mousse est une excellente indication pour le traitement des varices lorsque le diamètre des saphènes est inférieur ou égal à 7 mm.

Objectif : Évaluer l'efficacité de la sclérothérapie des PVS à 2 ans.

Matériel et méthode : L'injection des troncs saphéniens incontinents est réalisée à 15 cms de la jonction sous contrôle échoguidé avec 3cc de mousse de laurumacrogol à 3 % à la première séance. En cas d'échec à l'issue du contrôle après la première séance, une seconde séance a été réalisée à J + 15 avec injection de 5 cc de mousse de laurumacrogol 400 à 3 %.

Résultats : Dans une étude portant sur 122 patients nous obtenons une occlusion de la PVS dans 81,1 % des cas à la première séance et dans 99,2 % des cas au cours de deux séances cumulées. Dans 85,1 %, 77,7 %, 74,4 % des cas la PVS est toujours occluse respectivement à 6 mois, 1 an et 2 ans lorsque le calibre est inférieur ou égal à 7 mm. Les complications sont absentes dans 91,8 % des cas. Des douleurs localisées ont été constatées dans 4,8 % des cas. Aucune thrombose veineuse profonde ou musculaire n'a été notée.

Discussion : Des contrôles cliniques sont souhaitables chaque année de façon à évaluer les risques de récurrence locale ou d'évolution de la maladie dans un autre territoire. Il est plus économique de proposer la sclérothérapie même s'il est nécessaire de réinjecter le tronc saphénien en cas de recanalisation.

Conclusion : La sclérothérapie à la mousse des varices des membres inférieurs est une technique fiable, efficace et économique pour le traitement des petites veines saphènes incontinentes. Elle évite les complications neurologiques de la chirurgie d'éveinage et des techniques endoluminales.

Mots clés : petite veine saphène, sclérothérapie à la mousse, injection échoguidée.

Summary

Most lower limb varices are associated with incompetent great saphenous veins. In about 30% of patients they are fed by a reflux through the small saphenous veins (SSV) resulting in varicosities along the posterior, posteromedial and posterolateral aspects of the leg. After clinical and echo-Doppler examination, a map of the situation can be drawn which includes the diameter of the saphenous trunk, the site of emptying of the SSV into the popliteal or superficial femoral veins, the course of the tributaries and localisation of the perforators. When the diameter of the saphenous vein is equal to or less than 7mm, foam sclerotherapy is well indicated.

An assessment of the effectiveness of sclerotherapy of the SSV after 2 years is reported.

At the initial consultation, the incompetent saphenous trunks were injected, under echoguidance, at a point 15cm below the junction, with 3ml of 3% laurumacrogol foam. If this failed at the initial consultation, a further injection was made 2 weeks later using 5ml of 3% laurumacrogol 400 foam.

In this study of 122 patients, the SSV was occluded in 81.1% of patients at the first consultation and in 92.2% of patients by the end of the second session. At 6 months, 1 year and 2 years, the SSV remained occluded in 85.5%, 77.7% and 74.4% of patients respectively when the diameter was equal to or less than 7mm. There were no complications in 91.8% of patients. Some local pains occurred in 4.8% of patients. No deep or muscular venous thrombosis was noted.

Yearly check-ups are indicated to assess the risk of local recurrence or spread of the condition to other areas. It is economically preferable to offer sclerotherapy even if the saphenous trunk has to be reinjected in the case of recanalisation.

Foam sclerotherapy of lower limb varices is a technique which is reliable, effective and economical in the treatment of incompetent short saphenous veins. The neurological complications of surgical stripping and of endoluminal techniques are avoided.

Keywords : small saphenous vein, foam sclerotherapy, echoguided injection.

Introduction

- Les varices des membres inférieurs sont fréquentes dans les pays industrialisés, pouvant affecter 20 à 30 % de la population générale. Dans la grande majorité des cas, elles sont primitives, mais une exploration échodoppler doit permettre d'éliminer une séquelle de thrombose veineuse. La maladie veineuse superficielle est une affection souvent héréditaire, chronique pouvant évoluer vers l'apparition de complications dont des troubles trophiques sévères. Les varices des membres inférieurs dépendent le plus souvent d'une incontinence de la grande veine saphène (GVS) mais il peut exister des reflux uniquement dans le territoire de la petite veine saphène (PVS). **Une incontinence isolée de la petite veine saphène est souvent associée à des varices siégeant au niveau de la face externe ou interne de jambe alors qu'il n'existe aucun reflux dans le territoire de la GVS.**

- La suppression des varices permet de réduire la stase et l'apparition de ces complications cutanées si redoutées compte tenu de leur caractère invalidant.

En fonction du stade de la maladie et de l'importance du calibre de la PVS, plusieurs thérapeutiques peuvent être proposées.

- la cure chirurgicale avec crossectomie ;
- les nouvelles techniques endoluminales réservées aux formes très évoluées ;
- la sclérothérapie est une des techniques efficaces et économiques qui permet grâce à l'injection de mousse d'un agent sclérosant tensioactif d'obtenir en quelques séances une fibro-sclérose du tronc saphénien et de ses branches collatérales.

Épidémiologie

- Les varices des membres inférieurs sont, dans la grande majorité des cas, alimentées par un reflux terminal ou préterminal des GVS. L'incidence de l'incontinence de la PVS est difficile à chiffrer de façon précise.

- Myers [1], sur un collectif de patients insuffisants veineux chroniques, a retrouvé 33 % d'incontinence de la PVS.
- Labropoulos [2], dans une étude portant sur une population de sujets atteints d'une insuffisance veineuse superficielle primaire, a noté une incontinence de la PVS dans 45 % des cas.
- Sakurai [3] relève 27 % d'incontinence de la PVS dans une population de sujets variqueux.
- Guex [4], dans une étude portant sur 498 membres inférieurs avec varices primaires, a retrouvé un reflux du tronc ou de la jonction de la PVS dans 20 % des cas.

- **Il semble à la lecture des différentes publications que la PVS soit incontinente dans 20 à 35 % des cas.**

La varicose de la PVS est souvent associée à des varices du territoire de la GVS. La fréquence de l'association GVS + PVS est proche de 15 %.

- Dans d'autres cas, l'incontinence de la PVS est associée à un reflux au niveau de perforantes jambières qui pour Myers seront présentes dans 63 à 76 % des cas.
- On a longtemps considéré que l'incontinence de la PVS était fréquemment responsable d'un ulcère de jambe ou d'une hypodermite.
- Bassi [5] la considère comme une cause majeure d'ulcères bilatéraux.
- L'incontinence de la PVS serait présente dans environ 30 % des cas chez un sujet variqueux bien que l'association à d'autres reflux au niveau de la GVS ou de perforantes est extrêmement courante.

Diagnostic

L'examen clinique

Il est nécessaire avant d'entreprendre un traitement au niveau des varices des membres inférieurs.

- Cet examen sera réalisé chez le sujet debout dévêtu en examinant dans un premier temps de face les varices du territoire de la GVS par les manœuvres de palpation/percussion associés à des manœuvres de compression avec le Doppler continu [6].
- L'examen sera ensuite réalisé de dos, jambes semi-fléchies de façon à rattacher les varices de jambe à une incontinence de la PVS. Classiquement, les varices de la face externe de jambe sont secondaires à un reflux de la PVS (**Figure 1**).

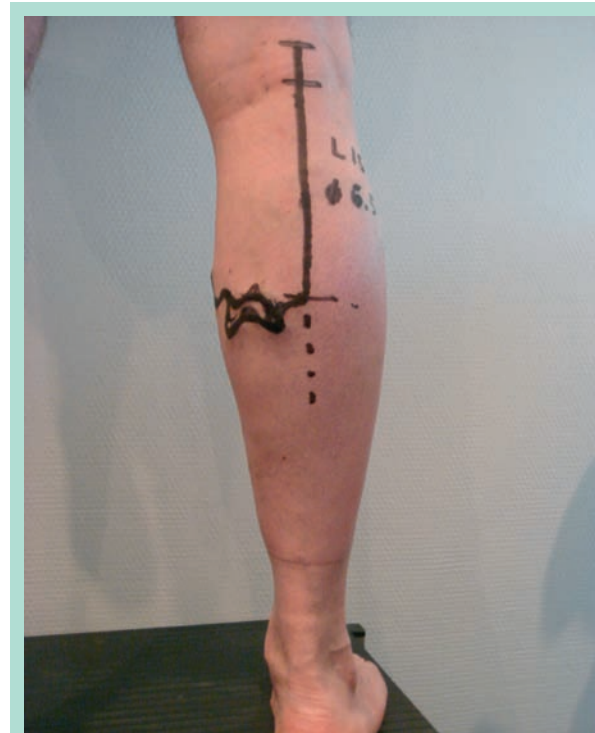


FIGURE 1 : Varices de jambe avec incontinence de la petite veine saphène.

- Dans un grand nombre de cas, il existe des collatérales internes et des connexions inter-saphéniennes alors qu'il n'existe aucun reflux au niveau du tronc de la GVS ou de la jonction saphéno-fémorale. Des varices de la face postérieure de jambe peuvent dans certains cas être alimentées par un reflux au niveau de la veine de Giacomini, au niveau de varices périnéales postérieures ou d'une varicose du nerf sciatique.

L'écho-Doppler

- Il est nécessaire afin de localiser les sources de reflux et la topographie des troncs saphéniens et de leurs branches collatérales [7].
- La PVS sera explorée sur tout son trajet depuis la région malléolaire jusqu'à la fosse poplitée. Elle est localisée dans le compartiment saphénien. Les différentes branches collatérales et perforantes seront notées. La terminaison de la PVS est variable d'un sujet à l'autre. Dans la grande majorité des cas, elle s'abouche au niveau du losange poplité sur la face externe de la poplitée moyenne mais parfois quelques centimètres au dessus ou au-dessous dans la poplitée haute ou basse.
- Dans d'autres cas, la jonction se fait à la face postéro-inférieure de la cuisse dans le tronc de la GVS sans connexion à la veine poplitée ou dans la veine fémorale profonde isolément ou par un dédoublement.
- Compte tenu des différentes variétés de terminaison de la PVS, la crossectomie au ras de la veine poplitée est difficilement réalisable, ce qui explique la fréquence élevée des récidives postopératoires dans ce territoire [8].

Une cartographie

Elle sera réalisée à l'issue de l'examen Écho-Doppler, en précisant le trajet de la PVS et en mesurant son calibre à plusieurs niveaux. Les différentes branches collatérales et perforantes incontinentes ou de ré-entrée seront également dessinées ainsi que leurs connexions avec le réseau veineux profond avec le tronc de la GVS. Le niveau d'abouchement de la PVS sera également précisé.

Sclérothérapie de la petite veine saphène

Matériel et méthodes

Rappel

- La sclérothérapie est l'injection d'une solution chimique le plus souvent constitué d'un agent tensioactif qui permet d'obtenir une brûlure de l'intima avec apparition d'un œdème pariétal et secondairement le développement d'un sclérus qui est colonisé dans les mois qui suivent l'injection par les fibroblastes de la paroi. La fibro-sclérose est habituellement obtenue entre 3 et 6 mois.

- L'injection sclérosante de solution de produit sclérosant dans les troncs saphéniens a été développée au milieu du XX^e siècle par l'école de R. Tournay [9].

- En 1989, nous avons mis au point la technique d'injection sous contrôle échoguidé [10] qui permet d'éviter les catastrophiques injections extra-veineuses ou intra-artérielles.

- Depuis 1997, nous utilisons la mousse de produit sclérosant dont la fabrication avec de l'air a été mise au point par Monfreux [11] et avec un gaz par Cabrera [12]. La sclérothérapie à la mousse permet de majorer l'efficacité du traitement à la première séance [13] et de réduire le nombre de séances de traitement.

La série observée

- De janvier 2006 à décembre 2008, 122 patients présentant une incontinence isolée de la PVS, dont le calibre était inférieur ou égal à 7 mm mesuré en échographie au niveau du pôle inférieur du losange poplité chez le sujet debout, ont été inclus dans l'étude. Les autres critères d'inclusion étaient la possibilité pour le patient de pouvoir être suivi pendant deux ans. Ont été exclus de l'étude, les patients présentant des antécédents de thrombose veineuse profonde, une thrombophilie familiale connue, une grossesse ou une maladie évolutive.

- Le protocole d'injection a toujours été identique chez tous les sujets. Le patient était à genou, jambe à traiter allongée sur le divan d'examen selon la technique de P. Ouvry [14]. La saphène a été repérée en échographie en coupes transversales puis longitudinales. L'injection a été réalisée à 8 cm du pli poplité en coupes longitudinales avec 3 cc de mousse de lauromacrogol 400 à 3 % (**Figure 2**).

Celle-ci a été obtenue en mélangeant à l'aide d'un dispositif EASYFOAM 0,5 cc de solution de lauromacrogol 400 à 3 % à 2,5 cc d'air.

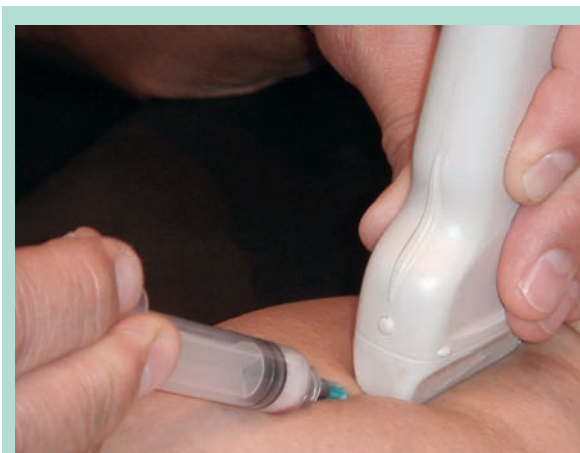

FIGURE 2 : Injection de la petite veine saphène sous contrôle échoguidé.

• En cas d'échec à l'issue du contrôle après la première séance, une seconde séance a été réalisée à J + 15 avec injection de 5 cc de mousse de lauromacrogol 400 à 3 %. En cas d'échec après la deuxième séance, une procédure par laser endo-veineux a été proposée. En cas de recanalisation à 6 mois et un an, une nouvelle séance d'injection a été réalisée. Aucune compression élastique n'a été associée à l'injection sclérosante.

• **Les résultats** ont été évalués par un examen clinique chez le sujet debout, de dos jambes semi-fléchies. La palpation en cas de succès a permis de mettre en évidence un cordon induré siégeant au milieu du losange poplité avec absence de signe de flot.

• À l'examen écho-Doppler, la PVS est incompressible, siège d'un matériel échogène endoluminal avec absence de flux ou de reflux au Doppler pulsé comme au codage couleur. Les scléroses s'étendent habituellement jusqu'à la valve pré-terminale de la PVS ou jusqu'à la jonction avec les veines jumelles lorsqu'il existe un tronc commun avec celles-ci.

• Des contrôles cliniques et échographiques ont été réalisés à un mois, six mois, un an et deux ans. Une évaluation des complications a également été réalisée. La douleur a été évaluée par une échelle analogique visuelle (EVA) et une valeur supérieure à 3 a été retenue comme positive.

Résultats

• Parmi les 122 patients, il s'agissait de 95 femmes (77,8 %) et 27 hommes (22,2 %), âgés de 26 à 82 ans, pour une moyenne d'âge de 48 ans. 64 PVS incontinentes du côté gauche, (52,5 %) et 58 PVS du côté droit (47,5 %). Le calibre des PVS était de 4 à 7 mm pour une moyenne de 6,3 mm.

• L'occlusion de la PVS au cours de la première séance a été obtenue chez 99 patients (81,1 % des cas). Dans les 23 cas d'échec, une seconde injection de 5 cc de mousse de lauromacrogol 400 à 3 % a été réalisée permettant d'obtenir une occlusion complète chez 22 patients (95,7 %) (**Tableau 1**).

• Au total, l'occlusion de la PVS a été obtenue chez 121 patients (99,2 %) au cours des séances cumulées. Le calibre moyen de la PVS à un mois était de 6,1 mm. Un seul cas d'échec après deux séances d'injection a bénéficié d'un traitement par laser endo-veineux en milieu chirurgical.

• **Les résultats à six mois, un an et deux ans, sont détaillés dans le Tableau 2.** À six mois, les 121 patients ont été revus et ont bénéficié d'un bilan clinique et écho-Doppler. 103 patients (85,1 %) avaient toujours une occlusion complète de la PVS.

	Occlusion		Non occlusion		Total
	n	%	n	%	
1 ^{ère} séance	99	81,1 %	23	18,9 %	122
2 ^e séance	22	95,7 %	1	4,3 %	23
Séances cumulées	121	99,2 %	1	0,8 %	122

TABLEAU 1

	Occlusion		Non occlusion		Perdu de vue		
	n	%	n	%	n	%	
6 mois	103	85,1 %	18	14,9 %	0		121
1 an	94	77,7 %	24	19,8 %	3	2,5 %	121
2 ans	90	74,4 %	17	14 %	14	11,6 %	121

TABLEAU 2

	Diamètre		Invisible
	mm	%	
J 0	6,3 mm		
1 mois	6,1 mm		
6 mois	4,2 mm		
1 an	1,5 mm	28 %	72 %
2 ans	1,2 mm	25 %	75 %

TABLEAU 3

À 12 mois, on note une occlusion complète de la PVS chez 94 des 118 patients reconvoqués et revus (77,7 %), 3 ayant été perdus de vue.

À 24 mois, on constate une occlusion de la PVS chez 90 des 110 patients revus (74,4 %) avec 14 perdus de vue.

• Le **Tableau 3** montre la réduction significative du calibre de la PVS au cours des deux ans suivants l'injection sclérosante.

Complications

• L'injection d'une solution ou de mousse de produit sclérosant expose toujours au risque de l'apparition de complications [15].

– En cas de concentration ou de volume insuffisant, le tronc saphénien reste perméable. A contrario en cas de surdosage, une réaction inflammatoire avec apparition d'un thrombus inflammatoire au niveau du tronc veineux superficiel peut être constatée.

– Les injections extra-veineuses peuvent être à l'origine de nécrose cutanée et/ou sous-cutanée. Les rares cas d'injection intra-artérielle ou artériolaire avant l'utilisation de l'écho-Doppler ont été à l'origine de nécrose musculaire extensive ayant pu dans certains cas aboutir à une amputation. Des nécroses cutanées seraient liées à la présence de l'artère petite saphène [16].

	Nombre 145	% 100 %
Absence de réaction	133	91,8 %
Douleurs	7	4,8 %
Ecchymoses	5	3,4 %
TVP	0	0
Injection intra-artérielle	0	0
Allergie	0	0

TABLEAU 4 : Complications.

– Les complications chez les 122 patients traités par injection sclérosante à la mousse, sont résumées dans le **Tableau 4**. Il n'a été constaté aucune injection intra-artérielle ni aucune extravasation à l'origine de nécrose cutanée. Aucune thrombose veineuse profonde ou superficielle extensive n'a été retrouvée. On a constaté 5 cas d'importantes ecchymoses au niveau du point de ponction ainsi que 7 cas de douleurs avec une valeur à l'EVA supérieure à 3 au niveau de la face postérieure de jambe, dont 3 parmi les 22 patients ayant bénéficié d'une deuxième séance d'injection. Chez l'ensemble des patients ayant bénéficié d'une injection, aucun cas de thrombose veineuse profonde ou musculaire n'a été retrouvé en écho-Doppler. Au total, aucune réaction n'a été constatée lors des 145 séances (91,8 %) réalisées chez les 122 patients.

Discussion

- Dans cette étude portant sur 122 PVS dont le calibre était inférieur ou égal à 7 mm, incluses dans un protocole de traitement d'injection sclérosante, l'ensemble des patients a été reconvoqué à 12 et 24 mois pour une évaluation du résultat par un examen clinique et un écho-Doppler.

À 12 mois, seulement 3 patients (2,5 %) et à 24 mois, 14 patients (11,6 %) ont été considérés comme perdus de vue.

- Comme dans l'étude de C. Hamel-Desnos [13], nous avons obtenu 81,1 % d'occlusion de la PVS à la première séance. Un seul patient (4,3 %) a été considéré comme un échec après traitement par injection sclérosante après deux séances sans résultat. Une troisième séance d'injection avec un volume plus important en association à une compression par bande non élastique fixe aurait pu être proposée.

- Les contrôles montrent une recanalisation de la PVS chez 18 patients à 6 mois, (14,9 %) chez 24 patients à 12 mois (19,8 %) et chez 17 patients à 24 mois (14 %).

Il semble que cette recanalisation soit plus fréquente au cours des 6 premiers mois et que le pourcentage se stabilise au cours des mois et années suivantes.

Ceci correspond aux notions anatomopathologiques avec formation d'un sclérotum au cours des premiers mois suivants l'injection et la possibilité d'une recanalisation secondaire par fibrinolyse.

Après 6 mois, il existe une colonisation par les fibroblastes aboutissant à une fibro-sclérose complète de la paroi. Ces données sont confirmées par l'évolution échographique du calibre de la PVS. Le calibre moyen qui était de 6,3 mm à J0 est peu modifié à J30.

À 6 mois, on constate déjà une diminution significative avec un calibre moyen de 4,2 mm et une importante échogénicité pariétale et endoluminale.

À 12 mois, la PVS est invisible dans le compartiment saphénien représenté par un point hyper échogène dans 72 % des cas, lorsqu'elle est visible dans 28 % des cas, son calibre est d'environ 1,5 mm.

À 24 mois, les mêmes constatations sont faites avec une PVS totalement invisible dans son compartiment dans 75 % des cas, et d'un calibre de 1,2 mm dans 25 % des cas.

- Contrairement aux autres techniques d'injection, aucune compression médicale élastique ou non élastique n'a été proposée dans ce protocole.

- Nous n'avons noté la présence de douleurs postinjection que dans 7 cas (4,8 %).

- En respectant le protocole des injections en plusieurs étapes : injection du tronc saphénien dans un premier temps, puis injection des différentes branches collatérales dans un deuxième temps, nous évitons toute réaction inflammatoire.

Conclusion

- La sclérothérapie est une technique de traitement efficace et sans danger lorsqu'elle est réalisée sous échoguidage.

- La crossectomie et l'éveinage chirurgical sont souvent responsables de dysesthésies au niveau de la région malléolaire externe par lésion du nerf sural. Par ailleurs, la crossectomie est rarement réalisée au niveau de la jonction compte tenu de ses différentes variétés d'abouchement et expose à des récives au niveau de la fosse poplitée.

- Les techniques endoluminales et le laser endoveineux entraînent également un pourcentage non négligeable de dysesthésies.

- Dans cette étude portant sur 122 patients, nous obtenons une occlusion de la PVS dans 85,1 % des cas à 6 mois, 77,7 % des cas à 1 an et 74,4 % des cas à 2 ans lorsque le calibre est inférieur ou égal à 7mm.

- Il est par ailleurs plus économique de proposer la sclérothérapie même s'il est nécessaire de réinjecter le tronc saphénien en cas de recanalisation.
- Un diagnostic précoce est souhaitable afin de traiter plus efficacement des saphènes de petit calibre.

Références

1. Myers K.A., Ziegengbein R.W., Matthews P.G. Duplex ultrasonography scanning for chronic venous disease: patterns of venous reflux. *J. Vasc. Surg.* 1995 ; 21 : 605-12.
2. Labropoulos N., Leon M., Nicolaides A.N., Giannoukas A., Volteas A. Superficial venous insufficiency: correlations of anatomic extend of reflux with clinical symptoms and signs. *J. Vasc. Surg.* 1994 ; 20 : 953-8.
3. Sakurai T., Matsushita N., Nishikimi N., Nimura Y. Hemodynamic assessment of femoro-popliteal venous reflux in patients with primary varicose veins. *J. Vasc. Surg.* 1997 ; 26 : 260-4.
4. Guex J.J., Hiltbrand B., Bayon J.M., Henri F., Allaert F.A., Perrin M. Anatomical pattern in varicose vein disease: a duplex scanning study. *Phlebology* 1995 ; 10 : 94-7.
5. Bassi G. Sur le rôle de la méthode sclérosante dans le traitement des varices. *Phlébologie* 1974 ; 27,1 : 71-5.
6. Vin F. Varices. *EMC Cardiologie-Angiologie* ; 2004.
7. Lemasle P., Lefebvre-Vilardebo M., Uhl J.F., Gillot Cl., Baud J.M., Vin F. La cartographie veineuse superficielle. Considérations pratiques. *Phlébologie* 2000 ; 53 ; 1 : 77-105.
8. Perrin M., Guex J.J., Ruckley C.V., De Palma R.G., Royle J.P., Eklof B.O., Nicolini P., Jantet G., and the REVAS group. Recurrent varices after surgery (REVAS), a consensus document. *CardioVascular Surgery* 2000 ; 8, 4 : 233-45.
9. Tournay R. et al. La sclérose des varices. *Expansion scientifique* 1975.
10. Knight R.M., Vin F., Zymunt J.A. Ultrasonic guidance of injections into the superficial venous saphene. *Phlébologie* 1989, Davy A., Stemmer R. *John Libbey Eurotext* 339-41.
11. Monfreux A. Traitement sclérosant des troncs saphéniens et de leurs collatérales de gros calibre par la méthode MUS. *Phlébologie* 1997 ; 50 : 351-3.
12. Cabrera J., Cabrera J. Jr., García-Olmedo M.A. Treatment of varicose long saphenous vein with sclerosant in microfoam form long-term outcomes. *Phlebology* 2000 ; 15 : 19-23.
13. Hamel-Desnos C., Desnos P., Wollmann J.C., Ouvry P., Mako S., Allaert F.A. Evaluation of the efficacy of polidocanol in the form of foam compared with liquid form in sclerotherapy of the greater saphenous vein: initial results. *Dermatol. Surg.* 2003 ; 29 : 1170-5.
14. Ouvry P. La place de la sclérothérapie dans le traitement des petites saphènes variqueuses. *Phlébologie* 1988 ; 4 : 751-65.
15. Guex J.J., Allaert F.A., Gillet J.L., Chleir F. Immediate and midterm complications of sclerotherapy: report of a prospective multicenter registry of 12173 sclerotherapy sessions. *Dermatol. Surg.* 2005 ; Feb ; 123-8.
16. Chleir F., Rettori R., Vin F. Complications du traitement de la veine saphène externe liée à la présence de l'artère petite saphène. *Angéiologie* 1996 ; 48 : 43-7.