Aucun article ou résumé dans cette revue ne peut être reproduit sous forme d'imprimé, photocopie, microfilm ou par tout autre procédé sans l'autorisation expresse des auteurs et de l'éditeur. Editions Phlébologiques Françaises
No article or abstract in this journal may be reproduced in the form of print, photocopy, microfilm or any other means without the express permission of authors and the editor. Editions Phlébologiques Françaises

Phlébologie 2009, 62, 4, p. 67-68

L'anesthésie locale dans le traitement chirurgical des varices des membres

Chastanet S., Pittaluga P.

L'anesthésie locale (AL) est utilisée depuis de nombreuses années en chirurgie veineuse car elle est sûre, peu agressive, bien tolérée et elle permet une déambulation immédiate.

L'anesthésie locale tumescente (ALT) apparue en 1990, consiste à diluer très fortement le produit anesthésique (généralement la Lidocaïne) afin d'obtenir une concentration en produit anesthésique très éloignée de la dose toxique ce qui permet de ne pas être limité par la quantité de produit que l'on peut injecter et par la surface que l'on peut traiter. Par ailleurs, elle réalise une véritable « dissection chirurgicale » et une hémostase remarquable. L'ALT peut être utilisé lors de toutes procédures de traitement chirurgical des varices : phlébectomies, stripping et procédures endoveineuses (radiofréquence et endolaser).

La technique

Vérification de l'absence d'allergie ou de contre-indications à l'un des produits utilisés.

Désinfection de la peau à l'Hibiscrub™ (visualisation parfaite du marquage).

Mise en place des champs stériles.

Préparation du produit à injecter

De nombreuses « formules » ont été développées, nous en citerons deux :

La formule de Klein

Une des premières historiquement décrite : mélange de 500 ml de NaCl + 50 ml de Lidocaïne à 1 % avec épinéphrine + 75 ml de bicarbonate isotonique à 1,4 %.

La formule bicarbonatée exclusive

Le bicarbonate de sodium tamponne l'acidité de la Lidocaïne diminuant la douleur lors de l'injection et augmente sa forme non dissociée et active permettant d'obtenir une action immédiate : mélange de 500 ml de bicarbonate de sodium à 1,4 % + 15 ml de Lidocaïne à 1 % avec épinéphrine. Cette formule a actuellement notre préférence **(Photo 1)**.

Certains utilisent le mélange froid (4-7 °C) afin d'augmenter la vasoconstriction

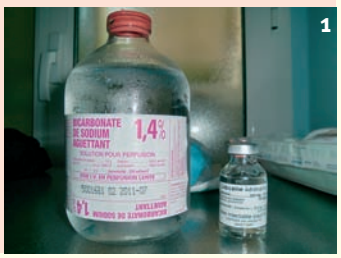

1

Matériel nécessaire

- Seringue de 20 ml Luer lock : 2
- Aiguilles 25 G 0,5 × 16 mm et 21 G 0,8 × 40 mm.
- Lidocaïne avec épinéphrine 1 % (Xylocaïne adrénaline) : 2 flacons de 20 ml (10 mg/ml).
- Bicarbonate de sodium 1,4 % froid : 1 flacon de 500 ml.
- Au plan médico-légal, il est indispensable d'avoir en salle une bouteille d'oxygène et un masque, une canule de Mayo, le matériel de perfusion, de l'adrénaline, de l'atropine et du valium.

Réalisation de l'infiltration

L'aide remplit en alternance les deux seringues de 20 ml du mélange anesthésique.

On débute l'infiltration sous-cutanée avec l'aiguille de 25 G montée sur la seringue jusqu'à l'obtention d'une surélévation de la peau sur une zone de 1,5 cm². Cette première injection doit être réalisée à l'une des extrémités du marquage, très lentement et sans pression. On vérifie préalablement à l'injection et par une aspiration, l'absence de passage intravasculaire.

Chastanet Sylvain, Pittaluga Paul.
Riviera Veine Institut, 6, rue Gounod, 06000 Nice.

Aucun article ou résumé dans cette revue ne peut être reproduit sous forme d'imprimé, photocopie, microfilm ou par tout autre procédé sans l'autorisation expresse des auteurs et de l'éditeur. Editions Phlébologiques Françaises
No article or abstract in this journal may be reproduced in the form of print, photocopy, microfilm or any other means without the express permission of authors and the editor. Editions Phlébologiques Françaises

La poursuite de l'infiltration se fait avec la seringue montée avec l'aiguille de 21 G. L'opérateur infiltre alors à partir de la première zone, de proche en proche dans le tissu dermo-hypodermique, jusqu'à l'obtention d'un aspect cutané de peau d'orange avec turgescence et surélévation cutanée. La peau est gonflée, ferme et devient blanche **(Photo 2)**.

Lors de l'infiltration, l'opérateur effectue des mouvements de va-et-vient avec la seringue afin d'éviter d'infiltrer toujours au même endroit ou dans les mêmes plans et dans le but de diminuer la sensation désagréable de gonflement des tissus. L'opérateur maintien la peau de la zone à infiltrer entre le pouce et l'index de l'autre main pour faciliter la pénétration de l'aiguille et le « guidage » de l'infiltration **(Photo 3)**.

Une variante consiste à utiliser une pompe à infiltrer ce qui permet de réduire le temps de l'infiltration, d'avoir une répartition sous-cutanée un peu plus homogène du produit et de soulager la main de l'opérateur qui infiltre. Par ailleurs, l'utilisation de la pompe réduit les manipulations des seringues et des aiguilles source de blessure potentielle.

Dès la fin de l'infiltration, il est possible de débuter l'intervention chirurgicale proprement dite **(Photo 4)**.


2


3


4

Le suivi

La détumescence apparaît après 120 minutes environ mais l'anesthésie et la vasoconstriction persistent pendant plusieurs heures.

Le produit infiltré va être résorbé mais une partie de l'infiltration est également susceptible d'être évacuée spontanément à travers les incisions de phlébectomies pendant 24-48 heures. Par conséquent, il faut prévenir le patient qu'un écoulement de liquide mélangé à un peu de sang est normal et donc qu'il ne doit pas s'inquiéter. Plus le patient déambule rapidement après l'intervention, plus le produit sera rapidement éliminé et moins le patient aura d'ecchymose et d'hématomes.

Les vérifications indispensables

Absence d'allergie à un des produits utilisés.

Utilisation de Bicarbonate ISOTONIQUE 1,4 % (si hypertonique = risque majeur de nécrose cutanée extensive +++).

Infiltration extravasculaire.

Si vous souhaitez en savoir plus :

1. Moehrle M., Sleth J.C., et al. Anesthésie locale tumescente automatisée. Annales Française d'Anesthésie et de Réanimation 2007 ; 26 : 821-5.
2. Klein J.A. Tumescent technique for regional anesthesia permits lidocaine doses of 35 mg/kg for liposuction. J. Dermatol. Surg. Oncol. 1990 Mars ; 16 (3) : 248-63. Review.
3. Fays-Bouchon N., Fays S., et al. Réflexions sur les anesthésies locales à la xylocaine pour les phlébectomies ambulatoires. Phlébologie 1997 ; 50 : 435-7.
4. Proebstle T.M., Paepcke U., et al. High ligation and stripping of the long saphenous vein using the tumescent technique for local anesthesia. Dermatol. Surg. 1998 Jan ; 24 (1) : 149-53.
5. Smith S.R., et al. Tumescent anesthesia in ambulatory phlebectomy. Dermatol. Surg. 1998 Apr ; 24 (4) : 453-6.
6. Chastanet S., Pittaluga P., et al. Anesthésie locale tumescente bicarbonatée : intérêt dans le traitement chirurgical des varices. 2nd Mediterranean Meeting of Venous Disease, livre des abstracts Ed Minerva Medica, Nice, 2008 ; 63-4.
7. Chastanet S., Pittaluga P., et al. Intérêt de l'anesthésie locale tumescente bicarbonatée dans le traitement chirurgical des varices. 62es Journées de la Société Française de Phlébologie, livre des abstracts Paris, 2008 ; 27.
8. Chastanet S., Pittaluga P., et al. Surgical treatment of varices with tumescent local anesthesia heavily diluted in bicarbonate: the gentle surgery. Congrès mondial de l'UIP, e-abstract book Monaco, 2009 ; 111-2.