Aucun article ou résumé dans cette revue ne peut être reproduit sous forme d'imprimé, photocopie, microfilm ou par tout autre procédé sans l'autorisation expresse des auteurs et de l'éditeur. Editions Phlébologiques Françaises
No article or abstract in this journal may be reproduced in the form of print, photocopy, microfilm or any other means without the express permission of authors and the editor. Editions Phlébologiques Françaises

Phlébologie ANNALES VASCULAIRES 2011, 64, 2, p. 22-27

Complications de l'échosclérose de la petite veine saphène. Étude sur une cohorte de 4984 patients.

Complications of ultrasound-guided sclerotherapy of the small saphenous vein. Study on a cohort of 4984 patients.

Schadeck M., Uhl J.-F., Cornu-Thénard A.

Résumé

À partir d'une population de 4984 patients qui ont tous été traités par échosclérose en raison de l'importance de leur pathologie variqueuse, l'auteur a étudié de façon prospective l'existence d'effets indésirables, mineurs ou graves survenant après ce type de traitement.

La petite veine saphène (PVS) est connue pour ses risques thérapeutiques liés à son environnement vasculaire artériel et l'échosclérose peut ainsi permettre de les réduire.
884 petites veines saphènes pour 776 patients ont ainsi bénéficié d'une échosclérose au cours de 2224 séances.

Produits utilisés : Toujours à forte concentration, ils ont été successivement du Lugol 4 à 6 %, du tétradécyl sulfate de sodium [TDS] à 3 % et du polidocanol (Pol) à 3 %. Ce dernier a été injecté indifféremment sous forme liquide ou mousse. Les volumes injectés n'ont jamais dépassé 3 mL.

Résultats : Aucun échec n'a été observé, mais 3 patients n'ont pu être contrôlés.

- ***Des effets indésirables mineurs :*** à type de scotomes, migraines, pigmentations ou œdèmes, ont été observés, mais ils ne font pas l'objet d'une analyse statistique, contrairement aux réactions inflammatoires qui surviennent dans 2,1 % des cas.
- ***Des effets indésirables graves :*** ont rassemblé 14 thromboses veineuses profondes ou musculaires (TVP) et une nécrose cutanée. Pour les TVP, il existe une différence significative entre le TDS, plus agressif et le Pol ($p < 0{,}0001$). Certaines de ces TVP étaient associées à une thrombophilie.

Summary

In a population of 4984 patients who were all treated with US-guided sclerotherapy for severe varicose veins, the authors conducted a prospective study on the onset of mild or severe side effects following this type of treatment.

***The small saphenous vein** (SSV) is known for the therapeutic risk associated with the neighboring arterial bed, and US-guided sclerotherapy can reduce these risks. US-guided sclerotherapy was used to treat 884 small saphenous veins in 776 patients over a total of 2224 sessions.*

***Products used:** Always in high concentrations, were Lugol 4 to 6%, Sodium tetradecyl sulfate [STS] at 3% and Polidocanol (Pol) at 3%).*

The latter was injected either as a liquid or foam. The volumes injected were never greater than 3 mL.

***Results:** No treatment failures were reported, but there was no follow-up in 3 patients.*

- ***Mild side effects:** scotomas, migraines, pigmentations and edema were reported, but no statistical analysis was conducted for these, as well as inflammatory reactions, which occurred in 2.1% of patients.*
- ***Severe side effects:** included 14 cases of deep vein or muscular thrombosis (DVT) and one case of skin necrosis. For the DVT, there was a significant difference between STS, the most aggressive, and Pol ($p < 0.0001$). In some of these cases the DVT was associated with thrombophilia.*

Michel Schadeck, 5, rue Michel Chasles, 75012 Paris.
E-mail : michel.schadeck@yahoo.fr
Communication lors de la séance de la SFP en novembre 2007.
Accepté le 18 mai 2011

Aucun article ou résumé dans cette revue ne peut être reproduit sous forme d'imprimé, photocopie, microfilm ou par tout autre procédé sans l'autorisation expresse des auteurs et de l'éditeur. Editions Phlébologiques Françaises
No article or abstract in this journal may be reproduced in the form of print, photocopy, microfilm or any other means without the express permission of authors and the editor. Editions Phlébologiques Françaises

- ***Entre la forme liquide et la forme mousse du même agent sclérosant, le Pol***, on observe 3,5 fois plus de TVP avec la forme mousse qu'avec la forme liquide.
- ***La nécrose cutanée*** a été secondaire à une injection de la PVS à mi-mollet en 1995.

Conclusion : L'échosclérose de la veine petite saphène, outre son efficacité aujourd'hui parfaitement reconnue, représente un acte thérapeutique sûr, même si notre vigilance doit être maintenue et la survenue des TVP réduite.

Mots-clés : *petite veine saphène, écho-sclérothérapie, complications, thrombose veineuse.*

- ***Concerning Pol****, there were 3.5 times as many DVTs with the foam therapy as with the liquid therapy.*
- *The case of* ***cutaneous necrosis*** *was subsequent to a mid-calf injection into the SSV in 1995.*

Conclusion: *US-guided sclerotherapy of the small saphenous vein is generally acknowledged as a safe, effective treatment, though practitioners must remain vigilant, and the number of cases of DVT must be reduced.*

Keywords: small saphenous vein, US-guided sclerotherapy, complications, venous thrombosis.

Introduction

La petite saphène étant connue pour les risques thérapeutiques liés essentiellement à son environnement vasculaire dominé dans le creux poplité par la proximité des artères jumelles [1, 2], mais aussi par la présence de son artère satellite, l'artère de la petite veine saphène jusqu'au milieu du mollet [3, 4], il était intéressant de faire le point sur l'intérêt de l'échosclérose dans la sécurité de cet acte et sur ses effets secondaires éventuels, mineurs ou majeurs, ceux-ci étant dominés par les thromboses veineuses profondes (TVP).

Il s'agit ici d'une étude préliminaire visant à mettre en relief les points déterminant la conduite d'un traitement sclérosant, à la fois en sécurité et efficace.

Méthode et matériel

L'objectif est d'établir à partir d'une population de 4 984 patients, outre les résultats de la sclérothérapie, le nombre de complications secondaires au traitement des varices par échosclérose, et en particulier à celui des petites saphènes.

Méthode

Il s'agit d'une étude prospective ouverte de cohorte entreprise depuis 1990 sur le traitement par échosclérose de patients variqueux.

Elle concerne une population de 4 984 patients. Ont ainsi été sclérosés les différents axes saphènes, les perforantes, les non saphènes et les récidives variqueuses postchirurgicales. Cela représente un total de 4 971 saphènes dont 884 petites saphènes pour 776 patients.

Les différents produits qui ont été utilisés à forte concentration étaient :
– le lugol 4 à 6 % ;
– le tétradécyl sulfate de sodium [TDS] ;
– le Polidocanol® ou Lauromacrogol 400 (Pol) à 3 %.

Dans les suites de ces traitements, a été observé un certain nombre de complications :
- de type mineur :
  – les scotomes,
  – les migraines,
  – les pigmentations ;
- de type majeur :
  – les réactions inflammatoires marquées obligeant les patients à se faire contrôler,
  – les thromboses veineuses profondes,
  – des complications beaucoup plus rares :
    – l'allergie,
    – la nécrose cutanée.

Nous n'avons retenu que les complications importantes, écartant les complications mineures qui ne ressortent pas toujours de l'examen clinique et de l'interrogatoire.

Nous avons rapporté ces complications aux axes traités, aux produits et à leur forme liquide ou mousse.

Matériel

Cette étude ne concerne que les veines petites saphènes (VPS).

Pour les VPS, les complications thrombotiques ont été rapportées :
– aux types de connexion avec les veines jumelles ;
– aux volumes injectés des produits sclérosants ;
– à leur concentration ;
– au calibre des PVS.

La relation des complications thrombotiques avec une thrombophilie sous-jacente a également été étudiée, mais ce problème n'était pas alors au premier plan comme il l'est aujourd'hui et des données manquantes appauvrissent la qualité des résultats.

Le matériel a considérablement évolué au cours des années rapportées à cette étude.

Aucun article ou résumé dans cette revue ne peut être reproduit sous forme d'imprimé, photocopie, microfilm ou par tout autre procédé sans l'autorisation expresse des auteurs et de l'éditeur. Editions Phlébologiques Françaises
No article or abstract in this journal may be reproduced in the form of print, photocopy, microfilm or any other means without the express permission of authors and the editor. Editions Phlébologiques Françaises

La sonde échographique est en effet progressivement passée d'une fréquence de 10 à 18 Mhz, affinant donc très sensiblement la qualité de l'exploration et donc la mise en évidence des facteurs de risque, l'artère de la veine petite saphène en particulier.

Techniques d'injection

La technique de ponction directe a toujours été utilisée.

Au début de cette étude, quelques patients ont été traités en 1991 par cathéters courts [5].

Le patient est en position allongée à plat ventre avec le pied légèrement surélevé.

L'agent sclérosant a été successivement du TDS 3 % 2 cc puis de l'AET 3 % 2 cc sous forme liquide, puis 3 % 2 cc sous forme mousse.

L'injection systématique dans le creux poplité est abandonnée. Le lieu d'injection doit répondre à un seul impératif qui est la sécurité du geste.

Mais en position à plat ventre, la PVS est souvent aplatie et présente à l'échographie une section elliptique. On recherche donc l'endroit où cette section est la plus large et la plus circulaire possible. On vérifie alors l'existence ou non de cette petite artère de la PVS, dans tous les quadrants et même à distance car cette petite artère peut s'éloigner d'abord de l'axe saphénien pour s'en rapprocher ensuite [6, 7, 8]. Enfin, elle peut être dédoublée voire réticulée, multipliant ainsi le risque de sa ponction [7].

Parallèlement aux complications propres qui ont été analysées, la classification CEAP a été prise en compte ainsi que l'âge et le sexe.

Résultats

Population générale

La population réunit 4984 patients, soit 4014 femmes (80,5 %) pour 970 hommes (19,5 %).

L'âge moyen de la population globale est de 51,3 ans.

Le nombre de saphènes traitées est de 4995.

Pour cette population générale, le recul moyen de ces traitements est de 41 mois pour 30253 séances de scléroses.

La forme liquide isolée a été utilisée dans 48,57 % des cas, la forme mousse à 3 % dans 45,9 % des cas et la forme mousse à 0,5 % dans 5,5 % des cas.

Les agents sclérosants utilisés ont été : polidocanol (Pol) 62,8 %, sotradecol (TDS) 37,1 % et lugol 0,1 %.

Population des petites veines saphènes (PVS)

776 patients sur les 4984 de la population générale sont porteurs d'au moins une insuffisance de la petite saphène (Figure 1).

Le nombre de petites saphènes est de 884 soit 17,7 % et concerne 614 femmes (79,1 %) pour 162 hommes (20,9 %).

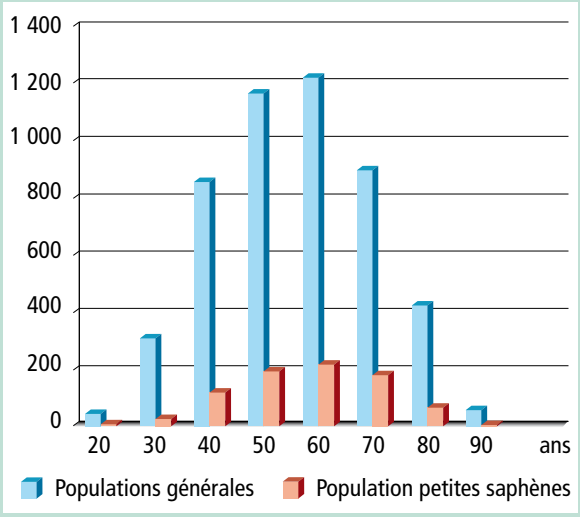

FIGURE 1 : Répartition des populations générales et des petites saphènes.

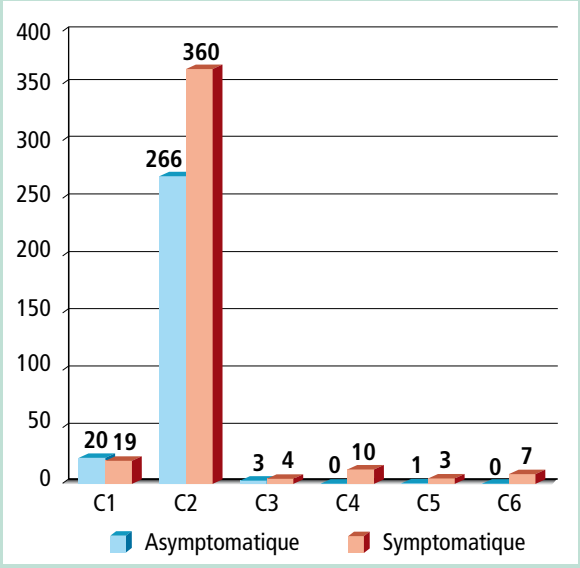

FIGURE 2 : Répartition des patients en fonction de la CEAP.

L'âge moyen est de 52,7 ans.

Le suivi, clinique et écho-doppler, est compris entre 1 et 214 mois; le suivi moyen était de 66,3 mois (médiane : 58 mois). Seuls 3 patients n'ont pas été revus.

2224 séances ont été réalisées.

La répartition des patients en fonction de la classification CEAP est rapportée sur la Figure 2.

- Les patients symptomatiques sont au nombre de 403, soit 56,8 % de cette population.
- Les connexions avec les veines jumelles ont été observées dans 43,1 %.
- La moyenne du calibre maximum des petites saphènes dans leur moitié supérieure est de 6,4 mm.

Aucun article ou résumé dans cette revue ne peut être reproduit sous forme d'imprimé, photocopie, microfilm ou par tout autre procédé sans l'autorisation expresse des auteurs et de l'éditeur. Editions Phlébologiques Françaises
No article or abstract in this journal may be reproduced in the form of print, photocopy, microfilm or any other means without the express permission of authors and the editor. Editions Phlébologiques Françaises

Sexe	Âge	Côté traité	Calibre	Liquide/ Mousse	Thrombose	Thrombophilie
F	20	G	4	M	JIG	o avion
F	28	G	4	M	JIG	Demandé
F	29	G	5	M	JIG	Demandé
F	32	G	10	M	POP	o
F	33	G	5	L	JIG	Fact V
F	36	G	5	M	JIG + POP	pCact + pC
F	39	D	4	M	JID + POP	o
F	45	D	5	L	JID	? 1994
F	47	D	5	M	JID + POP	Demandé
F	54	D	12	M	JID	Fac V - II ?
F	56	G	6	M	JIG	Prot C limite
F	63	D	4	M	JID	o
F	63	D	3	M	POP	o
M	69	D	6	L	JID	? 1992 TDS

TABLEAU 1 : Thromboses veineuses et thrombophilie.

Traitement

Si l'on rapporte le nombre de séances rapporté au nombre de petites saphènes traitées ou contrôlées durant cette période, on s'aperçoit que les 2 224 séances utilisées pour le traitement ou l'entretien de 884 PVS représente une moyenne de 0,51 séance par an pendant 5 ans, suffisantes pour traiter et entretenir le bon résultat obtenu.

La répartition des produits est la suivante : TDS = 46 %, Pol = 53,2 %.

La mousse à 3 % a été utilisée dans 57,57 % des cas contre 39,8 % pour la forme liquide, et seulement 2,5 % pour la mousse de faible concentration (0,5 %).

En moyenne, le volume a été de 1,91 cc par séance pour une concentration de 2,91 %.

La comparaison avec la population générale montre que la mousse est utilisée de façon plus fréquente dans le traitement des PVS (57,6 % contre 48,6 % pour les GVS).

Aucun échec n'a été observé. Seuls trois patients ont été perdus de vue.

Complications majeures

Elles concernent 34 patients et représentent donc 4,4 % de cette population.

Les complications observées sur cette population de 884 saphènes ont été :
– TVP ou musculaires : 14 (1,6 %) ;
– TVS : 3 (0,003 %) ;
– réactions inflammatoires marquées : 15 (1,6 %) ;
– nécrose cutanée : 1 ;
– allergie : 1.

Il n'existe pas de différence significative entre les formes liquide et mousse dans la survenue des complications générales.

Complications thrombotiques

Il existe une différence significative ($p < 0,0001$) dans la survenue des complications thrombotiques entre le TDS et le Pol : ce dernier apparaissant moins agressif.

Il existe également une différence significative entre les traitements par mousse (11 TVP soit 78,5 %) et les traitements par liquide (3 TVP soit 21,5 %) **(Tableau 1)**.

11 thromboses concernaient les veines jumelles, toutes internes.

3 ont concerné les veines poplitées dont deux thromboses partielles.

Le calibre moyen des petites saphènes impliquées dans la survenue de ces TVP ou musculaires est de 6,6 mm, superposable à celui du calibre moyen de la population des VPS.

Les complications inflammatoires marquées touchent des saphènes d'un calibre moyen de 7,3 mm sensiblement supérieur à celui de la population globale.

La seule allergie observée le fut avec du TDS, entraînant un œdème et une rougeur de la face suivis de vomissements, mais résolutifs en une demi-heure sous corticoïdes.

Les complications mineures comme les scotomes n'ont pas été répertoriées de façon précise.

En effet, au début de ce travail en 1990, ce type ne représentait pas de signification particulière puisque seule la forme liquide était utilisée.

Aucun article ou résumé dans cette revue ne peut être reproduit sous forme d'imprimé, photocopie, microfilm ou par tout autre procédé sans l'autorisation expresse des auteurs et de l'éditeur. Editions Phlébologiques Françaises
No article or abstract in this journal may be reproduced in the form of print, photocopy, microfilm or any other means without the express permission of authors and the editor. Editions Phlébologiques Françaises

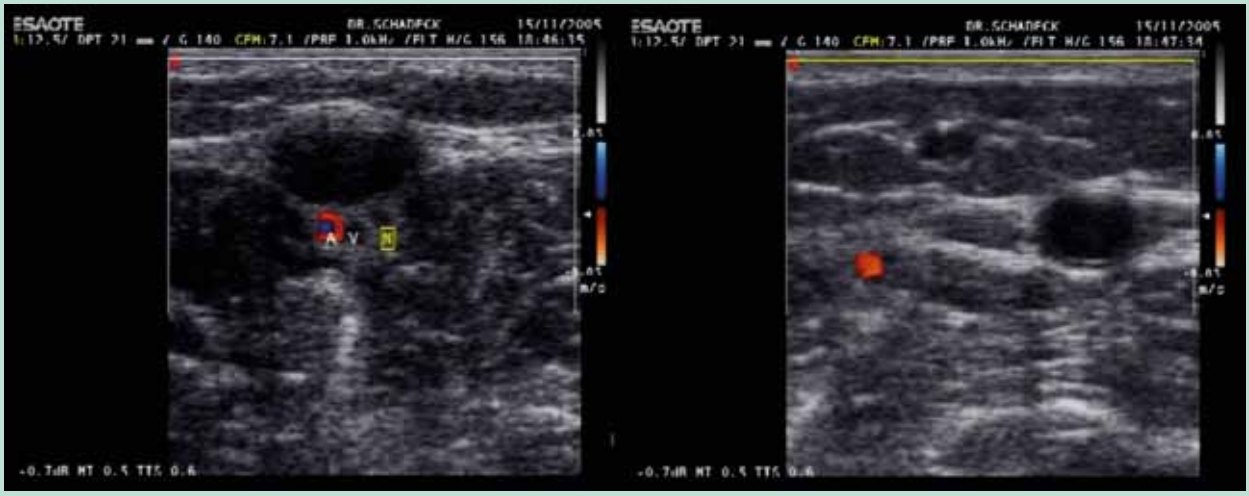

FIGURE 3 : Artère de la PVS accompagnée de sa veine et de son nerf satellite (à gauche). La même artère 2 cm plus bas, éloignée de la PVS (à droite).

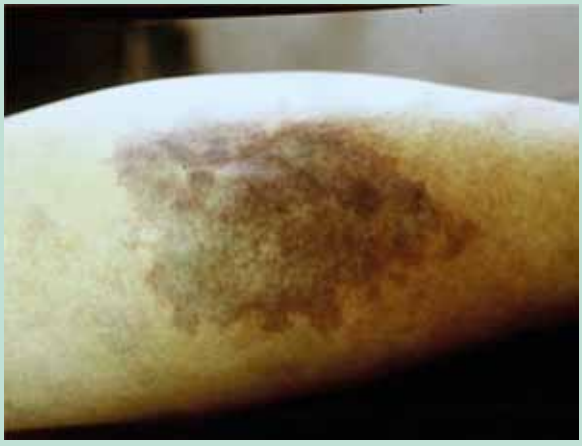

FIGURE 4 : Nécrose tissulaire après injection de l'artère de la petite veine saphène (1995).

Discussion

Il s'agit ici d'une étude préliminaire qui se terminera en décembre 2010.Tous les paramètres enregistrés n'ont pas été analysés.

Protocole

Si dans cette étude, les protocoles utilisés ne sont pas homogènes en raison de l'utilisation de produits différents, la technique d'injection est restée la même.

Bien que plusieurs types de positions aient pu être proposés dans le passé [9], le patient a dans tous les cas été injecté en position à plat ventre, le pied légèrement surélevé [10].

Sur une période de 15 ans, les protocoles ont changé qui expliquent l'importance du pourcentage de TDS utilisé avant la fin de 1996.

À partir de cette date, le Pol a seul été utilisé et la mousse à 3 % n'a été proposée de façon systématique que depuis 6 ans.

Mais dans la très grande majorité des cas, le volume injecté, qu'il soit sous forme de liquide ou sous forme de mousse a toujours été de 2 cc, et exceptionnellement voisin de 3 cc.

Ce protocole était déjà en accord avec les propositions de la Conférence de consensus sur la mousse organisée beaucoup plus tard en 2006 [11].

Résultats

Le nombre extrêmement réduit de séances sur 5 ans nécessaire pour traiter et contrôler une PVS rend compte du très grand intérêt de cette technique dans ce traitement ainsi que son coût extrêmement faible.

Au nombre des complications sérieuses observées dans le traitement de 884 petites saphènes, les TVP et une nécrose cutanée ne représentent que 1,7 % des cas.

Une étude réalisée par la **Société Française de Phlébologie** en 2005 [12] n'avait rapporté qu'une TVP sur 12 173 séances de sclérothérapie, mais cette étude était établie sur une courte période de façon transversale.

En outre, tous les types de varicosités ou de varices avaient été inclus.

L'accident de nécrose qui n'était que cutané a été observé en octobre 1995, après une injection de 2 cc de TDS au milieu du mollet, à proximité de l'émergence d'une perforante gémellaire.

Aucun article ou résumé dans cette revue ne peut être reproduit sous forme d'imprimé, photocopie, microfilm ou par tout autre procédé sans l'autorisation expresse des auteurs et de l'éditeur. Editions Phlébologiques Françaises
No article or abstract in this journal may be reproduced in the form of print, photocopy, microfilm or any other means without the express permission of authors and the editor. Editions Phlébologiques Françaises

Cette nécrose avait cicatrisé en 6 mois avec seulement un dommage esthétique chez une patiente de 72 ans. Cet accident avait permis d'approfondir la topographie de l'artère de la veine petite saphène, artère au réseau très souvent réticulaire [7, 13].

Quelques accidents de ce genre qui ont eu lieu avec la forme mousse ont été signalés sans être publiés.

Ce travail présenté en 2007 ne fait pas état des publications postérieures sur les complications de la sclérothérapie réalisées entre autres par la **Société Française de Phlébologie** [14].

Dans notre étude qui s'est poursuivie jusqu'en décembre 2010, le volume de mousse 3 % injecté a été réduit, depuis 2 ans, à 1 mL.

Aucune thrombose n'a été observée depuis.

On sait aujourd'hui que parmi les autres accidents décrits dans la littérature, on peut observer la survenue d'AVC ou de sensations d'oppressions thoraciques survenant surtout à la suite d'injections de volumes plus importants, parfois de 30 mL [15].

Or dans tous les traitements réalisés dans cette étude, nous n'avons jamais injecté un volume supérieur à 3 mL.

Conclusion

La veine petite saphène qui a longtemps été considérée comme un axe de traitement difficile voire dangereux se révèle aujourd'hui comme très accessible à une sclérothérapie qui est devenue sûre avec un minimum de complications dites sérieuses.

Ces dernières sont dominées par les thromboses veineuses profondes incluant surtout les thromboses de veines musculaires, qui ne surviennent toutefois que dans 1,6 % des cas et qui semblent dépendre autant du produit que de sa forme, la mousse étant plus thrombogène.

Le volume réduit à 2 mL généralement utilisé dans cette étude semble écarter le risque de complications neurologiques ou cardiaques qui n'ont jamais été observées.

Enfin, le risque artériel ou artériolaire a été considérablement diminué en raison d'une meilleure connaissance de la topographie de l'artère de la petite veine saphène.

Mais ce risque reste présent et nous devons toujours rester vigilants dans le traitement de cet axe saphénien.

Références

1. Natali J., Farman T. Implications médico-légales au cours du traitement sclérothérapique des varices. J. Mal. Vasc. 1996 ; 21 : 227-32.
2. Farrah J., Saharay M., Georgiannos S.N., Scurr J.H., Coleridge Smith P. Variable venous anatomy of the popliteal fossa demonstrated by duplex scanning. Dermatol. Surg. 1998 ; 24 : 901-3.
3. Ouvry P., Davy A., Guenneguez H. L'artère saphène externe. Remarques préliminaires sur son intérêt en phlébologie. Phlébologie 1980 ; 33 :307-12.
4. Somer-Leroy R., Wang A., Ouvry P. Échographie du creux poplité. Recherche d'une artériole petite saphène avant sclérothérapie. Phlébologie 1991 ; 44 (1) : 78.
5. Grondin L., Young R., Wouters L. Echosclerotherapy of the greater saphenous vein. The catheter banding technic. Phlebology 1995. D. Negus et al. Phlebology 1995 ; suppl.1 : 611.
6. Schadeck M. Duplex guided sclerotherapy of the lesser saphenous vein. Phlébologie 1997 ; Suppl. Nov : 565-69.
7. Dagrada A., Schadeck M., Uhl J.-F. L'artère petite saphène : essai innovant d'investigation et de prise en charge. Phlébologie 2006 ; 59, 2 : 143-8.
8. Schadeck M. Sclérose de la petite veine saphène : comment éviter les mauvais résultats. Phlébologie 2004 ; 57, 2 : 165-9.
9. Ouvry P. Sclérothérapie dans La petite veine saphène. Phlébologie 1997 ; Suppl. Nov : 561-5.
10. Schadeck M. Echosklerotherapie der Vena saphena parva. In Praktische Sklerotherapie. K. Hübner, 2005, Viavital. 121-6.
11. Breu F.X., Guggenbichler S., Wollmann J.C. 2nd European consensus meeting on foam injection sclerotherapy. J. Vasc. Surg. 2006 ; 43 : 162-4.
12. Guex J.J., Allaert F.A., Gillet J.L., Chleir F. Immediate and mid-term complications of sclerotherapy. Report of a prospective multicentric registry of 12173 sclerotherapy sessions. Dermatol. Surg. 2005 ; 31 : 123.
13. Lemasle P., Uhl J.-F., Gillot C.L. et al. Artère petite saphène. Rappels embryologiques, anatomiques et conséquences thérapeutiques. Phlébologie 2006 ; 59, 1 : 35-45.
14. Gillet J.L., Guedes J.M., Guex J.J. et al. Side effects and complications of foam sclerotherapy of the great and small saphenous veins: a controlled multicenter prospective study including 1025 patients. Phlebology 2009 ; 34 : 131-8.
15. Morrison N., Cavezzi A., Bergan J., Partsch H. Letter to the editor regarding 'Stroke after varicose vein foam injection sclerotherapy'. J. Vasc. Surg. 2007 ; 44 : 224-5.