



Techniques d'étude des télangiectasies et des veines réticulaires.

Techniques to study telangiectasias and reticular veins.

Blin E.

Résumé

L'étude de la physiopathologie des télangiectasies reste encore insuffisamment développée.

Cependant, un certain nombre de réponses ont pu être apportées grâce aux biopsies, aux corrosions, à la vidéocapillaroscopie et aux microphlébographies.

Actuellement, nous savons qu'il n'existe pas de participation artériolaire à l'alimentation de ces veinules intradermiques et que leur connexion avec les voies veineuses profondes sont multiples et complexes.

Il nous semble que la vidéocapillaroscopie de pleine peau contribuera à une étude de la physiologie in vivo intéressante.

Mots-clés : *télangiectasies, physiopathologie, vidéocapillaroscopie, corrosion, microphlébographie.*

Summary

There are many outstanding questions about the physiopathology of telangiectasias.

However, a certain number of answers have been provided thanks to biopsies, corrosions, videocapillaroscopy and microvenography.

For the moment, we know that these intradermic venules are not fed by arterioles, and that they have many complex connections with deep venous networks.

We believe that videocapillaroscopy of the skin could make an interesting contribution to studies of the in-vivo physiology of telangiectasias.

Keywords: *telangiectasias, physiopathology, videocapillaroscopy, corrosion, microvenography.*

Introduction

En pratique quotidienne, le phlébologue se trouve confronté, lors de la mise en place d'une stratégie pour traiter des télangiectasies, à un certain nombre de difficultés techniques.

Il existe un grand polymorphisme de ce réseau complexe dont l'œil ne visualise que le réseau dermique superficiel, qui est fonction de son degré de dilatation.

Ces télangiectasies correspondent à des veinules exclusivement intradermiques, de taille, de forme, de couleur, de profondeur et de localisation variées.

Au cours des années, de nombreuses théories physiopathologiques ont été évoquées et de même pratiquement toutes les techniques d'explorations ont été mises en œuvre afin de les étudier apportant autant de réponses que d'interrogations.

Ces questions sont centrées sur le lien entre varices, reflux, hyperpression et télangiectasies et sur l'existence de communications artério-veineuses participant à leur alimentation.

Clinique

Lors de l'examen on retrouve :

- des morphologies multiples : « pin maritime », en « balai de bouleau », en étoile, etc. ;
- des couleurs : rouge, bleue, violette ;
- des localisations différentes : face latérale de cuisse, face médiale de genou, jambe...

Pratiquement, en thérapeutique, on peut classer en 4 types morphologiques cliniques :

- Les télangiectasies associées à une veine d'alimentation visible ou probable, correspondant au territoire de drainage du réseau veineux cutané.

- Les télangiectasies sans veine d'alimentation visible (ne sont visibles à l'œil nu que les veinules dermiques > 0,1 mm).
- Les télangiectasies en nappes angiomateuses spécifiques de la femme enceinte.
- Les matting.

Et 2 couleurs :

- Les télangiectasies bleues ou rouges

Écho-Doppler : varices et télangiectasies

En pratique quotidienne, l'exploration par écho-Doppler sera le premier recours afin de rechercher une veine d'alimentation correspondant au territoire des télangiectasies. À ce titre, l'étude **Edinburgh Vein Study** [1] est intéressante.

L'**Edinburgh Vein Study** a parmi ses objectifs de déterminer la prévalence des télangiectasies dans la population générale, d'analyser les caractéristiques démographiques et l'association avec les symptômes, **de comparer la présence des télangiectasies avec la présence de varices saphéniennes.**

1566 personnes (699 hommes, 867 femmes, de 16 à 64 ans) ont bénéficié d'un dépistage par un examen clinique, un écho-Doppler veineux et des photos. Les télangiectasies et les varices étaient cotées de 0 à 3, 84 % de la population avaient des télangiectasies (79 % d'hommes, 88 % de femmes).

Les localisations les plus fréquentes sont la face postéro-interne de cuisse, le creux poplité et le tiers supérieur du mollet. Les télangiectasies et varices ont été classées 1-3 en fonction de leur gravité. On retrouvait 92 % de grades 1 et seulement 8 % de grades 2-3.

Il existe un haut degré d'association entre la sévérité de la maladie variqueuse et le grade des télangiectasies. Mais si moins de 1 % des sujets avec des varices de grades 2-3 n'avaient pas de télangiectasies, 51 % des sujets avec des télangiectasies de grade 2-3 n'avaient pas de varices.

En dehors de ce bilan classique, un certain nombre d'explorations a tenté de préciser la nature et les mécanismes possibles pouvant contribuer à l'apparition de ces veinules, et ainsi pouvoir envisager une prise en charge plus ciblée.

Biopsie cutanée, corrosion

Beaucoup d'auteurs se sont interrogés sur la signification de la couleur tant sur le plan étio-pathogénique que sur une participation artériolaire.

- Pour van der Molen, les varicosités bleues précèdent les rouges, le passage s'effectuant par la perte de souplesse de la paroi et la sclérose du tissu avoisinant.

- Pour Merlen, les télangiectasies rouges précèdent les bleues. Les rouges contiendraient du sang oxygéné par ouverture des shunts artério-veinulaires. De plus, une partie des rouges seraient des artérols terminales.
- Sommer [2] a comparé le taux de saturation en O₂ et CO₂ du sang prélevé dans diverses télangiectasies préalablement repérées par ultrasonographie de très haute résolution (20 et 50 Hz). Les dilatations vasculaires écarlates et bleues étudiées chez 20 patients siégeaient à la même profondeur dans le derme ne différaient que par leur teneur en O₂ et en CO₂. Pour les auteurs, les télangiectasies écarlates feraient partie du versant artériel du lit capillaire alors que les télangiectasies bleues appartiendraient au versant veineux.
- Pour Coget, les télangiectasies rouges seraient plus superficielles, la différence de teinte s'expliquant par l'épaisseur de la peau et le contenu graisseux des cellules.

Deux travaux ont particulièrement retenu notre attention.

- Böhler et Wienert [3] ont injecté un lambeau cutané de cadavre avec des résines et on fait une corrosion. Toutes les télangiectasies étudiées correspondaient exclusivement avec le réseau veineux, aucune anastomose avec les artérols, souvent évoquées pour les fines télangiectasies écarlates, n'ont été retrouvées. **Ces résultats suggèrent que les télangiectasies sont toujours la conséquence d'une stase ou d'un reflux veineux localisé ou étendu.**
- L'étude de Chanvallon [4], qui a fait des « punch biopsies » s'arrêtant à la jonction derme-hypoderme, a démontré que les télangiectasies **ne concernent que des veines** et que **les bleues sont plus superficielles que les rouges.** D'autre part, les varicosités survenant sur reflux présentent peu d'altérations pariétales. Les principales altérations sont observées sur les varicosités bleues sans reflux.

Au total, les couleurs rouge, bleue ou violette ne permettent d'affirmer ni la profondeur ni le type d'alimentation et nous avons la confirmation qu'il n'existe pas de communications artério-veineuses pathologiques.

Apport de la capillaroscopie

La vidéocapillaroscopie de pleine peau a été utilisée afin d'évaluer les éventuelles anomalies structurelles spécifiques. À la suite des travaux de Merlen et de Curri, nous avons réalisé un certain nombre de capillaroscopies en pleine peau. La contribution à la prise en charge des télangiectasies :

Techniques d'études des télangiectasies et des veines réticulaires.

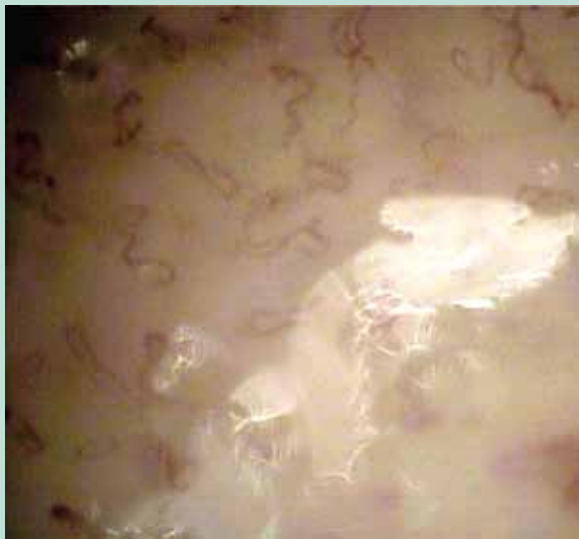


FIGURE 1 : Vidéo-capillaroscopie de pleine peau au niveau d'une couronne de phlébectasie.

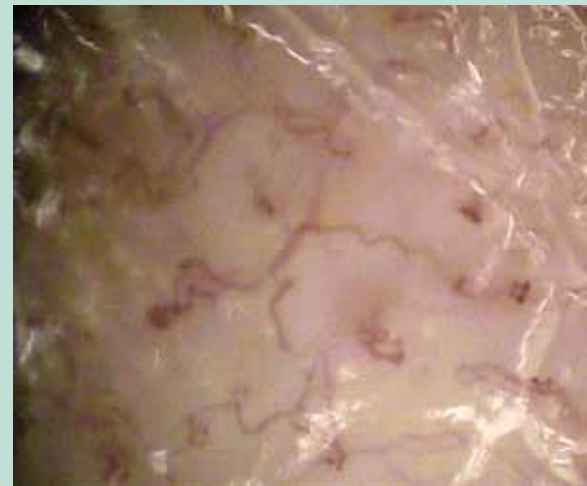

FIGURE 2 : Vidéo-capillaroscopie mettant en évidence des sinuosités, des micro-anévrismes, des hémorragies, des microthromboses.

- **Dans un premier groupe, la dilatation des veinules post-capillaires résulte de la stase veineuse dans le plexus sous-papillaire générée par le reflux.**

On retrouve des aspects morphologiques en rapport avec la stase et hyperpression veineuse, assez spécifiques : sinuosité, micro-anévrisme, hémorragie, microthrombose (**Figure 1** et **Figure 2**).

- **Au contraire, ce que nous considérons comme les télangiectasies « vraies », c'est-à-dire les dilatations inférieures à un millimètre, forment le deuxième groupe.**

Ce groupe relève d'une pathogénie plus complexe, avec conjonction d'une stase et d'une hyperhémie cutanée inflammatoire ou hormonale.

L'observation capillaroscopique de telles télangiectasies suggère des facteurs d'altération de la substance fondamentale et du manchon péri-veinulaire, participant ainsi à la dilatation.

Il s'agit des télangiectasies rouges (genou, cuisse et jambe) associant une dilatation et un œdème péri-veinulaire, une faible sinuosité beaucoup moins marquée que dans le premier groupe, l'absence de microanévrisme ou de thrombose, éléments constatés en rapport avec l'hyperpression (**Figure 3**, **Figure 4** et **Figure 5**).

Ainsi il semble possible de catégoriser en 2 groupes capillaroscopiques les télangiectasies :

- celles en rapport avec une hyperpression ;
- celles qui ne semblent pas liées à une hyperpression.

Elles sont de type rouge et moins sensible à la sclérothérapie. Leurs aspects évoquant comme il l'a été décrit précédemment une atteinte du tissu péri-veinulaire. Des auteurs italiens ont récemment proposé d'injecter de l'acide hyaluronique en péri-veinulaire afin de les traiter.



FIGURE 3 : Télangiectasie rouge de jambe, œdème péri-veinulaire caractérisé par le flou, faible sinuosité.

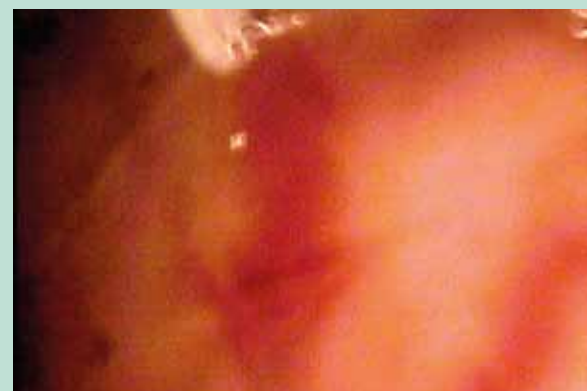

FIGURE 4 : Télangiectasie rouge de cuisse, œdème péri-veinulaire.

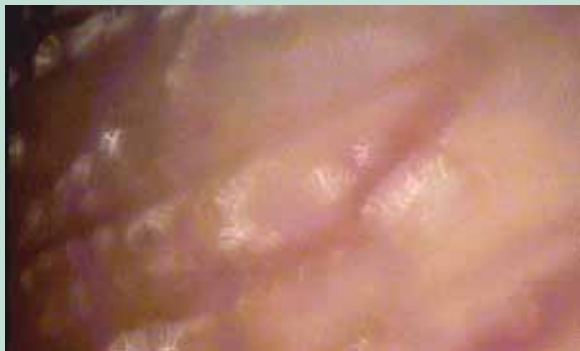

FIGURE 5 : *Télangiectasie rouge de face latérale de cuisse.*

Apports de la microphlébographie, de la transillumination et de l'échographie haute résolution

Ces trois techniques sont assez superposables quant aux informations morphologiques et anatomiques, sur les rapports des télangiectasies avec les réseaux sous-jacents et les voies de communications (de drainage ? d'alimentation ?).

Les microphlébographies ont été réalisées au fil de l'eau, en clinostatisme en injectant de l'Omnipaque 180® (Butterfly 25G, injection à la seringue à main).

On visualise des communications avec le réseau profond par l'intermédiaire de micro-perforantes ; la difficulté de ces veines opacifiées est de savoir si ce sont des voies de drainage ou d'alimentation et quel est leur rôle dans la télangiectasie.

Ces microphlébographies objectivent parfaitement les communications entre le réseau profond (veines, fibulaires, poplitée, fémorale superficielle et gastrocnémienne) et le réseau superficiel cutané.

À ce stade de l'apport de l'échographie très haute résolution (20 Hz), les télangiectasies sont localisées dans le derme mais, élément important, certaines plongent directement en profondeur dans le réseau hypodermique et ou intramusculaire ; d'autres sont grossièrement parallèles au derme.

De même, la transillumination permet de visualiser le réseau dermique d'alimentation. Ces techniques permettent d'objectiver en cas de contiguïté de varices réticulaires et de télangiectasies, l'existence des veines nourricières.

Conclusion

Au total, comme l'Edinburgh Study le démontre, les télangiectasies sont pratiquement la norme dans la population, avec plus de la moitié des patients n'ayant pas de varices.

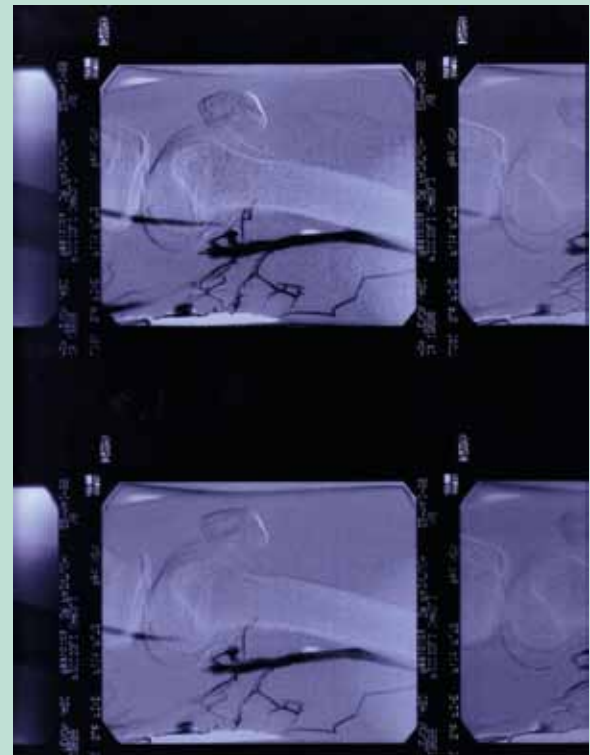


FIGURE 6 : *Microphlébographie du réseau du creux poplité visualisant un drainage dans la veine poplitée haute et la veine fémorale superficielle.*

En synthèse, aux questions sur le lien entre varices, reflux, hyperpression et télangiectasies et sur l'existence de communications artério-veineuses participant à leur alimentation, nous pouvons au terme de cette revue des différentes techniques d'exploration conclure que la couleur ne permet d'affirmer ni la profondeur, ni le type d'alimentation de la télangiectasie et qu'il n'existe pas de communication artério-veineuse.

La capillaroscopie laisse supposer pour certains types de télangiectasies (fines et rouges) un mécanisme physiopathologique différent, expliquant probablement le peu d'efficacité de la sclérothérapie.

Enfin la mise en évidence par microphlébographies (**Figure 6** et **Figure 7**) de l'importance des communications réseau cutané – réseau profond, pose la question du drainage et d'une hyperpression lors de l'association des de veines réticulaires et de télangiectasies.

Références

1. Ruckley C.V., Evans C.J., Allan P.L., Lee A.J., Fowkes F.G. Telangiectasia in the Edinburgh Vein Study: epidemiology and association with trunk varices and symptoms. Eur. J. Vasc. Endovasc. Surg. 2008 ; Dec 36(6) : 719-24.

Techniques d'études des télangiectasies et des veines réticulaires.

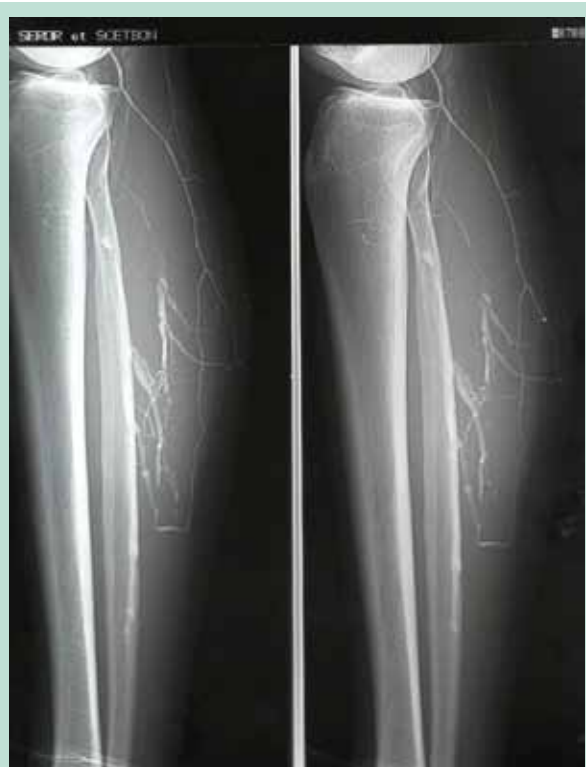

FIGURE 7 : *Microphlébographie au fil de l'eau visualisant l'opacification des veines gastrocnémiennes et la communicante fibulaire.*

2. Sommer et al. Red and blue telangiectasias, differences in oxygenation. *Dermatol. Surg.* 1997 ; 23 : 55-9.
3. Böhler et Wienert. Untersuchung der Angioarchitektur von Besenreiservarizen mittels Korrosionspräparate. Prix de la Société Suisse de Phlébologie. 1993.
4. Chanvallon C. et al. Physiopathological and anatomopathological aspect of varicosities. *Phlébologie* 2001 ; 54(4) : 373-6.