



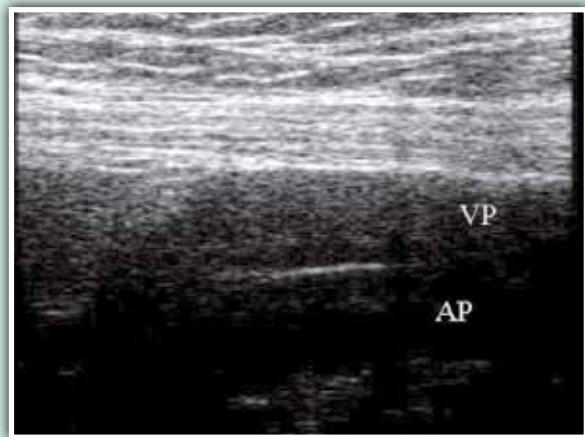
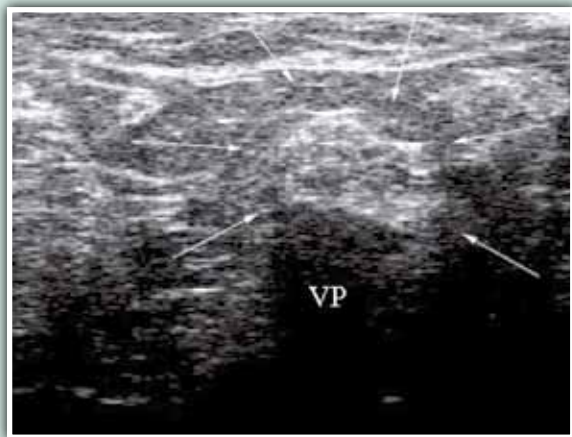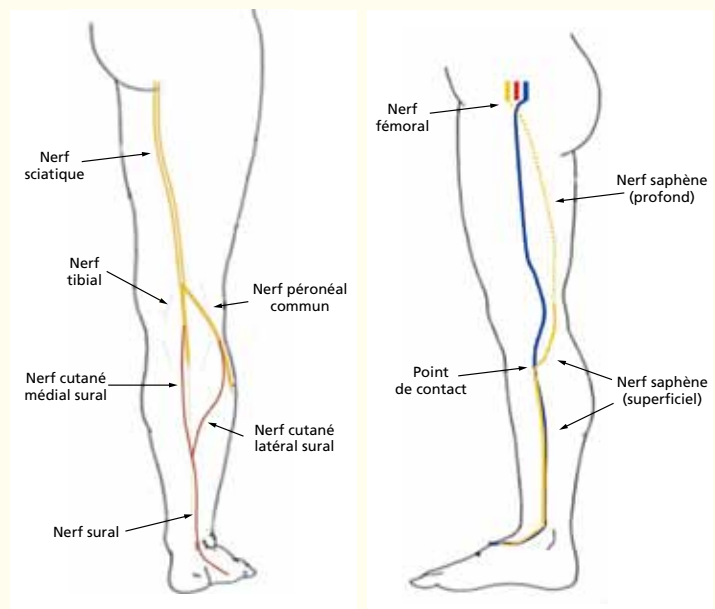
Repérage en échographie des nerfs importants du membre inférieur pour la pratique phlébologique.

Ricci S.

Les nerfs explorables qui peuvent intéresser le phlébologue sont :

1. Le nerf tibial (NT)
2. Le nerf péronéal commun (NPC) et ses branches
3. Le nerf sciatique (NSc) et la division de ses deux branches*
4. Le nerf sural (NS)* et ses branches d'origine (nerf sural cutané médial et nerf sural cutané latéral)*
5. Le nerf saphène (NSa)*
6. Le nerf fémoral
7. Le nerf cutané fémoral postérieur.

* nécessite une sonde de 14-18 MH.



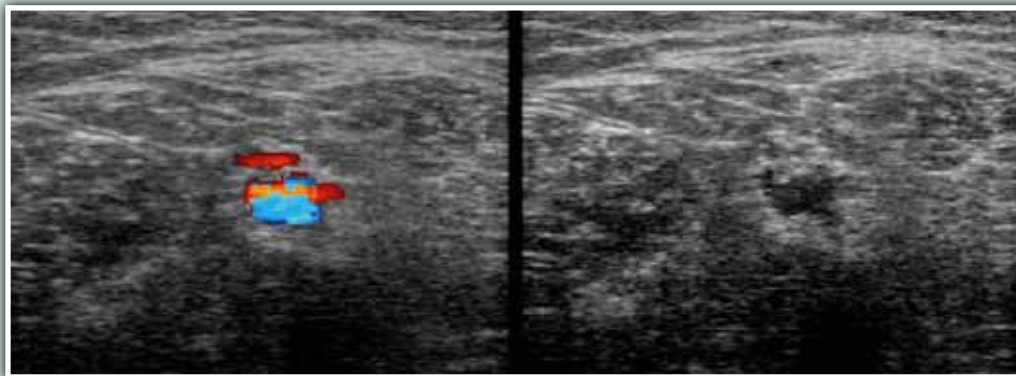
VP : veine poplitée ; AP : artère poplitée
Les flèches indiquent le nerf tibial

Aspect ultrasonique des nerfs

En section transversale (gauche) : formation arrondie ou ovoïde, échogène, contenant des petites taches hypoéchogènes arrondies dues aux fibres nerveuses formant le nerf.

En section longitudinale (droite) : aspect fibrillaire en lignes parallèles.





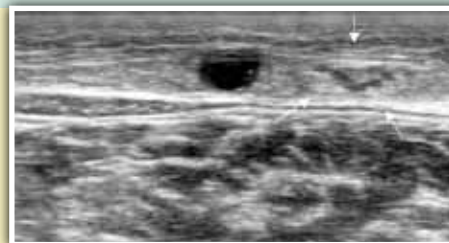
*Droite : varice du NSc, qui présente une lumière à l'intérieur ;
gauche : veine refluyente alimentée par une veine sciatique.*

N. sciatique (NSc), N. tibial (NT), N. péronéal commun (NPC)

En coupe transversale au pli poplité le **NT** est identifié en premier entre la petite veine saphène (PVS) et la veine poplitée (VP). En section longitudinale, le nerf est allongé sur la VP, d'aspect fibrillaire en lignes parallèles. Le **NSc** est en continuité proximale au NT remontant à la face postérieure de la cuisse. Latéralement, à la fosse poplitée haute, on identifie le point de séparation du **NPC** du tronc du NSc. Une **varice** intéressant du NSc et NPC a été signalée. Elle pénètre le nerf et passe à travers ses fibres nerveuses ou son périnévrin avec image en cible.

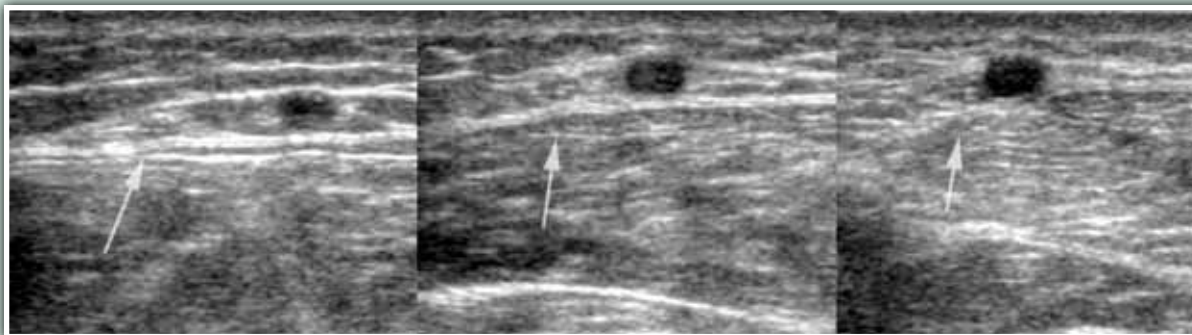Nerf sural

Formé par deux branches différentes (tibiale et péronéale) qui se rejoignent pour former le NS final qui entre en contact direct avec la veine PVS distalement au 1/3 moyen de jambe. Le NS est identifié, dans le compartiment, accolé à la PVS. Le point de contact nommé le « **point de risque** » : *distalement par rapport à ce point, le risque chirurgical de lésion surale est plus important.*



Nerf saphène

Il vient du nerf fémoral et devient superficiel au niveau du genou, entre en contact avec la grande veine saphène (GVS) 2-3 cm au-dessous et médialement à la tubérosité tibiale, au voisinage de la perforante de Boyd (**pont de risque**). À partir de ce point, le nerf accompagne la veine jusqu'au bord médial du pied. En section transversale, le NSa apparaît dans un espace conjonctival au dessous et médialement par rapport à la GVS ; distalement, le nerf entre dans le compartiment saphène (ci-dessous, **Figure gauche**), en contact avec la GVS (point de risque) (**Figure centre et droite**) et la suit le long de la jambe. Le nerf fémoral et le nerf cutané fémoral postérieur sont visibles mais n'ont pas d'intérêt phlébologique.



Pour en savoir plus

1. Sam R.C., Silverman S.H., Bradbury A.W. Nerve Injuries and Varicose Vein Surgery. *EJVES* 2004 ; 27 : 113-20.
2. Ricci S. Ultrasound Observation of the Sciatic Nerve and its Branches at the Popliteal Fossa: Always Visible, Never Seen. *EJVES* 2005 ; 30 : 659-63.
3. Ricci S., Georgiev M., Jawien A., Zamboni P. Sciatic nerve varices. *EJVES* 2005 ; 29 : 83-7.
4. Labropoulos N., Tassiopoulos A.K., Gasparis A.P., Phillips B., Pappas P.J. Veins along the course of the sciatic nerve. *JVS* 2009 ; 49 : 690-6.
5. Gianesini S., Menegatti E., Tacconi G., Scognamillo F., Liboni A., Zamboni P. Echo-guided treatment of venous malformation involving the sciatic nerve. *Phlebology* 2009 ; 24 : 46-7.
6. Ricci S., Moro L., Antonelli Incalzi R. Sural Nerve ultrasound visualization: echo-anatomical aspects and rationale for detection. *Eur. J. Vasc. Endovasc. Surg.* 2010 ; 39 : 636-41.
7. Scurr J.H. Common Peroneal Nerve Injury during Varicose Vein. *EJVES* 2006 ; 32 : 334-5.

Pour des informations plus complètes, se reporter à l'article: Visualisation en échographie des nerfs du membre inférieur présentant un intérêt en phlébologie. *Phlébologie* 2010 ; 63,2 : 20-31.



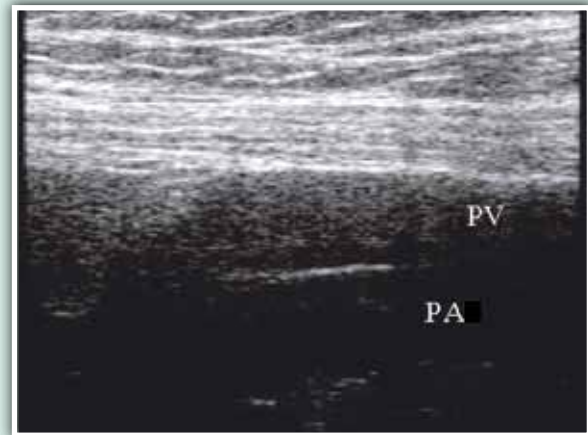
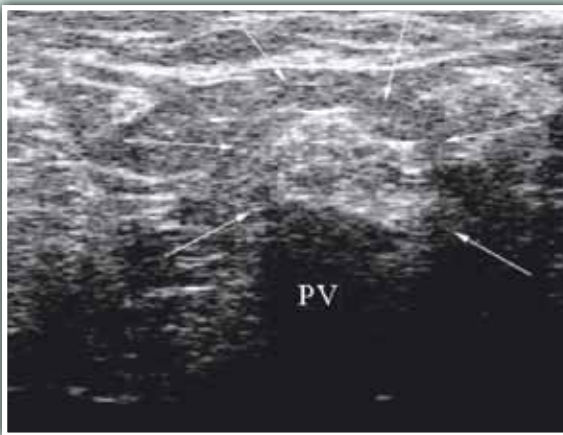
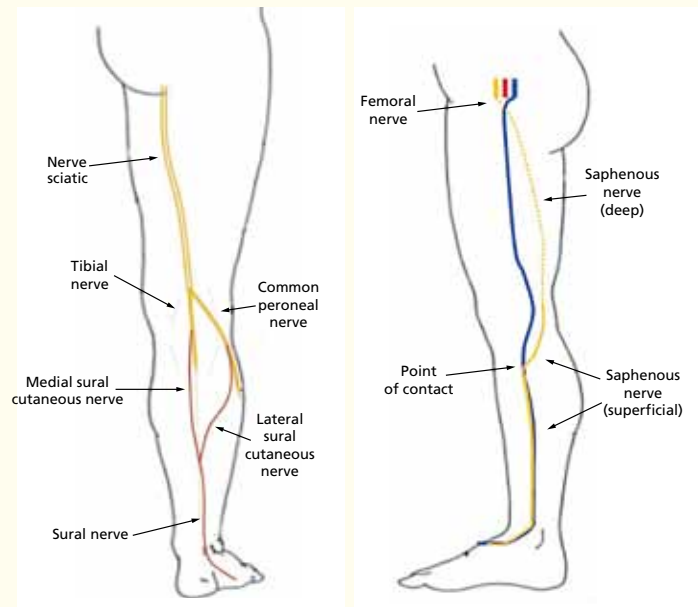
Identification of important nerves in the lower limb on US scan for interventions in phlebology.

Ricci S.

The identifiable nerves that are of interest to the phlebologist are:

1. The tibial nerve (TN)
2. The common peroneal nerve (CPN) and its branches
3. The sciatic nerve (ScN) and the division of its two branches*
4. The sural nerve (SN)* and the branches from which it originates (medial sural cutaneous nerve and lateral sural cutaneous nerve)*
5. The saphenous nerve (SaN)*
6. The femoral nerve
7. The posterior cutaneous femoral nerve

* requires a 14-18 MHz probe.



PV: popliteal vein; PA: popliteal artery
Arrows indicate the tibial nerve

Aspect of nerves on ultrasound images

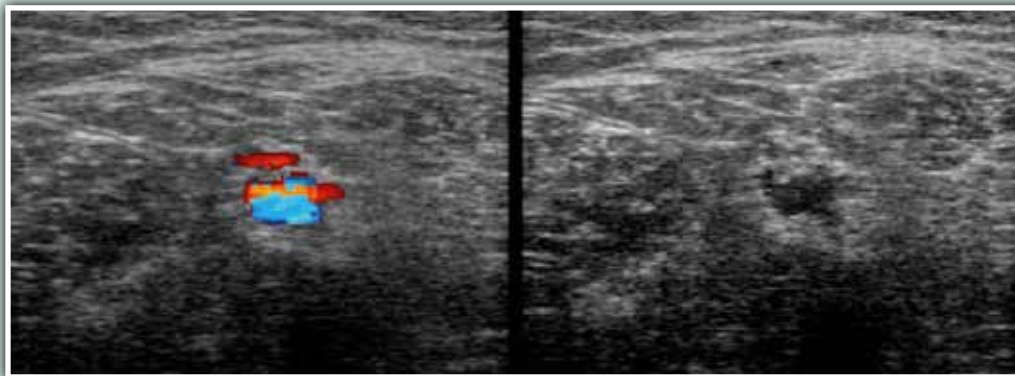
Transverse section (left) : round or oval echogenic shape, with small round hypoechoic patches corresponding to the nerve fibres that make up the nerve.

Longitudinal section (right) : fibrillar aspect in parallel lines.

Ricci Stefano, Corso Trieste 123 -00198 Roma, Italy.

E-mail : varicci@tiscali.it

Accepté le ●●●●



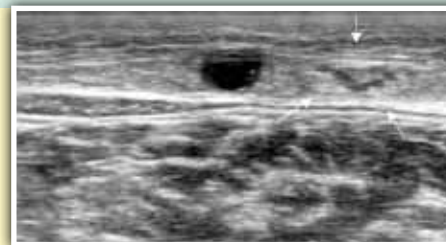Right : varicose vein in the ScN, within which the lumen can be seen; ; left : incompetent vein fed by a sciatic vein.

Sciatic N. (ScN), Tibial N. (TN), Common Peroneal N. (CPN)

In the transverse section at the popliteal fossa, the **TN** can first be identified between the small saphenous vein (SSV) and the popliteal vein (PV). In the longitudinal section, the nerve runs along the PV, with a fibrillar aspect in parallel lines. The **ScN** is the proximal continuation of the TN running up the posterior aspect of the thigh. Laterally, in the upper part of the popliteal fossa, the point where the **CPN** separates from the trunk of the ScN can be identified. An interesting **varicose** vein involving the ScN and the CPN was indicated. It enters the nerve and passes through the nerve fibres or the perineurium (target-like image).

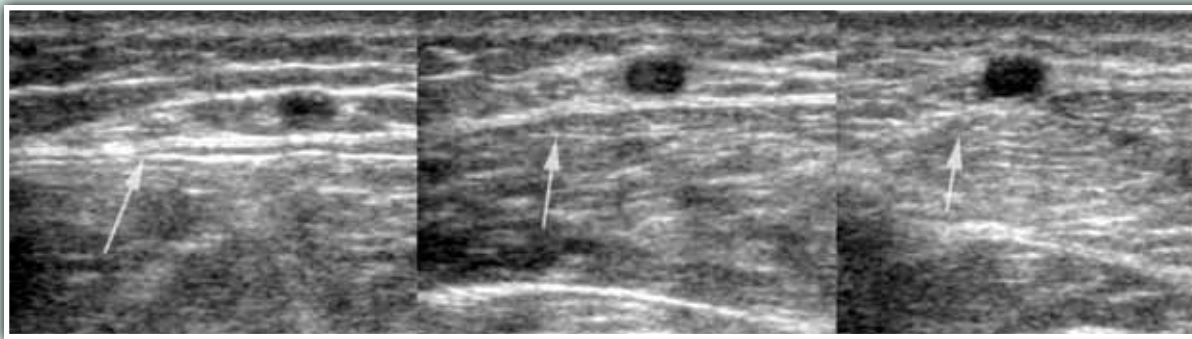Sural nerve

Originating from two different branches (tibial and peroneal) that join together to form the final SN which enters in direct contact with the SSV distal to the middle 1/3 of the leg. The SN can be identified in the compartment of the SSV. The point of contact called "**risk point**": *distal to this point, the surgical risk of a sural lesion is greater.*



Saphenous nerve

It stems from the femoral nerve and becomes superficial at the level of the knee, where it enters into contact with the greater saphenous vein (GSV) 2-3 cm above and medial to the tibial tuberosity, near Boyd's perforating vein (**risk point**). From this point onwards, the nerve runs along the vein to the medial aspect of the foot. In the transverse section, the SaN appears within a conjunctival space above and medial to the GSV; distally, the nerve enters the saphenous compartment (above, **Left**), and into contact with the GSV (risk point)(**Figure centre and right**) and runs along it down the leg. The femoral nerve and the posterior cutaneous femoral nerve are visible but of no particular interest to phlebologists.



To learn more

1. Sam R.C., Silverman S.H., Bradbury A.W. Nerve Injuries and Varicose Vein Surgery. EJVES 2004 ; 27 : 113-20.
2. Ricci S. Ultrasound Observation of the Sciatic Nerve and its Branches at the Popliteal Fossa: Always Visible, Never Seen. EJVES 2005 ; 30 : 659-63.
3. Ricci S., Georgiev M., Jawien A., Zamboni P. Sciatic nerve varices. EJVES 2005 ; 29 : 83-7.
4. Labropoulos N., Tassiopoulos A.K., Gasparis A.P., Phillips B., Pappas P.J. Veins along the course of the sciatic nerve. JVS 2009 ; 49 : 690-6.
5. Gianesini S., Menegatti E., Tacconi G., Scognamillo F., Liboni A., Zamboni P. Echo-guided treatment of venous malformation involving the sciatic nerve. Phlebology 2009 ; 24 : 46-7.
6. Ricci S., Moro L., Antonelli Incalzi R. Sural Nerve ultrasound visualization: echo-anatomical aspects and rationale for detection. Eur. J. Vasc. Endovasc. Surg. 2010 ; 39 : 636-41.
7. Scurr J.H. Common Peroneal Nerve Injury during Varicose Vein. EJVES 2006 ; 32 : 334-5.

Pour des informations plus complètes, se reporter à l'article: Visualisation en échographie des nerfs du membre inférieur présentant un intérêt en phlébologie. Phlébologie 2010 ; 63,2 : 20-31.

