Aucun article ou résumé dans cette revue ne peut être reproduit sous forme d'imprimé, photocopie, microfilm ou par tout autre procédé sans l'autorisation expresse des auteurs et de l'éditeur. Editions Phlébologiques Françaises
No article or abstract in this journal may be reproduced in the form of print, photocopy, microfilm or any other means without the express permission of authors and the editor. Editions Phlébologiques Françaises

Les « PIÈGES VASCULAIRES ». Le POINT en 2007

ENTRAPMENT SYNDROMES : UPDATE 2007

R. CLÉMENT [1], F. LOUISY [1], E. BLIN [2], L. BONNEVIE [2], X. CHANUDET [2], P. LARROQUE [2]

R É S U M É

Les « pièges vasculaires » correspondent à la compression mécanique d'une artère ou d'une veine par des structures de voisinage de nature osseuse, musculo-ligamentaire, vasculaire ou nerveuse, à l'origine de manifestations cliniques parfois trompeuses et redoutables.
Les compressions artérielles sont soit extrinsèques, dominées par le syndrome du défilé cervico-thoraco-brachial, le piège artériel poplité, la compression du tronc cœliaque par le ligament arqué du diaphragme, soit intrinsèques caractérisées par le kyste adventitiel poplité.
Parmi les compressions veineuses, le syndrome de Cockett est une entité souvent asymptomatique alors que le syndrome du soléaire et les autres compressions veineuses, notamment au niveau abdominal, sont responsables d'une symptomatologie volontiers trompeuse et parfois aux conséquences graves.

Mots-clefs : *pièges vasculaires, compressions artérielles, compressions veineuses, défilé cervico-thoraco-brachial, piège poplité, ligament arqué, kyste adventitiel, syndrome de Cockett, syndrome du soléaire.*

S U M M A R Y

The "entrapment syndromes" are the manifestations of a mechanical compression of an artery or a vein by adjoining structures, bony, musculo-ligamentous, vascular or nervous, which produce a clinical syndrome sometimes difficult to interpret but also quite severe.
Arterial compression may be either extrinsic as in the thoracic outlet syndrome, the popliteal entrapment syndrome, compression of the coeliac axis by the diaphragmatic arcuate ligament, or intrinsic such as a popliteal adventitial cyst.
Venous compression may be asymptomatic, as in the Cockett compression syndrome, or, on the other hand, the cause of diagnostic difficulties with potentially serious consequences, as in soleal compression or other venous compressions notably in the abdomen.

Keywords : vascular entrapment; arterial compression; venous compression; thoracic outlet; popliteal entrapment; arcuate ligament; adventitial cyst; Cockett's syndrome; soleal syndrome.

Un piège vasculaire est caractérisé par l'atteinte mécanique compressive extrinsèque ou intrinsèque d'un segment artériel ou veineux par des éléments anatomiques de voisinage constitués de structures osseuses ou musculaires, ligamentaires, nerveuses ou par un autre vaisseau. Cette compression vasculaire localisée est à l'origine de manifestations fonctionnelles et de complications parfois redoutables. Cette entité hétérogène s'intègre au sein des vasculopathies mécaniques dominées par le syndrome du défilé thoraco-brachial, le piège artériel poplité et le syndrome de Cockett. Sont exclus classiquement de ce cadre les tumeurs d'origine vasculaire, le syndrome des loges, car l'atteinte se situe au niveau microcirculatoire, ainsi que l'endofibrose de l'artère iliaque externe dont le mécanisme initial est un allongement artériel.

COMPRESSIONS ARTÉRIELLES

Compressions extrinsèques

Syndrome du défilé thoraco-brachial (SDTB)

Le SDTB correspond à l'ensemble des manifestations cliniques secondaires à la compression intermittente ou permanente des vaisseaux sous-claviers et du plexus brachial dans un des compartiments de ce défilé. En effet, sont individualisés : le défilé scalénique, la pince costo-claviculaire, le tunnel sous-pectoral et enfin le billot huméral *(Fig. 1)*.

Les étiologies sont nombreuses, à type d'anomalies osseuses congénitales, dont la prévalence est de 1 % mais qui ne sont pathogènes que dans 10 % des cas

1. CETO, 113, avenue Victor Hugo 75116 PARIS.
2. Service de Pathologie Cardiovasculaire, Hôpital d'Instruction des Armées Bégin 94160 SAINT-MANDÉ.

© Éditions Phlébologiques Françaises, vol.60, n°4/2007, p.347-357

Aucun article ou résumé dans cette revue ne peut être reproduit sous forme d'imprimé, photocopie, microfilm ou par tout autre procédé sans l'autorisation expresse des auteurs et de l'éditeur. Editions Phlébologiques Françaises
No article or abstract in this journal may be reproduced in the form of print, photocopy, microfilm or any other means without the express permission of authors and the editor. Editions Phlébologiques Françaises

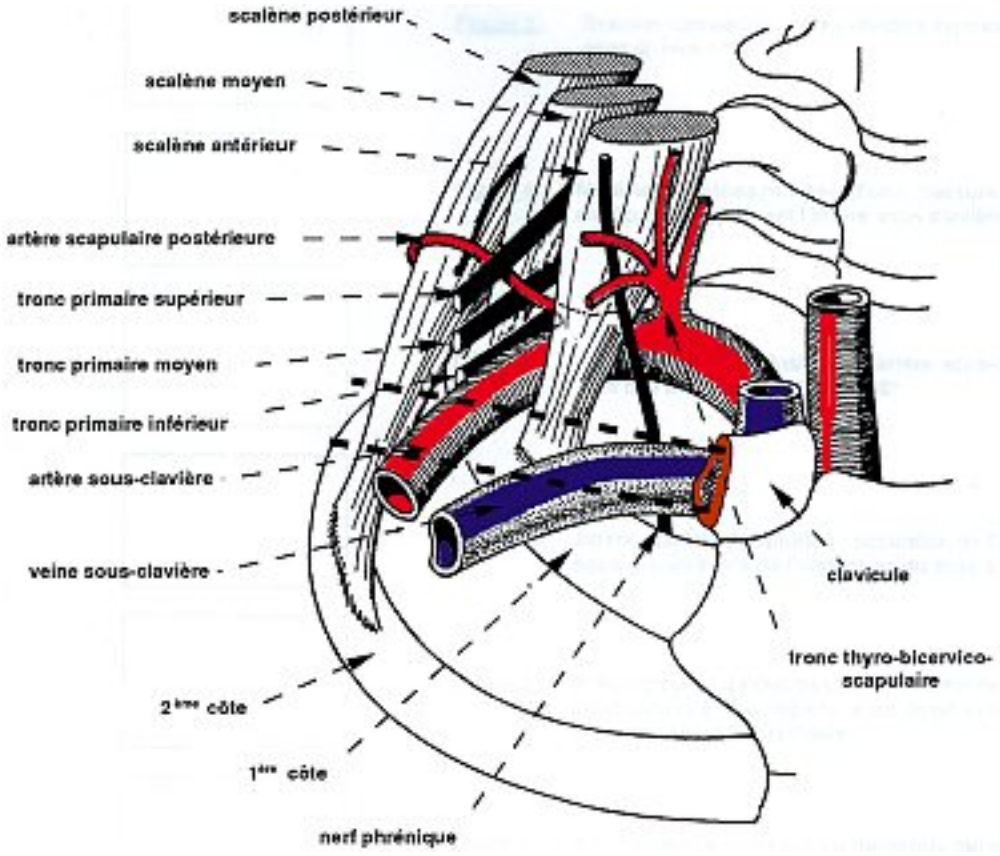

Fig. 1. – Schéma anatomique de la traversée thoraco-brachiale (d'après J. Brizon et J. Castaing, Les feuillets d'anatomie. Vaisseaux du membre supérieur. Fasc. 7, Maloine, Paris, 1953)

[1] : il s'agit de côtes cervicales *(Fig. 2)* ou d'une apophysomégalie de C7 (1 %) ; les anomalies de la première côte (1C) sont plus fréquentes (3 %) à type d'agénésie en particulier, voire de tumeur. La pathologie claviculaire acquise représente 0,5 à 9 % des cas. Les anomalies musculo-ligamentaires sont très variées, de même que sont fréquents les troubles morpho-dynamiques de la ceinture scapulaire. Enfin, un traumatisme violent voire minime peut déclencher un SDTB (25 à 50 %) [2-4] et révéler les anomalies sus-jacentes.

Clinique

Le SDTB prédomine chez la femme de 30 à 50 ans [2, 3] ; il se caractérise par des manifestations cliniques hétérogènes, souvent subjectives, qui sont liées à la compression isolée ou associée diversement des éléments du paquet vasculo-nerveux.

Le syndrome de compression nerveuse [5] est le plus fréquent (90 %). Il est dominé par des manifestations sensitives fonctionnelles subjectives déclenchées par certains mouvements comme l'élévation et l'abduction du bras, la rotation de la tête ou le port de charges lourdes. Elles peuvent être nocturnes, insomniantes et avoir un trajet trompeur radiculaire C6-C7 avec une irradiation au cou, à la face ou au crâne. Plus rarement, les signes cliniques sont plus typiques sous forme de douleurs ou de paresthésies radiculaires dans le territoire C8-D1, d'une impotence intermittente du membre supérieur lors de port de charges, associés à une amyotrophie de l'éminence hypothénar voire thénar, des troubles de la sensibilité systématisés, une hyporéflexie cubito-pronateur ou stylo-radiale. L'existence d'une zone gâchette juxta-claviculaire déclenchant la douleur habituelle est évocatrice. L'examen neurologique est le plus souvent normal et la recherche d'anomalies morphologiques du thorax et de la ceinture scapulaire est importante.

Parmi les tests cliniques dynamiques, seule la manœuvre du chandelier ou test de Roos est suffisamment fiable, mais elle apparaît plus spécifique que sensible [2, 6]. La flexion extension régulière des doigts, les membres supérieurs en position « haut les mains », entraîne des douleurs et/ou une impotence du membre supérieur au bout d'une minute.



Fig. 2. – Radiographie cervicale montrant une côte surnuméraire cervicale

Aucun article ou résumé dans cette revue ne peut être reproduit sous forme d'imprimé, photocopie, microfilm ou par tout autre procédé sans l'autorisation expresse des auteurs et de l'éditeur. Editions Phlébologiques Françaises
No article or abstract in this journal may be reproduced in the form of print, photocopy, microfilm or any other means without the express permission of authors and the editor. Editions Phlébologiques Françaises

Les investigations complémentaires sont souvent décevantes. Les explorations neurophysiologiques ont pour principal intérêt d'éliminer un syndrome rachidien ou canalaire car l'électromyogramme est ici souvent normal. L'intérêt des tests plus spécifiques demeure encore débattu. L'imagerie par résonance magnétique (IRM) et la tomodensitométrie (TDM) permettent d'écarter une affection neurologique ou rhumatologique.

Toutefois, l'adjonction systématique de l'exploration vasculaire fonctionnelle dynamique écho-Doppler permet de conforter un grand nombre de diagnostics de cette variété clinique de SDTB.

Le syndrome de compression artérielle est moins fréquent (3-5 %) [1] que le précédent auquel il peut s'associer. Il se manifeste habituellement par une ischémie intermittente d'effort du membre supérieur se traduisant par une fatigabilité, des crampes voire une main syncopale au cours d'efforts ou lors de certaines positions comme les bras levés et/ou une rotation extrême de la tête. Parfois, il s'agit d'un acrosyndrome dont la forme la plus fréquente est un phénomène de Raynaud avec son caractère volontiers unilatéral, son déclenchement en dehors du froid, selon certaines positions ou à l'effort, et sa disparition après la levée de la compression. Toutefois la fréquence du SDTB au cours d'un syndrome de Raynaud varie de 4 à 36 % [7, 8]. Contrairement aux acroparesthésies, l'acrocyanose est rarement rattachée à un SDTB.

Les embolies distales consécutives à un anévrysme post-sténotique de l'artère sous-clavière sont plus rares *(Fig. 3)*. Il faut se méfier que ce tableau n'inaugure une pathologie plus grave comme les embols de cristaux de cholestérol. Quant à l'ischémie aiguë d'un doigt, de la main ou du membre, elle est bien plus rare.

L'examen clinique au repos recherche une tuméfaction ou un souffle sus-claviculaire, des anomalies tégumentaires et de la morphologie scapulo-thoracique, et comporte un examen neurologique complet ainsi que des manœuvres dynamiques comme la manœuvre du chandelier.

L'examen écho-Doppler statique recherche une sténose permanente ou un anévrysme de l'artère sous-clavière et apprécie l'état du lit d'aval jusqu'aux artères digitales. L'exploration dynamique est pratiquée sur un patient assis, le bras levé progressivement en abduction et rotation externe, le thorax en inspiration profonde bloquée et la tête droite puis tournée à droite et à gauche. La manœuvre est positive quand le flux huméral s'interrompt au cours de l'abduction du bras jusqu'à 90°. Le choix d'une abduction inférieure à 90° permet de gagner en spécificité au prix d'une baisse de sensibilité [6, 9]. La rotation de la tête augmente la sensibilité au détriment de la spécificité [2, 3, 6, 9].

L'angiographie par résonance magnétique nucléaire (ARM) [10] comme l'angio-scanner avec reconstruction tridimensionnelle (3D) [11, 12], réalisés en position indifférente, donnent une bonne définition

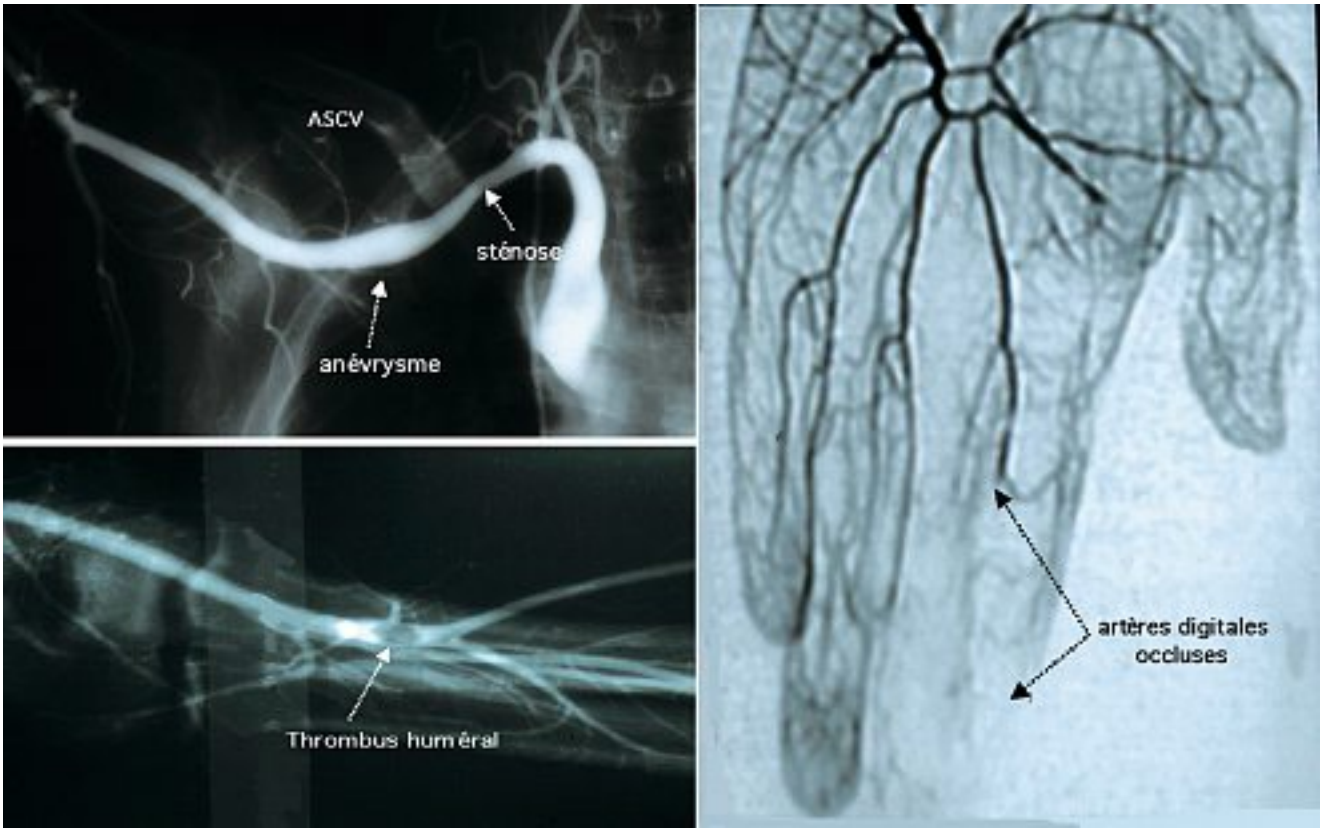

Fig. 3. – Artériographie d'un SDTB artériel ayant occasionné une sténose de l'artère sous-clavière (ASCV) avec un anévrysme post-sténotique responsable d'embols aux niveaux huméral et digital

Aucun article ou résumé dans cette revue ne peut être reproduit sous forme d'imprimé, photocopie, microfilm ou par tout autre procédé sans l'autorisation expresse des auteurs et de l'éditeur. Editions Phlébologiques Françaises
No article or abstract in this journal may be reproduced in the form of print, photocopy, microfilm or any other means without the express permission of authors and the editor. Editions Phlébologiques Françaises

de l'atteinte vasculaire et de ses rapports osseux, tout en précisant le siège du conflit. Si la TDM ne permet pas d'identifier les anomalies ligamentaires ni celles du plexus brachial [12], l'espoir réside dans le développement de l'IRM. Toutefois leur réalisation en position couchée peut occasionner des faux négatifs et l'emploi de tables basculantes améliorerait les performances. Les explorations représentent une aide précieuse à la décision thérapeutique et ont supplanté les investigations angiographiques classiques dont l'intérêt résidait dans la réalisation de manœuvres dynamiques sur un patient en position semi-assise.

La pulse-pléthysmographie confirme les lésions digitales tandis que la capillaroscopie élimine une vascularite à l'origine d'un acrosyndrome.

Un certain nombre d'affections peuvent simuler un SDTB comme les lésions athéromateuses sous-clavières, une artérite inflammatoire ou post-embolique, un syndrome des antiphospholipides, des embols de cholestérol et un acrosyndrome dû à une maladie de système.

Le syndrome de compression veineuse

Sa fréquence est variable (2 à 30 %) [3, 5, 13]. Il s'exprime surtout par la compression veineuse sous-clavière (VSC), intermittente, caractérisée par un œdème variable du membre supérieur qui prédomine à la face dorsale de la main, boudinant les doigts, et qui tend à devenir permanent. Il s'y associe des douleurs, des paresthésies, une fatigabilité du membre ainsi qu'une circulation collatérale qui apparaît volontiers après effort.

La phlébite d'effort de la VSC ou syndrome de Paget et Schrötter est plus rare (2 à 11 %) [14]. Elle survient soit brutalement au cours d'un effort violent, soit de façon surprenante après un effort minime comme le rasage matinal. Elle se complique rarement d'embolie pulmonaire alors que la fréquence des embolies pulmonaires au cours des thromboses veineuses sous-clavières, toutes étiologies confondues varie de 9 à 25 % [14].

Plus rarement encore, il s'agit d'un syndrome post-phlébitique ; par contre, il n'existe jamais de troubles trophiques sous forme de dermite ou d'ulcère. *L'examen clinique* peut être normal ou constater un œdème du membre supérieur, de la main avec cyanose, une circulation collatérale du membre supérieur et du thorax. La manœuvre du chandelier est souvent positive.

L'écho-Doppler veineux au repos peut être normal ou montrer une thrombose de la VSC dont l'extension à la veine cave supérieure est exceptionnelle ou un anévrysme de la VSC. L'exploration dynamique veineuse est plus difficile et moins fiable que l'examen artériel. En cas de thrombose de la VSC, elle apprécie le retentissement de la compression sur la circulation collatérale et doit rechercher un SDTB controlatéral asymptomatique.

L'ARM [10] et surtout *l'angio-scanner* [15] avec injection veineuse homolatérale permettent de visualiser la VSC, d'évaluer sa perméabilité et l'existence d'une circulation collatérale, tout en obtenant des images de bonne qualité de sa partie terminale.

La phlébographie statique et dynamique en position demi-assise n'est réalisée que lorsque les examens précédents sont défaillants.

Les compressions de la VSC peuvent avoir d'autres origines comme une adénopathie ou une tumeur. Un œdème isolé du membre supérieur peut correspondre à un lymphœdème alors que son association à des douleurs et à une cyanose traduit une algodystrophie. Le SDTB n'est à l'origine d'une thrombose de la VSC que dans 3 % des cas [14], loin derrière les cathéters, les causes médicales et les traumatismes.

Formes cliniques

Les formes isolées ou associées sont difficiles à différencier dans la mesure où les explorations neurologiques et veineuses sont souvent peu contributives au diagnostic. L'association d'une atteinte neurologique et artérielle est variable mais semble la plus habituelle devant l'atteinte neuro-veineuse et artério-veineuse [4, 9, 16, 17]. De même, un SDTB neurologique pur semble plus fréquent que l'atteinte artérielle et veineuse isolée [5, 9, 13, 17].

La fréquence des formes asymptomatiques est difficile à établir ; elle avoisinerait 40 % dans les séries explorant à l'écho-Doppler le membre controlatéral au côté symptomatique [2, 9].

Méthodes thérapeutiques

Le traitement médical est dominé par la *kinésithérapie* [18-21]. Elle a pour but de favoriser le rôle des muscles dits « ouvreurs » de la pince costo-claviculaire au détriment des muscles « fermeurs » en pratiquant des exercices quotidiens initiés par un kinésithérapeute pendant les premiers mois. Elle est indiquée dans les formes asymptomatiques ou peu invalidantes quel que soit le type de syndrome. Elle est souvent nécessaire pendant des années.

Le traitement anticoagulant est préconisé en cas de thrombose de la VSC et il est le plus souvent préféré à la thrombolyse en raison de ses risques et dans la mesure où, dans 60 % des cas, les patients redeviennent asymptomatiques du fait d'une reperméabilisation ou d'une suppléance suffisante après 6 mois de traitement [14]. Les anticoagulants s'imposent devant un SDTB artériel compliqué de thrombose artérielle ou d'embolie distale.

Le traitement chirurgical consiste à réséquer la première côte et éventuellement une côte cervicale. L'association d'une résection partielle des muscles scalènes diminuerait la fréquence des récidives [22]. La voie d'abord est plutôt axillaire notamment en cas de SDTB neurologique [23], ceci par souci esthétique et en l'absence de côte cervicale ou de complications vasculaires [24]. La voie sus-claviculaire est privilégiée par certains auteurs [25] en cas de SDTB vasculaire compliqué voire neurologique ou lors de récidive [24].

Ce traitement est impératif devant un SDTB artériel compliqué, lequel nécessite parfois la résection d'un anévrysme sous-clavier, une thrombectomie voire un pontage.

En présence d'une thrombose de la VSC, l'indication chirurgicale est discutée. Préconisée en urgence devant une rare phlébite bleue, elle peut être

Aucun article ou résumé dans cette revue ne peut être reproduit sous forme d'imprimé, photocopie, microfilm ou par tout autre procédé sans l'autorisation expresse des auteurs et de l'éditeur. Editions Phlébologiques Françaises
No article or abstract in this journal may be reproduced in the form of print, photocopy, microfilm or any other means without the express permission of authors and the editor. Editions Phlébologiques Françaises

réalisée dans les autres cas soit en urgence, associant une thrombectomie et la résection de 1C, soit habituellement de façon différée, après 3 mois de traitement anticoagulant, s'il persiste une thrombose de la VSC avec une mauvaise suppléance responsable d'une symptomatologie invalidante [26]. Il ne comportera alors que la résection de 1C. Certains auteurs préconisent une thrombolyse initiale suivie d'une résection de 1C avec angioplastie sans stent sur une sténose résiduelle de la VSC [27, 28]. La chirurgie est indiquée en cas de formes invalidantes, quelle que soit la variété clinique de SDTB, et d'autant plus rapidement qu'il existe des signes objectifs. Elle est aussi préconisée après échec d'une kinésithérapie bien menée pendant 6 à 12 mois. Bien que les résultats du traitement chirurgical soient satisfaisants dans 80 % des cas [25, 29], il s'agit d'une chirurgie délicate dont les complications ou les séquelles notamment neurologiques ne sont pas exceptionnelles (4 à 14 %) [4, 24]. Aussi ce choix thérapeutique doit être mûrement réfléchi et décidé avec une certitude diagnostique et après avoir pris en compte le profil psychologique du patient, lequel peut conditionner la qualité des résultats.

Syndrome de l'artère poplitée piégée (SAPP)

Il correspond à la compression de l'artère par les structures musculo-aponévrotiques du creux poplité, du fait d'une anomalie embryologique du développement musculaire ou artériel. Sa prévalence varie de 1,6 à 10/1 000 [30] et il s'agit, dans la majorité des cas, d'un homme jeune de moins de 30 ans.

Le SAPP est lié le plus souvent à une anomalie d'insertion musculaire qui intéresse dans 50 % des cas le jumeau interne. Plus rarement, il s'agit d'un développement anormal de l'artère qui présente une déviation interne (30 %). Le piège est bilatéral une fois sur trois et il associe l'artère et la veine dans 5 % des cas. La classification en 5 ou 6 types différents est discutable étant donné le grand nombre de variantes anatomiques [31].

Clinique : il s'agit souvent d'une claudication artérielle typique chez un patient jeune et indemne d'athérome. Parfois, cette claudication est paradoxale, survenant occasionnellement selon les jours et selon les sports, voire en position assise ou debout prolongée. Il peut s'y associer un œdème et des paresthésies traduisant une participation veineuse ou nerveuse. Plus rarement une complication inaugure la maladie. Quant aux formes asymptomatiques, leur fréquence est difficile à établir (15 à 25 %). L'examen clinique au repos est souvent normal. La recherche d'une abolition des pouls distaux lors de manœuvres posturales (extension de la jambe, flexion plantaire active, dorsiflexion passive du pied) est peu fiable.

Explorations complémentaires

L'écho-Doppler pulsé permet de rechercher l'abolition du flux tibial antérieur lors des manœuvres posturales, affirmant le piège artériel hémodynamique. Cet examen est peu performant pour différencier un vrai d'un faux piège, mais il explore le retentissement d'aval et peut éliminer les autres types de compressions ou d'atteintes artérielles.

L'IRM couplée à ***l'ARM*** constituent les examens de choix pour diagnostiquer un vrai piège en montrant l'anomalie d'insertion musculaire séparant l'artère de la veine *(Fig. 4)*.

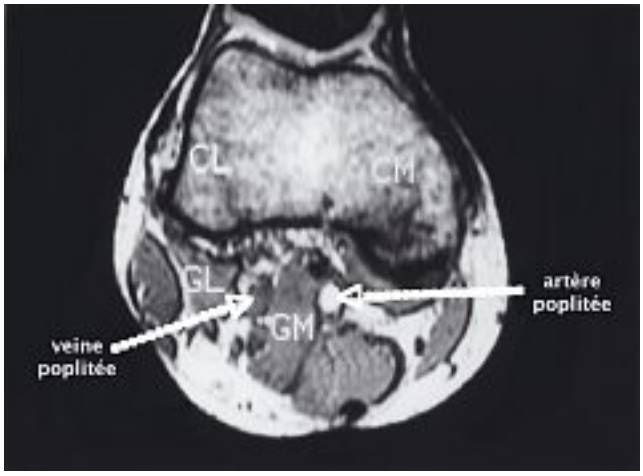

Fig. 4. – Piège artériel poplité par anomalie d'insertion du jumeau interne (GM)

La tomodensitométrie avec injection d'iode apporte à peu près les mêmes informations. Quant à l'artériographie, elle n'est utilisée que dans certaines formes compliquées.

Diagnostic différentiel : différentes affections peuvent simuler un SAPP [32] comme un athérome précoce ou une dissection, mais certaines pathologies sont plus fréquentes chez le sujet jeune et sportif.

Le faux piège artériel poplité [33] correspond à la compression dynamique de l'artère par les structures musculo-aponévrotiques en place sans anomalie de leur insertion ni du trajet vasculaire, ce que confirme l'IRM. Il est retrouvé chez 80 % des sportifs et 30 % des sujets sédentaires asymptomatiques. Cette fréquence contraste avec la rareté des formes symptomatiques, lesquelles ne doivent être attribuées à un faux piège qu'après une enquête étiologique exhaustive.

Les autres compressions extrinsèques

– *Le syndrome du soléaire* est une entité rare, décrite initialement comme une compression de la veine poplitée ; elle est étendue à la compression de l'artère voire du nerf poplité interne par l'arcade épaissie du soléaire *(Fig. 5)*.

– *Le kyste synovial poplité de Baker* est souvent asymptomatique. Il est rare qu'il occasionne une compression des vaisseaux poplités et, dans ce cas, principalement quand la jambe est en flexion à la différence du SAPP.

– *Les tumeurs osseuses,* qu'elles soient bénignes à type d'exostoses ou malignes, peuvent aussi comprimer les vaisseaux poplités. Il en est de même des luxations et des fractures.

Le syndrome des loges de jambes [33, 34] correspond à une augmentation pathologique de la pression intra-tissulaire dans un compartiment muscu-

Aucun article ou résumé dans cette revue ne peut être reproduit sous forme d'imprimé, photocopie, microfilm ou par tout autre procédé sans l'autorisation expresse des auteurs et de l'éditeur. Editions Phlébologiques Françaises
No article or abstract in this journal may be reproduced in the form of print, photocopy, microfilm or any other means without the express permission of authors and the editor. Editions Phlébologiques Françaises

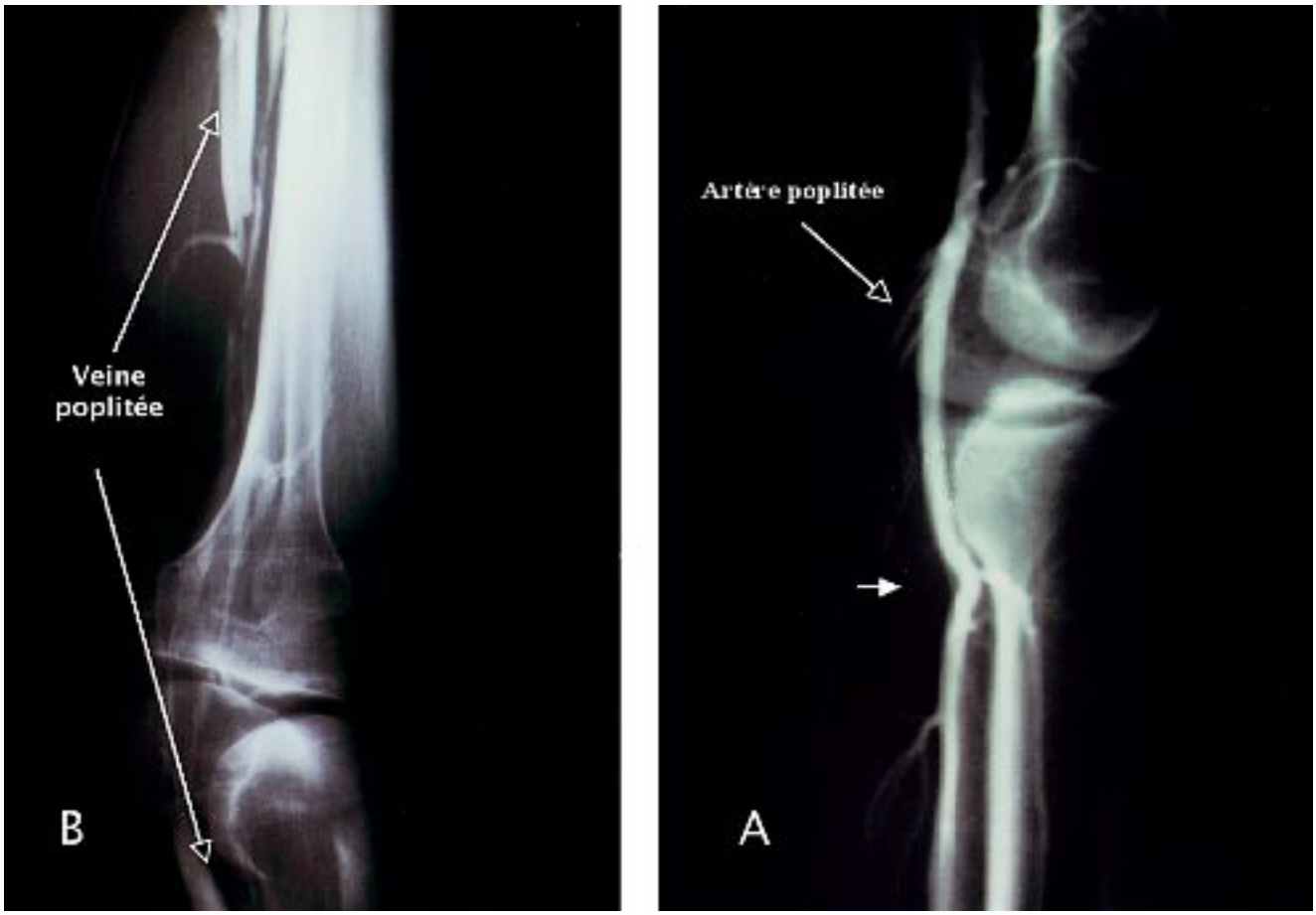

Fig. 5. – Syndrome du soléaire artériel (A) et veineux (B) montrant la compression de l'artère poplitée au niveau de l'arcade du soléaire (→) et l'occlusion de la veine lors de la flexion plantaire du pied

laire à l'origine d'une souffrance neuromusculaire de degré variable. Il se traduit par une douleur plus ou moins prolongée après l'arrêt de l'effort. Le diagnostic de certitude exige l'enregistrement des pressions intratissulaires.

Évolution : elle est grevée de complications dont la thrombose (30 %) responsable d'une ischémie chronique et, plus rarement, d'une ischémie aiguë inaugurale (5 %). Un anévrysme poplité est rencontré dans 20 % des cas, lequel peut se thromboser ou bien être à l'origine d'embolies distales qui détruisent le lit d'aval, exposant à des situations dramatiques.

Méthodes thérapeutiques : le traitement comprend la levée du piège éventuellement associée à une restauration vasculaire en cas de thrombose ou d'anévrysme grâce à un greffon saphène inversé [35]. L'angioplastie et le stenting n'ont pas d'indication. Le pronostic est conditionné par l'état du lit d'aval. Une chirurgie préventive est indiquée en cas de SAPP controlatéral asymptomatique.

Syndrome du ligament arqué médian

La compression du tronc cœliaque par le ligament arqué du diaphragme reste une entité toujours controversée en raison de la fréquence des formes asymptomatiques (> 50 %), de l'incertitude des mécanismes physiopathologiques et de résultats chirurgicaux aléatoires.

Clinique : des critères stricts sont exigés, associant des douleurs abdominales épigastriques, préférentiellement postprandiales, véritable claudication digestive, un amaigrissement important (> 10 kg), des troubles digestifs à type de vomissements et de diarrhées. La présence fréquente d'un souffle épigastrique est évocatrice mais non pathognomonique. Ce syndrome affecte surtout la femme de moins de 50 ans et il ne peut être retenu qu'après avoir éliminé un athérome, une dysplasie, d'autres causes de compression notamment tumorales, et après une enquête digestive exhaustive.

Explorations complémentaires : l'écho-Doppler montre une sténose significative du tronc cœliaque avec un pic de vitesse systolique supérieur à 2 m/sec. L'artériographie puis l'ARM, plus récemment, confirment le diagnostic, ce d'autant plus qu'il existe un anévrysme poststénotique *(Fig. 6)*.

Méthodes thérapeutiques : la résection du ligament arqué destinée à lever l'obstacle artériel est associée à une excision du plexus cœliaque ou à un geste de revascularisation [36]. L'abord classique est la laparotomie ; quelques succès ont été obtenus par

Aucun article ou résumé dans cette revue ne peut être reproduit sous forme d'imprimé, photocopie, microfilm ou par tout autre procédé sans l'autorisation expresse des auteurs et de l'éditeur. Editions Phlébologiques Françaises
No article or abstract in this journal may be reproduced in the form of print, photocopy, microfilm or any other means without the express permission of authors and the editor. Editions Phlébologiques Françaises

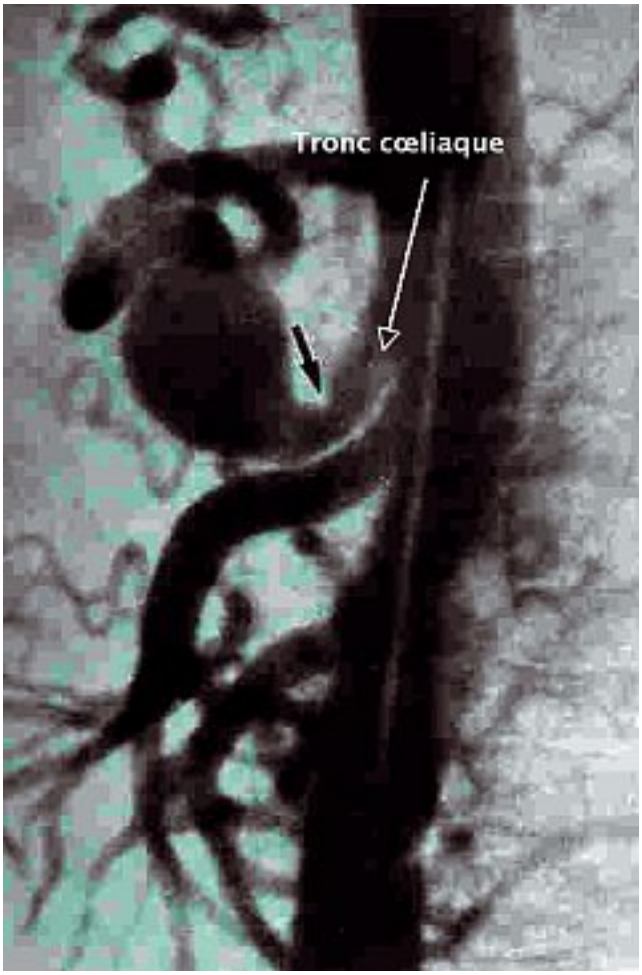

Fig. 6. – Artériographie révélant un anévrysme poststénotique du tronc cœliaque consécutif à sa compression (↓) par le ligament arqué

voie endoscopique alors que l'angioplastie avec stenting n'ont pas été validés dans ce cas. L'évaluation des résultats à long terme reste sujette à caution.

Autres pièges artériels

Le syndrome du canal des adducteurs ou « du jogger » correspond à la compression de l'artère fémorale superficielle par l'arcade des adducteurs au niveau du canal de Hunter. Il peut être responsable de l'occlusion aiguë de l'artère au cours d'un effort par un mécanisme supposé de dissection localisée. Sa rareté contraste avec la très grande fréquence des lésions athéromateuses à ce niveau.

Les pontages fémoro-poplités : leur mécanisme s'apparente à celui du SAPP. Cette complication rare concerne surtout les pontages veineux implantés au niveau de la poplitée basse et tunnellisés superficiellement. Il est impératif de vérifier en per-opératoire l'absence de piège du pontage lors de manœuvres dynamiques.

Les pontages à destinée fémorale doivent être établis en évitant d'être piégés par l'arcade crurale.

Quelques observations concernent les artères de l'avant-bras et de l'artère humérale

Compressions intrinsèques

Kyste adventitiel

C'est une dégénérescence kystique mucoïde sous-adventicielle qui obstrue la lumière artérielle et qui peut aboutir à son occlusion dans un tiers des cas. Elle touche essentiellement l'artère poplitée mais peut affecter d'autres axes artériels comme l'iliaque externe, la fémorale commune, la radiale. Son étiologie reste discutée.

Clinique : le kyste a en commun avec le SAPP le terrain, le risque évolutif et ses complications révélatrices. Il occasionne une claudication intermittente d'aggravation rapide mais qui peut régresser avec le repos.

Explorations complémentaires : l'écho-Doppler objective une masse hypo-échogène, polylobée, comprimant l'artère lors de la flexion de la jambe [37]. La difficulté est grande en cas de kyste de petite taille ou d'occlusion artérielle. L'IRM confirme le diagnostic en montrant un hypersignal de la masse en pondération T2 *(Fig. 7)*, alors que le scanner permet une reconstruction 3D utile pour ce type de lésion.

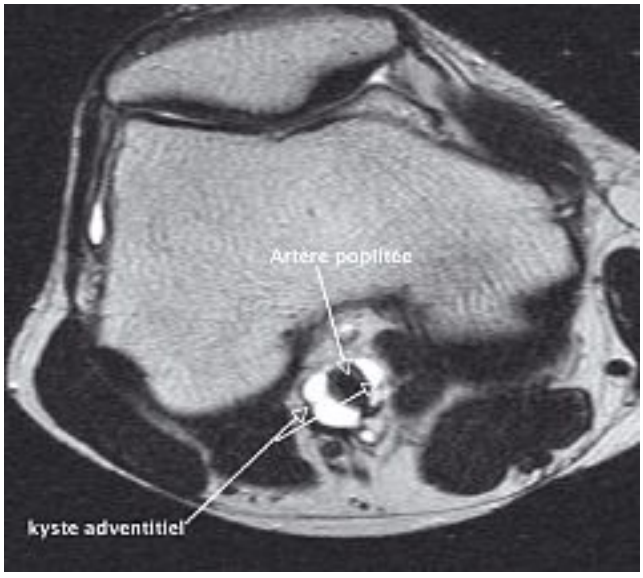

Fig. 7. – Imagerie par résonance magnétique nucléaire d'un kyste adventitiel de l'artère poplitée

Méthodes thérapeutiques : l'indication chirurgicale est la règle car la résolution spontanée est l'exception. Elle consiste en une exérèse du kyste en cas d'intégrité de la paroi artérielle avec d'excellents résultats à distance [38], sinon la résection greffe veineuse s'impose. La ponction guidée expose aux récidives et l'angioplastie est à récuser.

Aucun article ou résumé dans cette revue ne peut être reproduit sous forme d'imprimé, photocopie, microfilm ou par tout autre procédé sans l'autorisation expresse des auteurs et de l'éditeur. Editions Phlébologiques Françaises
No article or abstract in this journal may be reproduced in the form of print, photocopy, microfilm or any other means without the express permission of authors and the editor. Editions Phlébologiques Françaises

COMPRESSIONS VEINEUSES

Syndrome de Cockett ou de May-Thurner [39]

Il correspond à la compression de la veine iliaque primitive gauche (VIPG) par une pince vasculo-osseuse comprenant, dans la majorité des cas, l'artère iliaque primitive droite, plus rarement la bifurcation aortique, et le plan vertébral (quatrième vertèbre lombaire) en arrière qui constitue un véritable billot. Cette compression entraîne des lésions veineuses sous la forme d'une fibrose péri-veineuse et surtout des synéchies ou brides intraluminales qui réalisent 3 types de lésions *(Fig. 8)* [40] : latérales, centrales ou circulaires, source de sténose et d'occlusion de la VIPG. Ces adhérences seraient soit congénitales, soit acquises, secondaires à une réaction inflammatoire du fait des microtraumatismes répétés voire à la reperméation de thrombus [40]. La prévalence de l'affection est difficile à établir ; elle serait autour de 20 % [41].

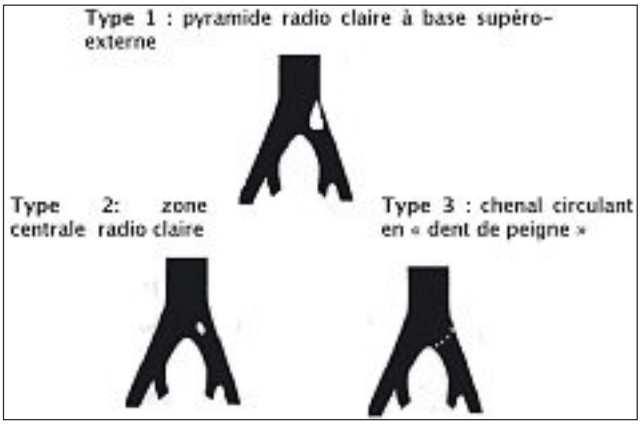

Fig. 8. – Les 3 types de syndrome de Cockett

Clinique : ce syndrome est souvent asymptomatique mais sa découverte à l'occasion d'une phlébographie est plus rare du fait de la pratique moins fréquente de la phlébographie. Sinon, il se manifeste par un tableau d'insuffisance veineuse chronique. L'apparition ou l'aggravation de varices du côté gauche accompagnées de troubles trophiques complètent le tableau. Il peut s'agir parfois de l'installation à bas bruit d'une véritable maladie post-phlébitique. De façon plus caractéristique, il réalise une claudication intermittente veineuse sous forme de douleurs de la fesse, de la cuisse et souvent du mollet ; comme la claudication artérielle, elles se déclenchent à l'effort mais de façon moins stéréotypée ; elles cèdent moins rapidement à l'arrêt de l'effort et lors de la surélévation de la jambe.

Enfin, ce syndrome est souvent responsable d'une maladie thromboembolique mais la compression de la VIPG ne sera découverte que lors de la chirurgie ou après reperméation de la thrombose de la VIPG.

Explorations complémentaires

L'écho-Doppler permet de visualiser la compression de la VIPG de même que sa thrombose et l'importance de sa suppléance mais les synéchies sont plus difficiles à évaluer, sauf par l'intermédiaire de l'échographie endovasculaire plus invasive [42].

La phlébographie constitue l'examen de référence ; réalisée plutôt par voie fémorale, elle établit le diagnostic de façon plus précise que par voie périphérique *(Fig. 9)*.

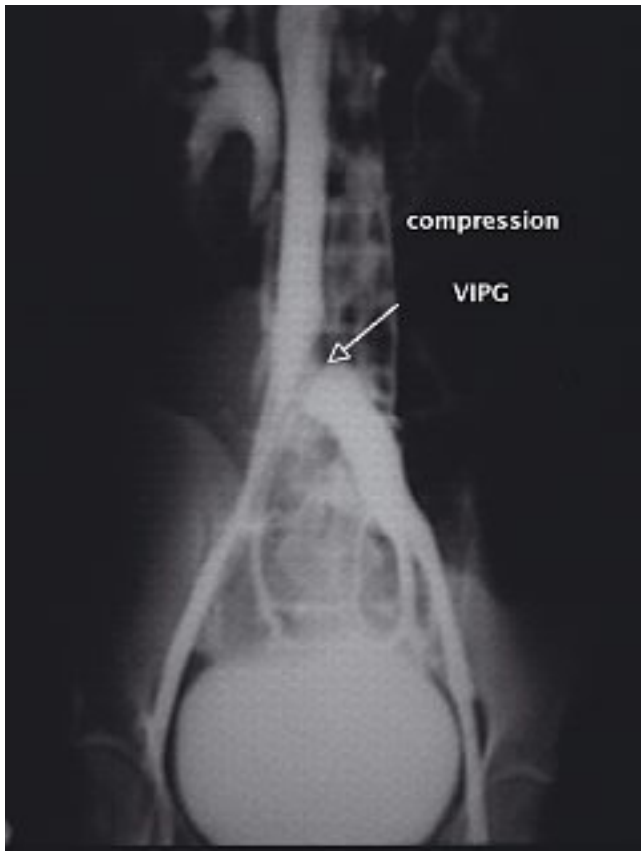

Fig. 9. – Phlébographie montrant la compression de la veine iliaque primitive gauche (VIPG) dans le cadre d'un syndrome de Cockett de type1

L'angio-scanner artériel et veineux avec reconstruction 3D comme l'ARM supplante actuellement la phlébographie et permet une bonne analyse des synéchies intraluminales ainsi que l'état de la circulation collatérale [43, 44].

Seule l*a mesure des pressions veineuses* par voie fémorale avant et en per-effort, si elle est réalisée, permet de juger de l'importance de la compression et de son degré de compensation. Le syndrome est mal compensé quand les pressions à l'effort dépassent de plus de 100 % celles au repos [39].

Diagnostic différentiel : le syndrome de Cockett peut être reproduit par d'autres types de compression de la VIPG. Il peut s'agir d'un d'anévrysme de l'aorte abdominale, athéromateux ou inflammatoire, d'un anévrysme de l'artère iliaque primitive ou interne gauche, d'adénopathies métastatiques ou d'un lymphome, de cancers digestifs, voire d'une fibrose rétro-péritonéale [39].

Aucun article ou résumé dans cette revue ne peut être reproduit sous forme d'imprimé, photocopie, microfilm ou par tout autre procédé sans l'autorisation expresse des auteurs et de l'éditeur. Editions Phlébologiques Françaises
No article or abstract in this journal may be reproduced in the form of print, photocopy, microfilm or any other means without the express permission of authors and the editor. Editions Phlébologiques Françaises

Méthodes thérapeutiques

Plusieurs techniques chirurgicales anciennes visent à supprimer la compression veineuse, mais toutes ces méthodes sont lourdes, nécessitent un abord trans-péritonéal et exposent à des troubles sexuels chez l'homme. En outre, elles ne permettent pas de visualiser ni de traiter les synéchies de la VIPG.

L'abord direct endoluminal de la veine est nécessaire pour réséquer les synéchies et réaliser une thrombectomie. Il peut être associé aux procédés précédents de même qu'à la création d'une fistule artério-veineuse d'amont et à la pose d'un filtre cave. Quant à l'intervention classique de De Palma, elle est devenue obsolète.

Les indications chirurgicales sont réservées aux patients qui présentent une insuffisance veineuse chronique très invalidante malgré la contention élastique et aux échecs de l'angioplastie.

En réalité, l'angioplastie avec stenting de la VIPG constitue le traitement moderne du syndrome. Elle est réalisée soit en première intention en cas de sténose isolée de la VIPG, soit après thrombolyse ou thrombectomie avec fistule artério-veineuse d'amont, voire filtre cave en cas de thrombose de la VIPG avec embolie pulmonaire [44, 45].

Le traitement médical est dominé par la contention élastique et le traitement d'une éventuelle thrombose de la VIPG.

Autres compressions veineuses

– Au niveau abdominal : il s'agit de la compression du carrefour ilio-cave par une aorte sinueuse ou anévrysmale qui peut être à l'origine d'une thrombose veineuse ilio-cave et d'une embolie pulmonaire [46] *(Fig. 10)*. La compression des veines iliaques primitives peut être le fait d'un anévrysme artériel iliaque primitif ou de l'artère iliaque interne homolatérale, celle des veines iliaques externes de la bifurcation artérielle iliaque. Il existe aussi d'autres pathologies comme un cancer digestif, des adénopathies, une fibrose rétro-péritonéale.

– Au niveau des membres : la veine fémorale commune peut être comprimée par le ligament inguinal et la veine fémorale superficielle au niveau du canal de Hunter dans le cadre du syndrome des adducteurs. Ces compressions exceptionnelles sont souvent asymptomatiques.

Au niveau poplité, la veine est plus rarement comprimée que l'artère dans le cadre d'un vrai piège. Sa compression basse, au niveau de l'arcade du soléaire, réalise le syndrome du soléaire [47] caractérisé par une claudication intermittente d'effort du mollet associée à un œdème récidivant. Le diagnostic est confirmé par la phlébographie ou l'angio-scanner réalisés le pied en extension qui montrent, sur le profil, une occlusion de la veine poplitée basse avec réinjection de la poplitée haute. Le traitement consiste à sectionner simplement l'anneau du soléaire.

Au niveau du membre supérieur, c'est essentiellement le SDTB de la veine sous-clavière. Enfin d'autres pathologies peuvent comprimer les veines des membres. Il s'agit d'anévrysmes et de tumeurs bénignes comme les kystes synoviaux, les exostoses ainsi que des tumeurs malignes tels les sarcomes osseux ou musculaires.

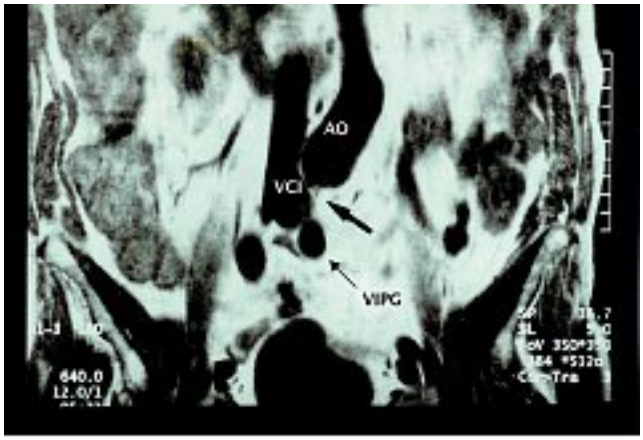



Fig. 10. – IRM montrant la compression du carrefour ilio-cave (VCI) par un anévrysme de l'aorte terminale (AO) responsable d'un thrombus de la veine iliaque primitive gauche (VIPG) et d'une embolie pulmonaire

CONCLUSION

Les compressions vasculaires localisées demeurent une entité trop souvent méconnue en raison de leur relative rareté. Leur diagnostic doit être évoqué de principe, en particulier chez l'adulte jeune indemne d'atteinte athéromateuse, devant un examen clinique normal. Un dépistage précoce permet de réaliser un geste chirurgical efficace avant le stade des complications et des séquelles invalidantes.

Aucun article ou résumé dans cette revue ne peut être reproduit sous forme d'imprimé, photocopie, microfilm ou par tout autre procédé sans l'autorisation expresse des auteurs et de l'éditeur. Editions Phlébologiques Françaises
No article or abstract in this journal may be reproduced in the form of print, photocopy, microfilm or any other means without the express permission of authors and the editor. Editions Phlébologiques Françaises

RÉFÉRENCES

1 Patra P. Anomalies congénitales et acquises de la traversée cervico-thoraco-brachiale. *J Mal Vasc* 1994 ; 19 (suppl. B) : 209.

2 Maisonneuve H., Planchon B., De Faucal P., et al. Les manifestations vasculaires du syndrome de la traversée cervico-thoracique. Étude prospective de 104 patients. *J Mal Vasc* 1991 ; 16 : 220-5.

3 Mercier C. Le syndrome de la traversée thoraco-brachiale. In : Rouffy J., Natali J., Masson Éd., *Artériopathies périphériques non athéromateuses*. Paris, 1991 : 367-73.

4 Sedel L., Ducloyer P. Syndrome de la traversée thoraco-brachiale. A propos de 21 formes neurologiques opérées. *Rev Rhum* 1988 ; 55 : 113-9.

5 Piquet P. Classification des syndromes de la traversée thoraco-brachiale. *J Mal Vasc* 1994 ; 19 (suppl. B) : 210.

6 Hachulla E., Camilléri G., Fournier C., Vinckier L. Étude clinique, vélocimétrique et radiologique de la traversée thoraco-brachiale chez 95 sujets témoins : limites physiologiques et incidences pratiques. *Rev Méd Int* 1990 ; 11 : 19-24.

7 Vayssairat M. Phénomène de Raynaud et syndrome de la traversée thoraco-brachiale. In : *« Les syndromes de la traversée thoraco-brachiale »*, AERCV, Paris, 1989 : 165-8.

8 Pistorius M.A., Planchon B. Incidence d'un défilé cervico-thoracique sur l'épidémiologie et l'aspect clinique d'un phénomène de Raynaud d'apparence primitive. Étude prospective d'une population de 570 patients. *J Mal Vasc* 1994 ; 19 (suppl. B) : 206.

9 Vin F., Koskas F., Levy D., et al. Syndrome de la traversée thoraco-brachiale. Valeur des explorations artérielles non vulnérantes. *Presse Méd* 1986 ; 15 : 1709-11.

10 Demondion X., Boutry N., Drizenko A., et al. Thoracic outlet : anatomic correlation with MR Imaging. *Am J Roentgenol* 2000 ; 175 : 417-22.

11 Akal M., Cangir A.K. Three-dimensional CT of thoracic outlet syndrome : report of three cases. *Ann Thorac Cardiovasc Surg* 2002 ; 8 : 45-6.

12 Laurian C., Marteau V., Fukui S. Apport du scanner avec reconstruction dans le diagnostic du syndrome du défilé thoraco-brachial. *J Mal Vasc* 2006 ; 31 (hors série) : S55.

13 Barral X., Gournier J.P., Favre J.P., Boissier C. Traitement des syndromes veineux de la traversée thoraco-brachiale. *J Mal Vasc* 1994 ; 19 (suppl. B) : 211.

14 Priollet P. Thrombose de la veine sous-clavière : traitement médical. *J Mal Vasc* 1994 ; 19 : 44-7.

15 Remy-Jardin M., Remy J., Masson P., et al. Helical CT angiography of thoracic outlet syndrome : functional anatomy. *Am J Roentgenol* 2000 ; 174 : 1667-74.

16 Becquemin J.P. Manifestations artérielles des syndromes de la traversée thoraco-brachiale. *J Mal Vasc* 1994 ; 19 (suppl. B) : 210.

17 Revel M., Benhamou M., Mayoux-Benhamou M.A. Traitement des syndromes de compression dans la traversée cervico-thoraco-brachiale. Place de la rééducation. *Encycl Méd Chir Kinésithérapie* 1988 ; 26212A10, 12 p.

18 Aligne C., Barral X. La rééducation des syndromes de la traversée thoraco-brachiale. *Ann Chir Vasc* 1992 ; 6 : 381-9.

19 Berthe A. Considerations on rehabilitation of cervico-thoraco-brachial outlet syndrome. *Chir Main* 2000 ; 19 : 218-22.

20 Rodriguez J.M. Thoracic outlet syndrome. *Rev Port Circ Cardiothoracic Vasc* 2005 ; 12 : 175-84.

21 Landry G.J., Moneta G.L., Taylor L.M., et al. Long-term functional outcome of neurogenic thoracic outlet syndrome surgically and conservatively treated patients. *J Vasc Surg* 2001 ; 33 : 312-7.

22 Ambrad-Chalela E., Thomas G.I., Johansen K.H. Recurrent neurogenic thoracic outlet syndrome. *Am J Surg* 2004 ; 187 : 505-10.

23 Krishnan K.G., Pinzer T., Schackert G. The trans-axillary approach in the treatment of thoracic outlet syndrome : a neurosurgical appraisal. *Zentralb Neurochir* 2005 ; 66 : 180-9.

24 Altobelli G.G., Kudo T., Haas B.T., et al. Thoracic outlet syndrome : pattern of clinical success after operative decompression. *J Vasc Surg* 2005 ; 42 : 122-8.

25 Degeorges R., Reynaud C., Becquemin J.P. Thoracic outlet syndrome surgery : long-term functional results. *Ann Vasc Surg* 2004 ; 18 : 558-65.

26 Mercier C. Thrombose de la veine sous-clavière : traitement chirurgical. *J Mal Vasc* 1994 ; 19 : 48-50.

27 Schneider D.B., Dimuzio P.J., Martin N.D., et al. Combination treatment of venous thoracic outlet syndrome : open surgical decompression and intra-operative angioplasty. *J Vasc Surg* 2004 ; 40 : 599-603.

28 Urschel H.C., Patel A.N. Paget-Schrötter syndrome therapy : failure of intravenous stents. *Ann Thoracic Surg* 2003 ; 75 : 1693-6.

29 Konig R.W., Kretschmer T., Borm W., et al. Neurogenic thoracic outlet syndrome : long-term results of supraclavicular decompression. *Nervenarzt* 2005 ; 76 : 1222-30.

30 Bouhoutsos J., Daskalakis E. Muscular abnormalities affecting the popliteal vessels. *Br J Surg* 1981 ; 68 : 501-6.

31 Di Marzo L., Cavallaro A. Popliteal vascular entrapment. *World J Surg* 2005 ; 29 : S43-5.

32 Wright L.B., Matchett W.J., Cruz C.P., et al. Popliteal artery disease : diagnosis and treatment. *Radiographics* 2004 ; 24 : 467-79.

33 Turnipseed W.D. Clinical review of patients treated for atypical claudication : a 28 year experience. *J Vasc Surg* 2004 ; 40 : 79-85.

34 Bonnevie L., Clément R., Larroque P., Fontes D., Chanudet X. Syndrome des loges. *EMC Cardiologie Angéiologie* 2004 ; AA 41 : 1-13.

35 Levien L.J., Veller M.G. Popliteal artery entrapment syndrome : more commun than previously recognized. *J Vasc Surg* 1999 ; 30 : 587-98.

36 Desmond C.P., Roberts S.K. Exercise-related abdominal pain as a manifestation of the median arcuate ligament syndrome. *Scad J Gastroenterol* 2004 ; 39 : 1310-13.

37 Brodmann M., Stark G., Pabst E., et al. Cystic adventitial degeneration of the popliteal artery. The diagnostic value of duplex sonography. *Eur J Radiol* 2001 ; 38 : 209-12.

38 Tsolakis I.A., Waltvatne C.S., Cadwell M.D. Cystic adventitial disease of the popliteal artery. *Eur J Vasc Surg* 1998 ; 15 : 188-94.

Aucun article ou résumé dans cette revue ne peut être reproduit sous forme d'imprimé, photocopie, microfilm ou par tout autre procédé sans l'autorisation expresse des auteurs et de l'éditeur. Editions Phlébologiques Françaises
No article or abstract in this journal may be reproduced in the form of print, photocopy, microfilm or any other means without the express permission of authors and the editor. Editions Phlébologiques Françaises

RÉFÉRENCES

39 Perrin M. L'insuffisance veineuse chronique des membres inférieurs. Arnette (Paris), 1994 : 154-63.

40 May R., Thurner J. The cause of the predominantly sinistral occurrence of thrombosis of the pelvic veins. *Angiology* 1957 ; 8 : 419-27.

41 Baron H.C., Shams J., Wayne M. Iliac vein compression syndrome : a new method of treatment. *Am Surg* 2000 ; 66 : 653-5.

42 Forauer A.R., Gemmete J.J., Dasika N.L., et al. Intravascular ultrasound in the diagnosis and treatment of iliac vein compression (May-Thurner) syndrome. *J Vasc Interv Radiol* 2002 ; 13 : 523-7.

43 Barbaros E., Akpinar E., Karcaaltincaba M., Akinci D. Case 76 : May-Thurner syndrome. *Radiology* 2004 ; 233 : 361-5.

44 Wolpert L.M., Rahmani O., Stein B., et al. Magnetic resonance venography in the diagnosis and management of May-Thurner syndrome. *Vasc Endovascular Surg* 2002 ; 36 : 51-7.

45 Juhan C., Hartung O., Alimi Y., Barthélémy P., et al. Treatment of non-malignant obstructive iliocaval lesions by stent placement : mid-term results. *Ann Vasc Surg* 2001 ; 15 : 227-32.

46 Lecoules S., De Fuentes G., Clément R., Larroque P. Pathologie artérielle et syndrome de compression veineuse iliaque (poster). VIèmes Rencontres Internationales de l'Angiologie, Paris, 2-3 décembre 1999.

47 Franco A., Lachenal M., Quesada C., et al. Le syndrome du soléaire. *J Mal Vasc* 1982 ; 7 : 33-6.