

Un séjour humanitaire au Burkina-Faso. Une aide de la télémédecine pour la phlébologie.

A humanitarian stay in Burkina Faso. Support telemedicine for Phlebology.

Cornu-Thenard A., Cornu-Thenard E.

Le contexte

Dans le cadre de l'**Association Kontacts**, nous sommes allés passer 12 jours au Burkina-Faso en janvier 2009 (**Figure 1**), plus précisément à Kaya, au nord de la capitale Ouagadougou.

L'Association Kontacts s'y rend depuis 1998 pour tisser des liens entre Français et Burkinabés.

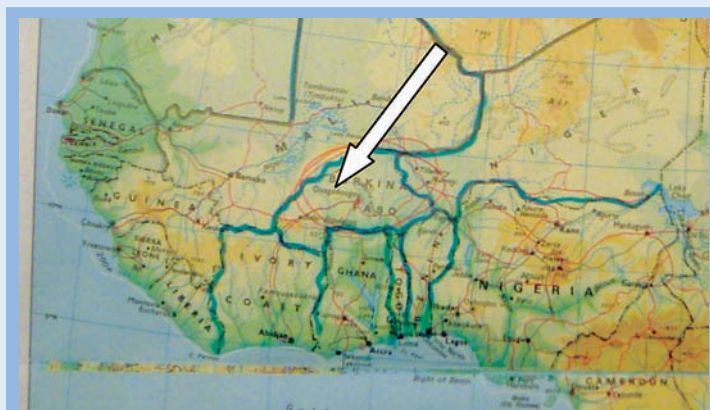


FIGURE 1 : Le Burkina Faso est entouré par le Ghana, le Togo, le Bénin, le Niger, le Mali et la Côte-d'Ivoire.

L'objectif premier était de rencontrer les responsables de la ville de Kaya afin de dresser une liste des besoins humanitaires.

Cette liste a été vite écrite :

- éducation préventive pour les jeunes ;
- éducation sanitaire, comme éviter de marcher pieds nus... ;
- éducation scolaire ; de nombreuses familles n'ont pas UN euro par mois pour payer l'école à leurs enfants. Ainsi, du fait de cet absentéisme irrégulier et « involontaire », on peut voir dans la même classe des enfants de tout âge !

De façon tout à fait inattendue, nous nous sommes vus confrontés à des problèmes de « grosses jambes » !

Ainsi, notre séjour d'enquête « des besoins » de la population se transformait en séjour « action phlébologique »...

- Sur le plan diagnostique, il s'agissait d'**éléphantiasis** persistant depuis de nombreuses années chez deux jeunes adultes : un pied gauche « énorme » (**Figure 2**) et un éléphantiasis bilatéral « historique » monstrueux (**Figure 3** et **Figure 4**).
« Jamais vus, même probablement dans les livres ! »

Hôpital Saint-Antoine, rue du Faubourg-Saint-Antoine, 75012 Paris, France.

andre.cornuthenard@wanadoo.fr

www.kontakt.org

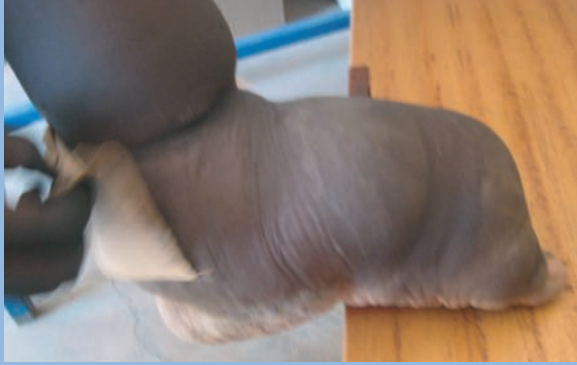

FIGURE 2 : *Éléphantiasis pied gauche, pied droit normal.*

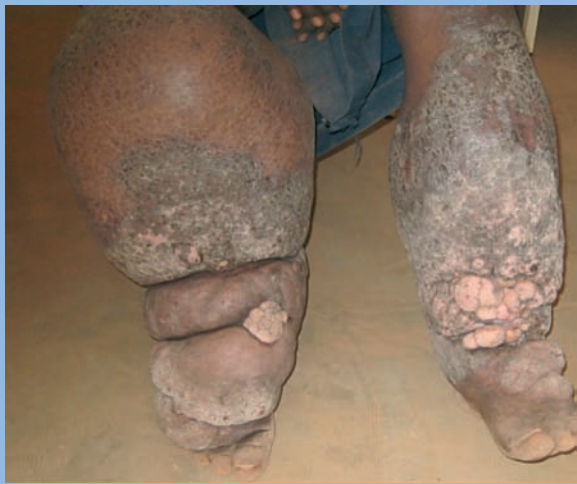

FIGURE 3 : *Éléphantiasis bilatéral, prédominant à droite, chez un jeune de 20 ans, à qui on a proposé une amputation (prévue fin février 2009). Donnez une dimension du mollet gauche... Je ne pouvais en faire le tour avec mes bras !*

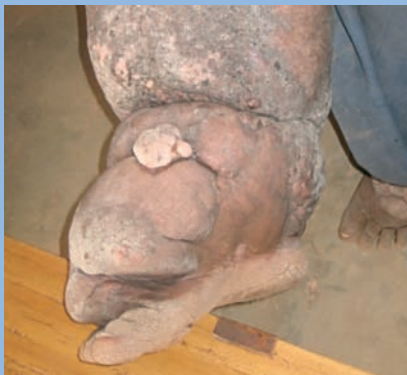

FIGURE 4 : *Le pied de la même jambe ! Où est le gros orteil ?*

- Leur état général semblait satisfaisant, seule leur mobilité posait un gros souci : ils ne pouvaient se déplacer que par l'intermédiaire de quelques bonnes volontés qui les traînaient sur une charrette derrière un vélo !
- La propreté et l'hygiène de la peau, difficiles à suivre dans ces pays où l'eau se fait rare, étaient très négligées : lors de la première consultation, on pouvait voir au niveau des plis de flexion, des écoulements de lymphes parfois nauséabonds !

Les moyens médicaux dont nous disposions étaient par principe très réduits :

- **nos mains** pour le diagnostic et **quelques bandes élastiques données par les laboratoires « Thuasne »** pour la thérapeutique ,
- celles-ci avaient été emmenées dans le but de traiter un ulcère de jambe, information qui nous avait été faite par un infirmier lors de notre précédent voyage !

Les résultats ont été très surprenants :

- **Sur le plan thérapeutique**, les seuls traitements administrés étaient des antibiotiques. Encore fallait-il qu'ils puissent les acheter !
- **Sur le plan local**, presque rien, tout au plus un peu d'application de beurre de karité : pas de nettoyage, pas de bains de pieds ni de jambes, pas de massage, pas de drainage.
- Un nettoyage sérieux a été entrepris.
- **Puis après réflexion, un bandage élastique bien appliqué a été utilisé** : dans le cas de la très grosse jambe droite, 5 bandes ont été nécessaires pour la recouvrir (**Figure 5** et **Figure 6**) !

La Télémédecine High-Tech

Cette technique a été validée via Internet (Skype) dès le lendemain par Mieke Flour et Hugo Partsch.

Les effets positifs de la compression médicale ne sont pas faits attendre : il n'a pas fallu plus 24 heures pour nous convaincre et convaincre les jeunes patients de l'efficacité du bandage. Ils ont demandé à apprendre à le faire eux-mêmes. Au bout de quatre jours, nous avons pu constater un début certain d'amélioration !

Le Suivi à distance par Skype

Depuis février 2009, un contact par Skype est établi une fois par semaine avec une sœur religieuse (Sœur Giuliana), qui veille à ce que le traitement par bandages soit bien poursuivi. Les 2 jeunes sont souvent présents devant la webcam.

En juin, le pied gauche était très amélioré (**Figure 7**) ainsi que l'aspect et l'état cutané de l'éléphantiasis bilatéral (**Figure 8**). Fin août, les dernières communications nous ont appris que l'élasticité de la peau a fait que son excès s'est amincisé !

Maintenant, ces deux jeunes marchent et refont du vélo !

Un séjour humanitaire au Burkina-Faso.
Une aide de la télé-médecine pour la phlé-

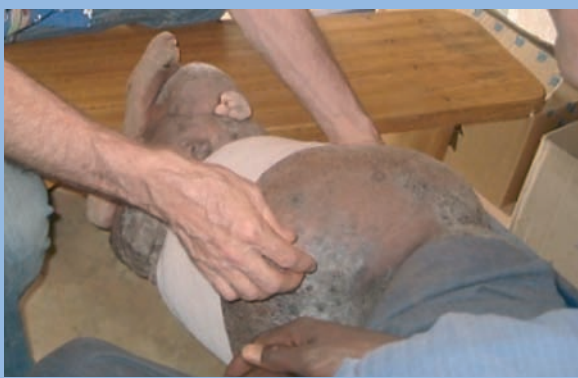

FIGURE 5 : Pose de la deuxième bande !

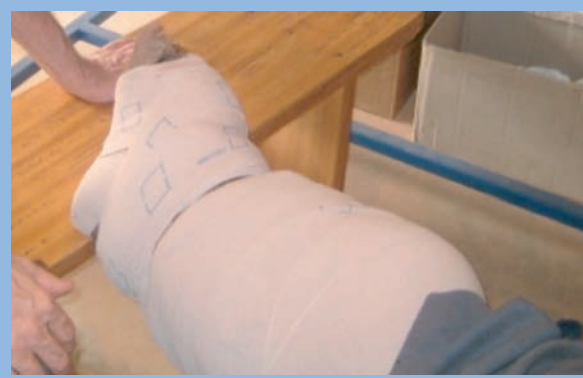

FIGURE 6 : Pose de la cinquième bande !

Conclusion

Il ne faut pas désespérer devant de tels problèmes. Des moyens simples peuvent créer des surprises assez prodigieuses.

Le système Skype a permis un suivi visuel et a été déterminant dans le succès de l'opération : sans ce moyen de communication, nous aurions totalement oublié ces problèmes ou au moins nous n'aurions pas pu faire grand-chose de si loin !

Reste à s'assurer que le traitement de l'étiologie de ces éléphantiasis qui est essentiellement parasitaire, a bien été effectué.

Reste surtout à vérifier l'usage et le bon usage des bandages, avec éventuellement le passage à un bas ou une chaussette élastique.

C'est pour cette raison que nous sommes repartis en décembre 2009, avec les docteurs Nathalie Grimaldi et Jean-Luc Gillet, son épouse Nelly Gillet, Amélie et Florian Cornu-Thenard.

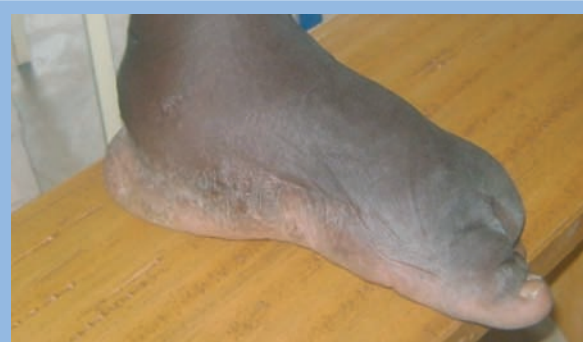

FIGURE 7 : Même pied que Figure 2, début juin 2009.

Pour plus d'efficacité nous souhaitons créer à Kaya, avec l'aide du Ministère de la Coopération et de la Francophonie, une petite unité de soins réservée à ces problèmes pouvant être dramatiques !!

Ce projet va nous y faire retourner plusieurs fois en 2010, la première fois probablement en avril.

Nous vous tiendrons informés de sa suite dans « Phlébologie Annales Vasculaires ».

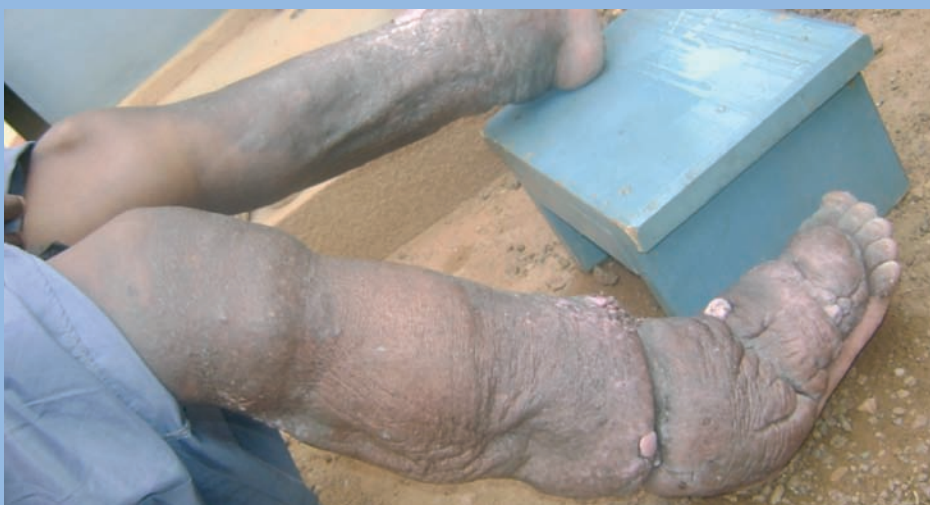

FIGURE 8 : Mêmes jambes que Figure 3. Amélioration particulièrement spectaculaire des deux côtés (photo début juin 2009).