Aucun article ou résumé dans cette revue ne peut être reproduit sous forme d'imprimé, photocopie, microfilm ou par tout autre procédé sans l'autorisation expresse des auteurs et de l'éditeur. Editions Phlébologiques Françaises
No article or abstract in this journal may be reproduced in the form of print, photocopy, microfilm or any other means without the express permission of authors and the editor. Editions Phlébologiques Françaises

Les COMPLICATIONS THÉRAPEUTIQUES ACTUELLES en PHLÉBOLOGIE

UPDATE on the COMPLICATIONS of TREATMENT in VENOUS PATHOLOGY

F. VIN

R É S U M É

Les complications rencontrées au cours des traitements phlébologiques sont secondaires aux traitements anticoagulants de la maladie thrombo-embolique mais aussi aux traitements médicaux et chirurgicaux de la maladie veineuse chronique. Les hémorragies ont été évaluées à 6,8 % avec héparine standard en perfusion et 14,2 % par voie sous-cutanée. Les thrombopénies ont été retrouvées dans 5 % des cas avec l'héparine standard. Elles sont réduites avec les nouveaux antithrombotiques.
Les traitements par antivitamines K représentent une des premières causes de pathologie iatrogènes avec un risque hémorragique qui peut être évalué de 4,4 % à 12 % des cas de sujets traités.
La sclérothérapie à la mousse peut occasionner des troubles visuels, des migraines à aura ou des hémiparésies transitoires. Les injections extraveineuses sont à l'origine de nécroses cutanées alors que les injections intra-artérielles accidentelles peuvent aboutir à des amputations de membre. Les traitements chirurgicaux par phlébectomie ambulatoire, techniques endoluminales ou éveinages avec crossectomies peuvent être à l'origine de complications cutanées, neurologiques ou vasculaires.
Compte tenu du pronostic bénin de la maladie veineuse chronique, les actes thérapeutiques ne doivent occasionner aucune complication. L'acte thérapeutique, qu'il soit médical ou chirurgical, doit être réalisé par un praticien expérimenté et les informations avec bénéfices, alternatives et risques doivent être exposées.

Mots-clefs : *complications, anticoagulants, sclérothérapie, phlébectomie, chirurgie.*

S U M M A R Y

The complications which occur during the treatment of chronic venous disease are secondary not only to anticoagulant therapy in thromboembolic disease but also to the medical and surgical therapies. The prevalence of haemorrhage has been evaluated at 6,8 % with standard heparin infusion and at 14,2 % with subcutaneous heparin. A thrombopenia occurs in 5 % with standard heparin and less with the latest antithrombotic agents. Antivitamin-K therapy is one of the commonest causes of iatrogenic pathology with a risk of haemorrhage estimated at between 4,4 % and 12 % of treated patients. Foam sclerotherapy can occasionally produce visual disturbances, migraines with aura or transient hemipareses. Extravasation can result in cutaneous necrosis while accidental intraarterial injections can lead to amputation of limbs. Surgical treatments such as phlebectomies, endoluminal techniques or strippings with saphenofemoral ligations can result in cutaneous, neurological or vascular complications. Given the benign prognosis of chronic venous disease, its therapy must not be the cause of complications – whether medical or surgical, it must be carried out by an experienced practitioner and full information on advantages, alternatives and risks must also be given.

Keywords : complications, anticoagulants, sclerotherapy, phlebectomy, surgery.

Les traitements actuels en pathologie veineuse reposent essentiellement sur la prise en charge des thromboses veineuses profondes et superficielles, de la maladie veineuse chronique (MVC) et de ses complications.

Le traitement de la thrombose veineuse a pour objectif d'éviter les complications emboliques et de réduire l'incidence de la maladie post-thrombotique.

Le traitement de la MVC vise à améliorer la qualité de vie en diminuant les symptômes et à éviter l'apparition de troubles trophiques. Le principe du traitement est de diminuer l'hyperpression veineuse en supprimant les dilatations variqueuses par des méthodes mécaniques, physiques ou chimiques.

Dans d'autres cas, la maladie veineuse chronique au stade C1S ou C1AS est responsable de désordres esthétiques qui peuvent être améliorés en supprimant les veines réticulaires et les télangiectasies.

Compte tenu de l'absence de pronostic vital de la MVC, les complications liées au traitement doivent être réduites. Il est néanmoins possible au cours d'une vie professionnelle d'en constater. L'objectif de cet article est de les décrire.

Clinique de la veine, Hôpital Américain de Paris, 63, boulevard Victor Hugo 92200 NEUILLY-SUR-SEINE.

© Éditions Phlébologiques Françaises, vol. 60, n° 3/2007, p. 253-260

Aucun article ou résumé dans cette revue ne peut être reproduit sous forme d'imprimé, photocopie, microfilm ou par tout autre procédé sans l'autorisation expresse des auteurs et de l'éditeur. Editions Phlébologiques Françaises
No article or abstract in this journal may be reproduced in the form of print, photocopy, microfilm or any other means without the express permission of authors and the editor. Editions Phlébologiques Françaises

COMPLICATIONS DES TRAITEMENTS MÉDICAUX

Les veinotoniques

Les médicaments phlébotropes ou veinotoniques sont utilisés en Europe depuis plusieurs siècles sous différentes formes. Bien qu'ils fassent l'objet en ce début de XXIème siècle pour des raisons purement économiques d'un déremboursement basé sur un service médical rendu insuffisant, ils gardent une place incontestable dans le traitement de la symptomatologie de la maladie veineuse chronique. Des autorisations de mise sur le marché (AMM) ont été délivrées en vue de leur commercialisation.

Ils sont largement prescrits tant en médecine générale qu'en médecine vasculaire et entraînent peu ou pas de complications. Seules de rares intolérances ont pu être décrites [1]. Elles sont essentiellement d'ordre digestif avec épigastralgies, nausées, parfois troubles du transit dans 1 à 2 % des cas.

Des allergies cutanées ont été constatées avec érythèmes cutanés liés à la présence d'un ou plusieurs de leurs composants.

La présence d'heptaminol dans la composition de certains d'entre eux est une précaution d'emploi en cas d'hypertension artérielle ou d'hyperthyroïdie car ce produit est susceptible d'occasionner une poussée d'hypertension artérielle. Enfin certains dont la composition comporte de l'ergot de seigle ont pu être responsables exceptionnellement d'ergotisme avec atteinte artérielle périphérique lors d'une prescription au long cours [2].

Les héparines

Les héparines, depuis leur introduction en 1950 dans le traitement de la thrombose veineuse, ont vu leur forme galénique évoluer considérablement durant ces 20 dernières années. L'héparine standard injectée par voie intraveineuse en perfusion ou à la seringue électrique a été substituée dans les formes peu sévères par l'héparine calcique sous-cutanée (Calciparine®).

Depuis les années 1980, des héparines de bas poids moléculaires (HBPM) par voie sous-cutanée avec deux injections quotidiennes puis une seule injection quotidienne ont été mises sur le marché.

Plus récemment une anti-thrombine (Fondaparinux®), également injectée en sous-cutané, commence à prendre une place dans l'arsenal thérapeutique [3].

Ayant une action anticoagulante et évitant l'extension du thrombus, les héparines peuvent être responsables d'hémorragie. Ces hémorragies ont été évaluées à 6,8 % avec une héparine standard en perfusion et à 14,2 % par voie sous-cutanée [4]. Elles sont énormément réduites depuis l'utilisation des HBPM.

Les thrombopénies, qui sont des phénomènes allergiques à l'héparine, ont été retrouvées dans 5 % des cas avec l'héparine standard [5]. Actuellement elles sont également de fréquence réduite avec les HBPM. Le Fondaparinux® ne serait pas responsable d'allergie et ne justifie pas le dosage hebdomadaire des plaquettes.

Plus récemment de nombreuses publications ont révélé une augmentation des transaminases au cours des traitements par héparine standard et HBPM [6]. Les SGOT seraient multipliés par 3 chez 26,7 % des sujets et les SGPT multipliés par 3 à 6 chez 59,3 % des sujets traités. Cette atteinte hépatique régresse totalement à l'arrêt du traitement.

Les antivitamines K

Les antivitamines K sont l'indication d'un traitement au long cours de la maladie thrombo-embolique. Ils représentent une des premières causes de pathologie iatrogène avec un risque hémorragique non négligeable qui peut être évalué entre 4,4 à 12 % des cas des sujets traités [7]. Ces hémorragies peuvent se caractériser par des hématuries dans 30 % des cas, des hémorragies digestives dans 23 % des cas, des hémoptysies ou des épistaxis. Une hémorragie intracrânienne peut être fatale dans 5 % des cas.

Compte tenu de leur passage à travers la barrière fœto-placentaire, ils sont contre-indiqués au cours de la grossesse. Certains d'entre eux sont également contre-indiqués lors de l'allaitement bien que la coumadine ne passe pas dans le lait maternel.

Il a été décrit des cas de nécroses cutanées chez des patients traités par anti-vitamines K lorsqu'ils sont porteurs d'un déficit en protéine C [8].

Dans de rares cas, des phénomènes allergiques avec érythèmes cutanés ont été constatés, régressant totalement à l'arrêt du traitement pouvant être substitué par un anti-vitamine K d'une autre famille.

La compression élastique

La compression médicale par bandes à allongement court, moyen ou long ou par bas est la base du traitement de la maladie veineuse chronique. Il existe dans la littérature très peu de cas d'effets secondaires.

L'utilisation des bandages multicouches avec des pressions fortes d'environ 40 mm de Hg à la cheville est contre-indiquée lorsque l'indice de pression systolique est inférieur à 0,8 [9]. La mise en place d'une compression élastique forte gardée jour et nuit peut entrainer la décompensation d'une artériopathie oblitérante des membres inférieurs. Des complications ischémiques ont été décrites avec des chaussettes de compression élastique forte dans le traitement des TVP [10].

La mise en place d'une compression élastique forte, essentiellement au décours d'une intervention chirurgicale pour varices, a rarement généré un syndrome de Volkmann avec ischémie jambière ou escarres cutanés.

Complications de la sclérothérapie

La technique de traitement des varices par injection d'un produit sclérosant s'est largement généralisée depuis la seconde guerre mondiale. Très longtemps uti-

Aucun article ou résumé dans cette revue ne peut être reproduit sous forme d'imprimé, photocopie, microfilm ou par tout autre procédé sans l'autorisation expresse des auteurs et de l'éditeur. Editions Phlébologiques Françaises
No article or abstract in this journal may be reproduced in the form of print, photocopy, microfilm or any other means without the express permission of authors and the editor. Editions Phlébologiques Françaises

lisée sous forme de solution, la mousse est aujourd'hui préférentiellement employée [11]. L'injection est réalisée après ponction à l'aiguille ou au cathéter et injection par l'intermédiaire d'une seringue [12].

Les complications liées à la sclérothérapie ont fait l'objet de nombreuses publications dans la littérature.

Lors de la ponction avec aiguille, un malaise vagal peut être observé. C'est la raison pour laquelle l'injection doit être réalisée chez le sujet assis ou allongé. Des céphalées ou migraines ont été rapportées ; elles seraient plus fréquentes avec la mousse bien que leur physiopathologie reste mystérieuse même si certains auteurs ont évoqué la possibilité de libération par les cellules endothéliales lésées de médiateurs de l'inflammation. Il en est de même des troubles visuels [13], nausées ou vomissements.

Des oppressions thoraciques ont été décrites : elles seraient beaucoup plus fréquentes avec la mousse qu'avec la solution et ont fait évoquer la possibilité d'une ouverture d'un foramen ovale [14]. Des cas d'hémiparesies ont également été publiés lors de l'utilisation d'importants volumes de mousse de produit sclérosant [15]. Ces troubles neurologiques sont très transitoires. L'allergie cutanée est exceptionnelle ; elle serait beaucoup plus fréquente avec le tétradécyl sulfate de sodium qu'avec le lauromacrogol 400 ou la solution de glycérine chromée. Elles peuvent être à l'origine d'un choc anaphylactique surtout chez le sujet asthmatique. Un cas d'accident mortel a été publié avec la glycérine chromée [16]. Un autre cas a été publié avec le lauromacrogol mais l'autopsie a conclu à une dysplasie arythmogène du ventricule droit [17].

Les infections sont très rares. Elles peuvent être locales, locorégionales ou générales avec diffusion d'un germe banal lors de la ponction dans une zone septique. Il est ainsi recommandé d'éviter de réaliser des injections au niveau d'un ulcère de jambe. Cette infection peut être responsable d'une lymphangite ou d'un érysipèle. Dans d'autres cas, l'injection d'une solution non stérile a pu être à l'origine d'une thrombose veineuse superficielle septique. Parmi les infections générales, la transmission du virus HIV ou de l'hépatite B ou C a été également décrite et a fait l'objet de procédures médico-légales pour faute d'asepsie. Celles-ci ne peuvent se concevoir qu'avec l'utilisation d'ampoule, de seringue ou d'aiguille souillées. Le matériel à usage unique est aujourd'hui indispensable et des recommandations doivent être données concernant l'utilisation des ampoules de produits sclérosants et de sérum physiologique qui doivent être jetés après chaque patient.

La sclérothérapie peut également être à l'origine de complications locales comme des pigmentations et des télangiectasies post-scléroses *(Photo 1)*. L'injection d'une solution ou de mousse de produit sclérosant trop concentrée dans une dilatation variqueuse entraîne la formation d'un thrombus. La libération d'hémosidérine est à l'origine d'une pigmentation cutanée [18].

Dans d'autres cas, une réaction inflammatoire périveineuse peut se développer lorsque l'injection a été réalisée au niveau d'une varice toujours alimentée par un reflux provenant d'une jonction saphéno-fémorale, saphéno-poplitée ou d'une perforante incontinente. L'inflammation cutanée entraîne une néo-vascularisation avec formation de télangiectasies rouges ou « matting » [19].

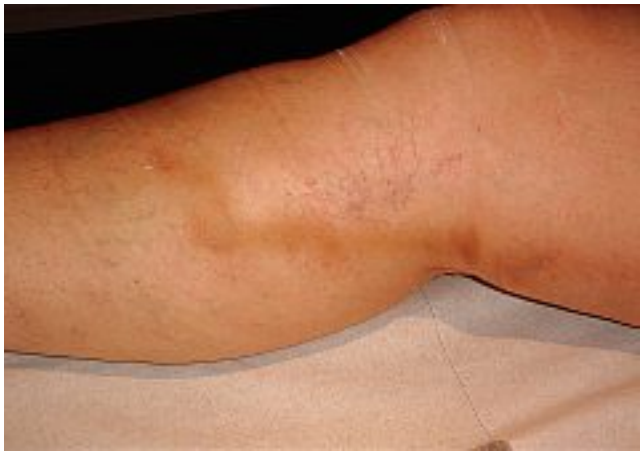

Photo 1. – Pigmentation post-sclérose

Lors de l'injection, une veinite plus ou moins extensive peut être constatée.

Dans d'autres cas, l'occlusion veineuse peut être extensive, atteignant tout l'axe saphénien jusqu'à la jonction avec la voie profonde. En présence d'une thrombose extensive non justifiée par l'utilisation d'une concentration standard de produit sclérosant, un bilan d'hémostase doit être réalisé à la recherche d'une thrombophilie familiale.

Les thromboses veineuses profondes ont été décrites. Elles se rencontrent essentiellement lors de l'injection de varices collatérales ou de veines réticulaires plus souvent que lors de l'injection de troncs saphéniens incontinents. Elles atteignent souvent les veines jumelles mais, dans un certain nombre de cas, des thromboses veineuses tibiales postérieures ou poplitées et/ou d'embolies pulmonaires ont été constatées [20].

Les nécroses cutanées sont secondaires à une extravasation de l'agent sclérosant *(Photo 2)*.



Photo 2. – Cicatrice de nécrose cutanée après injection sclérosante

Aucun article ou résumé dans cette revue ne peut être reproduit sous forme d'imprimé, photocopie, microfilm ou par tout autre procédé sans l'autorisation expresse des auteurs et de l'éditeur. Editions Phlébologiques Françaises
No article or abstract in this journal may be reproduced in the form of print, photocopy, microfilm or any other means without the express permission of authors and the editor. Editions Phlébologiques Françaises

Elles peuvent se voir en cas de traumatisme de la paroi veineuse avec important hématome. Elles sont constatées plus souvent lors de l'injection de veines réticulaires ou de télangiectasies que lors de l'injection de dilatations variqueuses situées dans l'hypoderme ou même de l'injection des axes saphéniens dans le compartiment saphénien.

Les injections intra-artérielles ou intra-artériolaires représentent la complication la plus redoutée du phlébologue [21]. De nombreux cas ont été décrits dans la littérature dont certains ont pu aboutir à des amputations de membres. L'importance de la nécrose dépend du territoire de l'artère injectée.

L'injection d'une artère dont le territoire est à destination essentiellement cutanée entraîne une nécrose dermo- hypodermique. Dans d'autres cas, l'injection d'une artère dont le territoire est à destination musculaire est à l'origine d'une nécrose musculaire. Le territoire peut être à la fois cutané et musculaire. Les injections réalisées au niveau d'une artère fémorale ou poplitée entraînent une nécrose extensive à la fois cutanée et musculaire de tout le membre en distalité. Dans une publication récente [22], sur 12 173 séances de sclérothérapie réalisées par 22 phlébologues, seuls 49 incidents et/ou accidents ont été constatés (0,4 %). Aucun décès ni aucune allergie n'ont été relevés. Seuls 10 malaises vagaux et troubles visuels parfois associés ont été retrouvés dans 20 cas ; 9 cas de thromboses veineuses sont notés dont un cas de thrombose de la veine fémorale superficielle.

COMPLICATIONS DE LA PHLÉBECTOMIE

Les complications de la phlébectomie peuvent être cutanées, vasculaires ou neurologiques [23].

Les complications cutanées

Les phlyctènes peuvent survenir lors de la mise en place de stéristrips® trop longs qui réalisent un phénomène de Kobner. Elles sont rencontrées dans 1,3 % des cas [24] essentiellement lorsque le stéristrip® est mal posé. Il est recommandé de les couper sur une longueur de 1 à 2 cm au maximum.

Des pigmentations sont également possibles en postopératoire lors d'une hémostase incomplète. Elles sont retrouvées dans 7,2 % des cas [25]. Dans d'autres cas, le tatouage de la peau par le marquage cutané préopératoire peut se voir. Il est recommandé, après tout acte de phlébectomie, un lavage avec effacement des traces de marqueur afin d'éviter cet événement. Des cicatrices ont été décrites dans 5 % des cas [26] lorsque l'incision est trop importante. Les chéloïdes sont beaucoup plus rares lorsque les incisions réalisées à l'aiguille ou à la lame de bistouri n° 11 sont de petite taille.

Les complications vasculaires

Les hématomes avec collection hématique sous-cutanée lors de phlébectomies extensives au niveau d'un important réseau variqueux peuvent se rencontrer dans 2,4 % des cas [25] selon les auteurs. Afin de les éviter, il est recommandé de réaliser une suture en fil résorbable essentiellement au niveau d'une perforante incontinente.

Des hémorragies postopératoires ont été rapportées dans 2,4 % des cas [27]. Elles sont liées à une mauvaise hémostase, à une mauvaise mise en place du stéristrip® ou à la présence, entre les berges de la plaie, d'adventice favorisant le saignement. Afin de les éviter, l'hémostase doit être bien assurée, la fermeture de la plaie complète et surtout la mise en place d'une double compression élastique durant les 24 premières heures surtout si le patient est traité en ambulatoire.

La présence de télangiectasies au niveau d'une zone de phlébectomie peut être liée à une exérèse incomplète d'un réseau variqueux avec persistance d'un reflux alimentant cette zone de varicosités. Elle a été rapportée dans 5 % des cas [28].

Les thromboses veineuses superficielles sont constatées dans 2,9 % des cas [29], préférentiellement au niveau d'un réseau variqueux segmentaire qui n'a pas été totalement éradiqué.

Les thromboses veineuses profondes sont beaucoup plus rares, le patient étant habituellement traité en ambulatoire avec une reprise rapide des activités physiques. Elles sont retrouvées dans 0,5 % des cas [30]. Parfois, la formation d'une collection lymphatique peut apparaître dans 2,3 % des cas [31] lors d'une lésion au crochet d'une voie lymphatique généralement accolée à un réseau veineux superficiel. Elles siègent souvent au niveau de la région inguinale ou au 1/3 inférieur de jambe.

Les complications neurologiques

Les douleurs postopératoires, retrouvées dans 0,1 % des cas [25], sont le plus souvent liées à la présence d'un petit hématome localisé avec induration sous-cutanée. Les paresthésies, constatées dans 0,2 % des cas [25], sont liées à des lésions par le crochet de fibres nerveuses sensitives cutanées. Elles sont à l'origine d'hypo ou d'hyperesthésies sur un territoire très limité, régressant en 3 à 4 mois.

La complication la plus redoutée est l'existence d'une plaie nerveuse pouvant rarement atteindre un nerf moteur avec steppage mais plus souvent de lésions nerveuses sensitives essentiellement dans le territoire de la petite veine saphène avec des lésions du nerf saphène responsable de paresthésies de la région rétro-malléolaire externe. Ricci les retrouve dans 4,3 % des cas [32].

COMPLICATIONS DES TECHNIQUES ENDOLUMINALES

Depuis 1997, s'est développé aux États-Unis puis en Europe le traitement des varices par des techniques

Aucun article ou résumé dans cette revue ne peut être reproduit sous forme d'imprimé, photocopie, microfilm ou par tout autre procédé sans l'autorisation expresse des auteurs et de l'éditeur. Editions Phlébologiques Françaises
No article or abstract in this journal may be reproduced in the form of print, photocopy, microfilm or any other means without the express permission of authors and the editor. Editions Phlébologiques Françaises

endo-luminales : radio-fréquence et laser endo-veineux. Ces techniques consistent à mettre en place une fibre optique ou une sonde de radio-fréquence sous contrôle échographique au niveau du segment terminal de la grande veine saphène ou de la petite veine saphène. Ces techniques nécessitent une formation à la fois chirurgicale et échographique. Un certain nombre de complications ont été rapportées [33].

Lors de la mise en place d'une fibre optique ou d'une sonde, un guide métallique ou hydrophile est souvent introduit après ponction sous contrôle échographique ou dénudation de la veine. Lors de la montée de l'introducteur sur le guide métallique, ce guide peut être malencontreusement largué dans la veine iliaque et/ou la veine cave inférieure, s'il n'est pas retenu à son extrémité inférieure, par l'opérateur. Un mauvais positionnement de la sonde ou de la fibre optique au niveau du segment terminal de la grande veine saphène ou de la petite veine saphène peut entraîner une thrombose. Des douleurs ou des brûlures sur le trajet de la grande veine saphène sont plus fréquentes avec la procédure laser qu'avec la radio-fréquence [34]. Elles sont d'autant plus fréquentes que le calibre de la saphène est important et la puissance délivrée élevée. Les paresthésies sont beaucoup plus fréquentes avec la procédure Closure® qu'avec le laser endoveineux. La formation d'un hématome périveineux *(Photo 3)* peut être constaté plus souvent avec la procédure laser-endoveineux qu'avec le Closure® surtout si les tirs ont été réalisés en discontinu avec tirs répétés au niveau du même site, responsables d'effraction de la paroi veineuse et d'extravasation. Les brûlures cutanées devraient être évitées par l'utilisation de la tumescence permettant d'isoler la peau du dispositif endoluminal surtout chez le sujet mince. Ces techniques ne doivent être utilisées que pour le traitement des saphènes situées dans le compartiment saphénien, en évitant de traiter les branches collatérales accessoires qui doivent faire l'objet d'une phlébectomie complémentaire.

COMPLICATIONS DES TRAITEMENTS CHIRURGICAUX

Les complications des traitements chirurgicaux ont été rapportées par Benhamou et Natali [35] sur l'analyse de 90 accidents après traitement des varices, dont 44 après traitement chirurgical.

Un cas d'accident mortel est survenu dans les suites de l'anesthésie.

17 accidents artériels ont été constatés dont 6 liés à un stripping de l'artère fémorale, 8 traumatismes du trépied fémoral et 3 ischémies jambières par compression postopératoire. Parmi les 7 accidents veineux, des plaies ou ligatures de la veine fémorale *(Photo 4)* ont été constatées ainsi que des thromboses veineuses profondes ilio-fémorales postopératoires. 15 accidents neurologiques dont 12 paralysies du sciatique poplité externe, une paralysie du sciatique poplité interne, une élongation de plexus et un accident vasculaire

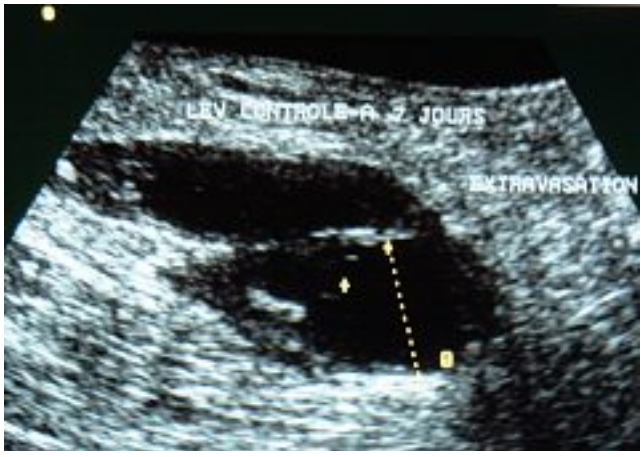

Photo 3. – Hématome périveineux au décours d'une procédure par laser endoveineux



Photo 4. – Hématome périveineux au décours d'une procédure par laser endoveineux

cérébral après arrêt cardiaque secondaire à l'anesthésie, 4 oublis de matériel dont des compresses et une tête de stripper ont été également notés. Des accidents mineurs peuvent se voir au décours de la cure chirurgicale de varices.

Les lymphorées au niveau du pli inguinal sont constatées plus souvent dans les suites d'une chirurgie pour redux. Des infections cutanées sont rares surtout en chirurgie veineuse mais quelques cas ont été décrits à la suite d'une faute d'asepsie. Certaines équipes préconisent une antibiothérapie per-opératoire systématique.

Aucun article ou résumé dans cette revue ne peut être reproduit sous forme d'imprimé, photocopie, microfilm ou par tout autre procédé sans l'autorisation expresse des auteurs et de l'éditeur. Editions Phlébologiques Françaises
No article or abstract in this journal may be reproduced in the form of print, photocopy, microfilm or any other means without the express permission of authors and the editor. Editions Phlébologiques Françaises

Comme pour la phlébectomie, la formation d'un hématome localisé est liée à une mauvaise hémostase au niveau de l'exérèse d'un réseau variqueux important. Les thromboses veineuses profondes sont d'autant plus rares que l'hospitalisation est de courte durée et que le sujet reprend une activité physique précoce. Lemasle n'en retrouve que dans 0,4 % des cas en l'absence d'anticoagulant préventif [36]. Certaines équipes préconisent un traitement par HBPM préventif systématique alors que d'autres ne le font pas.

CONCLUSION

Compte tenu du pronostic bénin de la maladie veineuse chronique, les actes thérapeutiques ne doivent occasionner aucune complication. Un bilan clinique et une exploration écho-Doppler doivent permettre de poser l'indication du traitement le plus efficace et le moins coûteux. Ce traitement dépend bien entendu du stade de la maladie d'où l'intérêt d'un diagnostic précoce. L'acte thérapeutique, qu'il soit médical ou chirurgical, sera réalisé par un praticien expérimenté. Néanmoins, malgré toutes ces précautions, des incidents peuvent survenir.

Une information éclairée du patient, avec bénéfices, alternatives et risques, doit être préalablement exposée. Au cours de cette information, toutes les complications précédemment décrites doivent être données et le praticien doit s'enquérir des différentes questions posées par le patient.

Il est recommandé d'être vigilant durant le premier mois des différents effets secondaires rencontrés après sclérothérapie ou en postopératoire afin d'en faire un diagnostic précoce et d'entreprendre une thérapeutique adaptée.

Aucun article ou résumé dans cette revue ne peut être reproduit sous forme d'imprimé, photocopie, microfilm ou par tout autre procédé sans l'autorisation expresse des auteurs et de l'éditeur. Editions Phlébologiques Françaises
No article or abstract in this journal may be reproduced in the form of print, photocopy, microfilm or any other means without the express permission of authors and the editor. Editions Phlébologiques Françaises

RÉFÉRENCES

1 Vin F. Les veinotoniques. Éditions Masson. *Pathologie iatrogène* 1993 : 53-5.

2 Dehen H., Dordain G. Les médicaments en neurologie. Doin, éditions Paris 1989 ; 1 vol. : 147-89.

3 Büller H.R., et al. Fondaparinux® ou Enoxaparine® dans le traitement initial de la thrombose veineuse profonde symptomatique. *Annals of International Medecine* 2004 ; 140 (11) : 867-73.

4 Freedman M.D., Leese P., Prasad R., Hayden D. An evaluation of the biological response to Fraxiparine® in the healthy individual. *J Clin Pharmacol* 1990 ; 30 : 720-7.

5 Kelton J.K., Levine M.N. Heparin induced thrombocytopenia. *Seminars in thrombosis and haemostasis* 1986 ; 12 : 59-62.

6 Girolami B., Prandoni P., Rossi L., Girolami A. Transaminase elevation in patients treated with unfractionated heparin or low molecular weight heparin for venous thromboembolism. *Clin Appl thrombosis/Hemostasis* 1998 ; 4 (2) : 126-8.

7 Levine M.N.B., Anderson D.R. Side effects of anti thrombotic therapy. *Bailliéres's clinical haematology* 1990 ; 3 : 815-29.

8 Montserrat I., Lopez D., Zuazu-Jausoro I., et al. Low molecular-weight subcutaneous heparin induced skin necrosis. *Blood coag and fibrinolysis* 1991 ; 1 : 751-2.

9 Moffat C.J., Simon D.A., Franks P.J., Connolly M., Fielden S., Groarke L., Mc Collum C.N. Randomised trial comparing four-layer bandaging systems in the management of chronic leg ulceration. *Phlebology* 1999 ; 14 : 139-42.

10 Merret N.D., Hanel K.C. Ischaemic complications of graduated compression stockings in the treatment of deep venous thrombosis. *Postgrad med J* 1993 ; 69 : 232-4.

11 Henriet J.P., et al. Foam sclerotherapy. State of the art. *Éditions Phlébologiques Françaises* 2002.

12 Vin F. Différentes techniques de ponction et d'injection au cours de la sclérothérapie, *Phlébologie* 2006 ; 59 : 59-64.

13 Benigni J.P., Ratinahirana H. Mousse de polidocanol et migraine à aura. *Phlébologie* 2003 ; 56 : 289-91.

14 Horton S.C., Bunch T.J. Patent foramen ovale and stroke, *Mayo Clin Proc* 2004 ; 79 : 79-88.

15 Forlee V.M., Grouden M., Moore D.J., Shanik G. Stroke after varicose vein foam injection sclerotherapy, *Journal of Vascular Surgery* 2006 ; 43 : 162-4.

16 Albino P., Monteiro Castro J. Réaction allergique grave après traitement de télangiectasies à la glycerine chromée, *Phlébologie* 2005 ; 58 : 151-3.

17 Paysant F., Baert A., Morel I., Le Gall F., Le Gueut M. L'aetoxysclerol accusé à tort d'entraîner une mort subite. *Acta Clinica Belgica* 2006 ; 61 : 51-3.

18 Cuttel P.J., Fox J.A. The etiology and treatment for varicose pigmentation. *Phlébologie* 1982 ; 35 : 387-9.

19 Lupo M.L. Sclerotherapy : review of results and complications in 200 patients. *J Dermatol Surg Oncol* 1989 ; 15 : 214-9.

20 Smith L., Johnson M.A. Incidence of pulmonary embolism after venous sclerosing therapy. *Minn Med* 1948 ; 31 : 270-2.

21 Griton P. L'injection sclérosante intra-artérielle accidentelle. *Phlébologie* 1986 ; 34 : 41-51.

22 Guex J.J., Allaert F.A., Gillet J.L., Chleir F. Incidence des complications de la sclérothérapie. Analyse d'un registre prospectif multicentrique réalisé chez 22 phlébologues pendant 12 semaines. *Phlébologie* 2005, 58 : 189-95.

23 Ramelet A.A. Complications of ambulatory phlebectomy. *Dermatol Surg* 1997 ; 23 : 947-54.

24 Ricci S., Georgiev M. Office varicose vein surgery under local anesthesia. *J Dermatol Surg Oncol* 1992 ; 18 : 55-9.

25 Muller R., Bacci P.A. La phlebectomia ambulatoriale. Roma : Saluce editrice internationale, 1987.

26 Vidal-Michel J.P., Bourrel Y., Collet A.M., Bonerandi J. La phlébectomie ambulatoire selon Muller. *Phlebo* plus 1992 ; 11 :6-17.

27 Trauchessec J.M., Vergereau R. Suites opératoires après phlébectomie ambulatoire. *J Méd Esth Chir Derm* 1987 ; 14 : 337-43.

28 Tretbar L.L. A 5-year critical evaluation of microincisional phlebectomy for the treatment of varicose veins larger than 1.5 cm in diameter. *Dermatol Surg* 1995 ; 28 : 98-9.

29 Goren G., Yellen A.E. Ambulatory stab avulsion phlebectomy for truncal varicose veins, *Am J Surg* 1991 ; 162 : 166-74.

30 Garde C. Ambulatory phlebectomy. *Dermatol Surg* 1995 ; 21 : 628-30.

31 Oesch A. Beigleitverletzungen bei den neueren tecniken der varizenchirurgie. *Vasa* 1988 ; 17 : 318.

32 Ricci S., Georgiev M., Goldman M.P. Ambulatory phlebectomy. St-Louis : Mosby 1995.

33 Vin F. Difficultés techniques et complications du laser endoveineux. A paraître. *Angiologie* 2007.

34 Vin F., Allaert F.A., Lemasle P. Technique et résultats du laser endoveineux dans le traitement des grandes veines saphènes incontinentes. *Phlébologie* 2006 ; 59 : 21-7.

35 Benhamou A.C., Natali J. Les accidents des traitements sclérosants et chirurgicaux des varices des membres inférieurs. A propos de 90 cas. *Phlébologie* 1981 ; 34 : 41-51.

36 Lemasle P., Lefebvre Vilardebo M., Uhl J.F., Vin F., Baud J.M. Faut il vraiment prescrire des anticoagulants après chirurgie d'exérèse des varices ? *Phlébologie* 2004 ; 57 : 187-94.

Aucun article ou résumé dans cette revue ne peut être reproduit sous forme d'imprimé, photocopie, microfilm ou par tout autre procédé sans l'autorisation expresse des auteurs et de l'éditeur. Editions Phlébologiques Françaises
No article or abstract in this journal may be reproduced in the form of print, photocopy, microfilm or any other means without the express permission of authors and the editor. Editions Phlébologiques Françaises

Dr TITON

On craint toujours la thrombose. Donc dans l'étude réalisée par F.-A. Allaert et J.-J. Guex, il y eut 9 thromboses après sclérothérapie. Est-ce que l'on a fait une recherche de thrombophilie ?

F. VIN

Les cas que j'ai observés étaient des thromboses jumelles, et dans un certain nombre d'entre eux j'ai noté une thrombophilie mais dans les autres cas je n'ai pas constaté d'anomalie de la coagulation.
Jacqueline Conard nous a dit ce matin que l'on ne reconnaissait que 55 % des étiologies de la thrombose. Alors Jérôme, dans ton étude, as-tu tout exploré ?

J.-J. GUEX

Non, dans les patients qui avaient des complications de thrombose veineuse profonde, mais il n'y en avait qu'un, il n'y avait pas de thrombophilie, mais sur un cas c'est difficile. De toute façon il y a une chose dont on ne tient jamais compte, qu'il faudra quand même mettre en balance quand on fera des calculs ultérieurement, c'est que sur une telle population de patients suivis pendant un temps non négligeable et une population de patients variqueux pas non plus tout jeunes, un certain nombre de complications sont attendues. Et dans cette étude que nous avons réalisée, le nombre de patients qui devaient faire une thrombose spontanée pendant cette période là n'était pas nul non plus. Donc c'est très difficile de savoir ce qui nous attend. Dans cette étude, on n'a pas cherché systématiquement toutes les thromboses veineuses profondes mais dans l'étude CESMOUS qui est en cours, cela sera recherché et on en saura un peu plus. Pour l'instant, on voit quand même que ce n'est pas très thrombogène.