

ACTUALITÉS sur les THROMBOSES VEINEUSES SUPERFICIELLES des MEMBRES INFÉRIEURS

SUPERFICIAL THROMBOPHLEBITIS of the LOWER LIMBS : an UPDATE

J.L. GILLET

R É S U M É

Des travaux récents permettent de mieux appréhender la gravité potentielle des thromboses veineuses superficielles (TVS) des membres inférieurs et de préciser leur prise en charge thérapeutique. Il est nécessaire de distinguer les TVS survenant sur des veines variqueuses et celles survenant sur des veines non variqueuses (VNV). La prévalence des thromboses veineuses profondes associées est en moyenne de 29 % dans les séries publiées avec les patients explorés par écho-Doppler (ED). Le taux d'embolies pulmonaires cliniques et confirmées radiologiquement est en moyenne de 5 %. Une thrombophilie est fréquente en présence d'une TVS sur VNV (30-48 %). Une récurrence thrombo-embolique veineuse (TEV) n'est pas rare (16,5 % avec un suivi moyen de 14,6 mois). *Sur le plan thérapeutique*, les recommandations actuelles (ACCP) ne sont que de faible grade (2B), rendant nécessaire la réalisation d'essais thérapeutiques de grande ampleur ; elles suggèrent, chez les patients ayant une TVS spontanée, un traitement par doses intermédiaires d'HBPM ou HNF pendant au moins 4 semaines. Le traitement compressif et la poursuite de la marche ne doivent pas être oubliés. **Conclusion :** Les TVS ne sont pas de simples complications évolutives de la maladie variqueuse. La revue de la littérature conduit à une nouvelle approche des TVS qui ont trouvé leur place au sein de la maladie TEV. Un ED complet est indispensable au diagnostic. Le bilan étiologique est proche de celui d'une TVP. Des études complémentaires sont nécessaires afin de préciser les indications et les modalités du traitement.

Mots-clés : thrombose veineuse superficielle, thrombose veineuse profonde, écho-Doppler, thrombophilie.

Les Thromboses Veineuses Superficielles (TVS) des Membres Inférieurs (MI) ont longtemps été considérées comme étant une pathologie bénigne, voire une simple complication de la maladie variqueuse. Des travaux récents permettent de mieux appréhender l'histoire naturelle et la gravité potentielle des TVS des MI en précisant la prévalence des thromboses veineuses profondes (TVP) et des embolies pulmonaires (EP) associées, des thrombophilies sous jacentes et l'incidence des récurrences thrombo-emboliques veineuses (TEV), permettant ainsi de mieux définir la place des TVS au sein de la maladie TEV.

Le texte de cette communication actualise une précédente mise au point [1].

S U M M A R Y

Recent publications allow to estimate the potential severity of the superficial thrombophlebitis (ST) of the lower limbs and to clarify their treatment. It is useful to distinguish ST occurring in varicose veins and ST occurring in nonvaricose veins (NVV). The average prevalence of association with deep venous thrombosis (DVT) is 29 % in patients assessed by duplex ultrasound examination (DUS). The average prevalence of clinical and radiologically confirmed pulmonary embolism is 5 %. Thrombophilia is common in STs occurring in NVV (30-48 %). Recurrent venous thromboembolism is not rare (16,5 % with a mean follow-up of 14,6 months). Therapeutic recommendations (ACCP) are only low grade : « for patients affected by spontaneous ST, we suggest intermediate dosages of UFH or LMWH for at least 4 weeks (Grade 2B) ». Elastic compression and walking are necessary. **Conclusion :** ST should not be considered as a benign complication of varicose disease. The review of the literature gives a new approach and specifies the place of STs within venous thromboembolic disease. DUS is necessary for the diagnosis. Screening for a risk factor is close to that of patients with DVT. Further studies are needed in order to better determine the indications and the modalities of the treatment.

Keywords : superficial thrombophlebitis, deep venous thrombosis, duplex ultrasound examination, thrombophilia.

ÉTIOPATHOGÉNIE

Il est nécessaire de distinguer les TVS survenant sur une veine variqueuse (VV) pour lesquelles le trouble hémodynamique (le ralentissement circulatoire) représente le mécanisme physiopathologique principal, même s'il n'est pas toujours le seul en cause, et les TVS sur veine non variqueuse (VNV), souvent secondaires à une thrombophilie, un état inflammatoire ou une maladie générale.

Les TVS sur VNV n'ont été que peu étudiées dans la littérature.

Martinelli [2] a recherché une thrombophilie chez 63 sujets présentant une TVS sur VNV, sans TVP ni

cancer ni maladie auto-immune associé. Une anomalie de l'hémostase a été observée chez 19 patients (30 %) : 10 fois (10/63 soit 15,9 %), il s'agissait de la mutation hétérozygote du facteur V (facteur Leiden) ; 5 fois (5/63 soit 7,9 %) d'une mutation du facteur II ; 6 fois (6/63 soit 9,5 %) d'un déficit en AT ou en Protéine C ou en Protéine S.

Dans une série personnelle [3] portant sur 42 patients présentant une TVS des MI survenant sur VNV, nous avons identifié chez 47,6 % d'entre eux la présence d'une thrombophilie, en majorité une mutation hétérozygote du facteur V (facteur Leiden) ; 5 patients avaient un cancer connu lors du diagnostic de la TVS.

TVS ET THROMBOSE VEINEUSE PROFONDE (TVP)

Dans l'analyse de la littérature, il convient de distinguer les publications dans lesquelles les patients étaient explorés par un écho-Doppler (ED) et celles dans lesquelles ils avaient bénéficié d'une autre méthode d'exploration.

Lorsque les patients étaient explorés par ED, la prévalence des TVP associées aux TVS était comprise entre 23 et 36 % (Tableau I), avec une moyenne de 29 % [4-8].

Dans les séries où l'exploration n'était pas un ED [9-14], cette prévalence est en moyenne de 8 % (Tableau II). Cette différence de prévalence s'explique par la grande fréquence des TVP distales (Tableau III) qui représentent en moyenne 64 % de l'ensemble des TVP [4, 6-8].

L'ED permet de préciser les caractéristiques des TVP :

- une atteinte des troncs veineux profonds sus-jambiers est identifiée dans 36 % des cas ;
- on distingue les TVP en contiguïté avec la TVS : elles représentent 58 % de l'ensemble des TVP (Tableau IV). L'extension aux troncs veineux profonds peut se faire par la terminaison saphène (40 % des cas) : il s'agit d'une complication bien connue et

Auteur	Nombre de TVP/Nombre de TVS	%
Lutter**	53/186	28,5
Barrellier**	38/105	36
Jorgensen*	10/44	22,7
Bilancini*	25/106	23,6
Gillet*	32/100	32
	158/541	29,2

* : Étude prospective

** : Étude rétrospective

TVP : thrombose veineuse profonde

TVS : thrombose veineuse superficielle

ED : écho-Doppler

Tableau I. - Prévalence des TVP associées aux TVS dans les séries où les patients sont explorés par ED

Auteur	Nombre de TVP/Nombre de TVS	%	Mode d'exploration
Husni	10/139	7	Chirurgie-autopsie
Bergqvist	9/56	16	Phlébographie
Plate	4/21	19	Phlébographie
Skillman	5/42	12	Divers
Proutjos	11/57	19,6	Phlébographie
Bounameaux	31/551	5,6	Divers
	70/866	8	

TVP : thrombose veineuse profonde

TVS : thrombose veineuse superficielle

ED : écho-Doppler

Tableau II. - Prévalence des TVP associées aux TVS dans les séries où les patients ne sont pas explorés par un ED

Auteur	Nombre de TVP du mollet/Nombre total de TVP	%
Lutter	30/53	56,6
Jorgensen	5/10	50
Bilancini	15/25	60
Gillet	27/32	84
	77/120	64

TVP : thrombose veineuse profonde

TVS : thrombose veineuse superficielle

Tableau III. - Prévalence des TVP limitées aux veines du mollet parmi l'ensemble des TVP

redoutée [15] (Fig. 1) ; elle peut également se faire par l'intermédiaire de la thrombose d'une veine perforante (60 % des cas), le plus souvent à la jambe : les TVS localisées à la jambe ne sont donc pas toujours bénignes ;

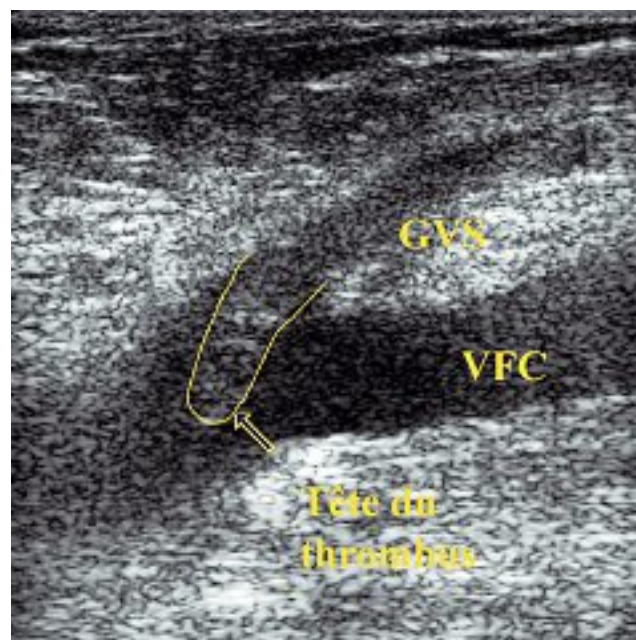


Fig. 1. - Extension du thrombus de la terminaison de la grande veine saphène (GVS) dans la veine fémorale commune (VFC)

Auteur	Nombre de TVP par extension par une veine perforante/ nombre total de TVP	Nombre de TVP par extension par la terminaison saphène/ nombre total de TVP	Nombre de TVP par extension/ nombre total de TVP
Lutter	19/53 (36 %)	21/53 (39,6 %)	40/53 (75,5 %)
Barrellier*	8/38 (21 %)	7/38 (18,4 %)	19/42 (45 %)
Jorgensen	2/10 (20 %)	1/10 (10 %)	3/10 (30 %)
Gillet**	16/32 (50 %)	1/32 (3 %)	17/32 (53 %)
	45/133 (33,8 %)	30/133 (22,5 %)	79/137 (57,6 %)

* 4 cas associant une TVP par extension et une TVP à distance, localisations non précisées.

** 7 extensions par la terminaison saphène étaient notées mais 6 fois sur 7 la thrombose de la veine profonde n'était que partielle ; elle n'a pas été comptabilisée parmi les TVP.

TVP : thrombose veineuse profonde

TVS : thrombose veineuse superficielle

Tableau IV. – TVP en contiguïté avec la TVS

– une TVP à distance, sans contiguïté avec la TVS, est identifiée dans 42 % des cas (Tableau V) ; 1 fois sur 2 elle est controlatérale à la TVS [5, 8]. Cela montre la nécessité de réaliser une exploration ED complète, bilatérale, des patients présentant une TVS et souligne l'existence d'un état « thrombophile » de certains patients [16].

Ces données épidémiologiques sont confirmées par les résultats préliminaires de deux études (non publiées à ce jour).

817 patients avec une TVS des MI ont été inclus dans l'étude POST [17] co-parrainée par la Société Française de Phlébologie ; 197 (24,1 %) avaient une

TVP associée. La distribution des TVP en TVP distales, proximales, avec et sans contiguïté avec la TVS était similaire aux données indiquées plus haut.

761 patients avec une TVS des MI ont été inclus dans OPTIMEV [18]. Une TVP associée a été identifiée chez 174 patients (23 %).

TVS ET EMBOLIE PULMONAIRE (EP)

Dans la littérature, le taux d'EP cliniques et confirmées radiologiquement chez les patients porteurs d'une TVS est compris entre 2 et 13 %, avec un taux

Auteur	Nombre de TVP Ipsilatérales à la TVS	Nombre de TVP Controlatérales à la TVS	Nombre de TVP à distance/ Nombre total de TVP
Barrellier*	10	9	23/42 (55 %)
Gillet	9	6	15/32 (47 %)
Lutter	13		13/53 (24,5 %)
Jorgensen	7		7/10 (70 %)
			58/137 (42,3 %)

* 4 cas associant une TVP avec et sans contiguïté, localisations non précisées.

TVP : thrombose veineuse profonde

TVS : thrombose veineuse superficielle

Tableau V. – TVP à distance de la TVS

Auteur	Nombre	TVS sans TVP	TVS avec TVP	Confirmation
Lutter	8/186 (4 %)	?	?	Radiologique
Barrellier	14/105 (13,3 %)	8/14 (57 %)	6/14 (43 %)	12/14 Méthode ?
Bilancini	2/106 (1,9 %)	0/2 (0 %)	2/2 (100 %)	Scintigraphie Pulmonaire de perfusion
Gillet	3/100 (3 %)	1/3 (33 %)	2/3 (67 %)	Scintigraphie Pulmonaire de ventilation-perfusion
	27/497 (5,4 %)	9/19 (47,3 %)	10/19 (52,6 %)	

TVS : thrombose veineuse superficielle

TVP : thrombose veineuse profonde

EP : embolie pulmonaire

Tableau VI. – TVS et EP clinique

moyen de 5,4 % (Tableau VI). Notons cependant que l'examen radiologique affirmant le diagnostic est parfois mal précisé dans les séries publiées et que, dans 52,6 % des cas, l'EP survenant en présence d'une TVS compliquée d'une TVP. Dans les études POST [17] et OPTIMEV [18], une EP symptomatique a été identifiée respectivement chez 3,9 % et 4,2 % des patients.

Dans deux études, une scintigraphie pulmonaire a été réalisée de façon systématique chez des patients présentant une TVS de la grande veine saphène (GVS) fémorale : Verlato [19] a inclus et exploré 21 patients sans TVP par une scintigraphie pulmonaire de perfusion et une radiographie pulmonaire. Chez 7 patients (33,3 %) l'EP était très probable. Un seul patient était symptomatique.

Bosson [20] a exploré 73 TVS du tiers proximal de la GVS par une scintigraphie pulmonaire de ventilation et a identifié 49 % d'EP.

RÉCIDIVES THROMBO-EMBOLIQUES VEINEUSES APRÈS TVS

Elles sont mal estimées dans la littérature. Dans une série personnelle [8, 21], 73 patients ont bénéficié d'un suivi de 6 à 24 mois avec une moyenne de 14,6 mois. Douze patients (12/73 = 16,4 %) ont présenté au moins une récurrence TEV définie comme tout nouvel épisode TEV (TVS ou TVP ou EP) survenant après un intervalle libre d'au moins un mois après la TVS initiale caractérisé par une amélioration clinique. Ces récurrences (16 au total) sont détaillées dans le Tableau VII. Elles sont survenues avec une fréquence comparable dans le groupe des TVS sur VV (10/61 = 16,4 %) et dans celui des TVS sur VNV (2/12 = 16,7 %).

Dans les études POST [17] et OPTIMEV [18] les patients ont été suivis à 3 mois. Un événement TEV est survenu respectivement chez 6,8 et 3,4 % des patients.

TVS ET THROMBOPHILIE

L'étude de l'hémostase en présence d'une TVS est de pratique récente [2, 3, 8, 22-26]. Nous ne détaillerons pas ici ces travaux déjà analysés dans une précédente publication [1]. En résumé, nous pouvons dire qu'en présence d'une TVS survenant sur VNV, une thrombophilie est identifiée dans 30 à 50 % des patients [2,3] ; en présence d'une TVS survenant sur VV, une anomalie de l'hémostase apparaît plus fréquente que dans la population générale.

LA MESURE DES D-DIMÈRES PEUT-ELLE AIDER AU DIAGNOSTIC DE TVS ?

La valeur prédictive négative du dosage des D-Dimères (DD) dans la maladie TEV est bien établie pour les TVP et les EP. Peu de travaux avaient étudié la valeur des DD lors des TVS.

Nouvelle Localisation	Nombre
TVS dans le même territoire saphénien	4/16 (25 %)
TVS dans un autre territoire saphénien	6/16 (37,%)
TVP	5/16 (31,2 %)
EP	1/16 (6,2%)
	16/16

TVS : thrombose veineuse superficielle
TVP : thrombose veineuse profonde
VV : veine variqueuse
EP : embolie pulmonaire

Tableau VII. – Récidives thrombo-emboliques veineuses après TVS

Dans une série personnelle [27], nous avons analysé la valeur des DD (mesurés par test Vidas D-Dimer Exclusion, technique Elisa rapide validée) dans une série de 100 patients consécutifs, sans limitation d'âge, qui présentaient une TVS isolée des MI. Des DD positifs ont été reconnus dans 68 % des TVS, sans différence significative entre les sous-groupes des TVS survenant sur VV et sur VNV. Ils étaient dans tous les cas positifs chez les sujets de plus de 70 ans. Chez les patients de moins de 70 ans, ils étaient positifs dans 59 % des cas ; nous avons mis en évidence une corrélation entre le taux de DD et le volume de la thrombose (calculé à partir des mesures échographiques), avec un volume seuil de thrombose (5 914 mm³) au-delà duquel les DD étaient dans tous les cas positifs. Toutefois ce volume seuil était trop élevé pour recouvrir l'ensemble des TVS extensives à la terminaison saphène. La mesure des DD n'apparaît donc pas utile dans le diagnostic des TVS, diagnostic qui repose sur l'ED (Fig. 2).

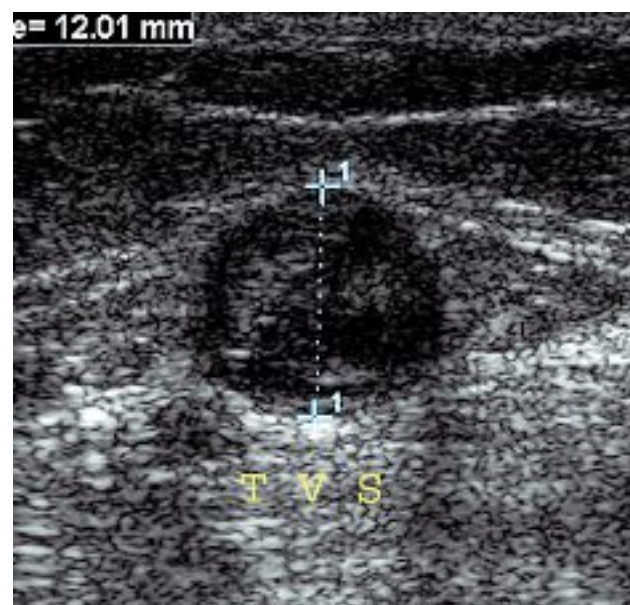


Fig. 2. – Diagnostic échographique d'une thrombose veineuse superficielle (TVS)

THÉRAPEUTIQUE

Les TVS ont longtemps été traitées par la seule compression élastique associée à des anti-inflammatoires non stéroïdiens (AINS). Ces dernières années, les anticoagulants sont devenus largement utilisés : les résultats préliminaires de POST et OPTIMEV montrent que les médecins vasculaires ont recours à un traitement anticoagulant environ trois fois sur quatre, et souvent à doses curatives (62 % d'HBPM doses curatives et 16 % d'AVK dans l'étude POST [17]). Cette pratique est-elle justifiée ?

En fait nous ne disposons pas de recommandations fortes dans le traitement des TVS des MI. L'analyse de la littérature fournit 6 essais thérapeutiques comparatifs [28].

Titon [29] a réalisé une étude multicentrique, randomisée, de 117 patients répartis en 3 groupes : Calciparine® 0,6 ml/jour (n = 38) ; Calciparine® avec une dose adaptée au poids (n = 40) ; AINS : naproxen 500 mg/jour (n = 39). Les patients ont été traités 7 jours. Il a relevé un avantage (non significatif) des groupes « Calciparine® » en considérant la repermeabilisation de la TVS à J7, et un avantage significatif ($p < 0,001$) des groupes « Calciparine® » en considérant les signes inflammatoires (douleur, rougeur). Il n'y avait pas de différence entre les 2 groupes « Calciparine® ».

Belcaro [30] a conduit une étude prospective et randomisée comparant cinq différents modes de traitement : compression élastique seule, crossectomie simple, crossectomie associée à un stripping, compression et traitement anticoagulant par héparine à doses prophylactiques et compression et traitement anticoagulant par Warfarine (Coumadine®). 444 patients présentant une TVS sur VV sans TVP associée ni anomalie de la coagulation ont été inclus. L'extension de la thrombose dans le réseau veineux superficiel était plus importante dans les 2 premiers groupes. Il n'y avait pas de différence significative pour la survenue d'une TVP à 3 mois entre les différents groupes.

Marchiori [31] a randomisé 60 patients consécutifs qui présentaient une TVS de la GVS fémorale en 2 groupes thérapeutiques : HBPM à doses curatives (n = 30) et HBPM à doses prophylactiques (n = 30). Les patients ont été traités 4 semaines et suivis durant 6 mois. Il a observé 1 événement TEV dans le groupe « doses

curatives » et 6 (extension de la TVS dans la veine fémorale commune ; TVP proximale ; EP symptomatique) dans celui « doses préventives » ($p = 0,05$). Aucune complication hémorragique majeure n'est survenue.

Dans l'étude *Sténox* [32], 427 patients ont été randomisés en 4 groupes : Enoxaparine 40 mg (n = 110), Enoxaparine 1,5 mg/kg (n = 106), AINS (n = 99) et placebo (n = 112). A J10, il n'y avait pas de différence significative entre les différents groupes en considérant les TVP symptomatiques et asymptomatiques, et les EP symptomatiques. Si l'on cumulait tous les événements TEV superficiels et profonds à J10, une différence significative apparaissait en défaveur du groupe placebo par rapport aux 3 groupes traités. Cependant, en termes de TVP et EP, à 3 mois il n'y avait pas de différence significative, entre les différents groupes.

Lozano [33] a réalisé une étude prospective randomisée de 60 TVS de la GVS fémorale. Le premier groupe (n = 30) a reçu un traitement par HBPM à doses curatives pendant 1 mois et dans le deuxième (n = 30) les patients ont été traités par crossectomie. Deux EP non mortelles ont été observées dans le groupe chirurgical (NS) ; aucune TVP n'est survenue dans les 2 groupes ; 3 récurrences de TVS ont été identifiées dans le groupe HBPM.

Prandoni [34] a réalisé une étude randomisée, en double-aveugle, de 164 TVS de la GVS, comparant un traitement par HBPM à doses prophylactiques (n = 81) versus un traitement par une HBPM à doses curatives (n=83) ; les patients ont été traités durant 1 mois ; les critères d'évaluation étaient l'extension de la TVS ou la survenue d'une complication TEV à 3 mois. Les résultats étaient similaires dans les 2 groupes (7/81 = 8,6 % ; 6/83 = 7,2 % : p ns).

RECOMMANDATION

La recommandation de la 7^{ème} conférence de l'ACCP [35], reprise dans un hors série du *Journal des Maladies Vasculaires* [36], est la suivante : « Chez les patients ayant une TVS spontanée, nous suggérons un traitement par doses intermédiaires d'HBPM ou HNF pendant au moins 4 semaines (Niveau 2B) ». Il s'agit d'une recommandation de grade faible, c'est-à-dire ne reposant que sur des essais randomisés avec limitations importantes.

CONCLUSION

L'épidémiologie des thromboses veineuses superficielles (TVS) des membres inférieurs est maintenant mieux connue. Les TVS ont trouvé leur place au sein de la maladie thrombo-embolique veineuse. Les données de la littérature, confirmées par les résultats préliminaires d'études récentes, montrent qu'elles ne sont pas de simples complications évolutives bénignes de la maladie variqueuse. Il est nécessaire de distinguer les TVS survenant sur veines variqueuses et celles survenant sur veines non variqueuses.

Le diagnostic repose sur un examen écho-Doppler complet, bilatéral, de l'ensemble des réseaux veineux du patient. Celui-ci va établir le diagnostic, préciser la localisation exacte de la TVS dont l'extension peut être cliniquement sous-estimée, et rechercher une thrombose veineuse profonde (TVP) associée présente dans environ 25 % des cas. Une embolie pulmonaire symptomatique survient chez environ 4 % des patients.

Le bilan étiologique est proche de celui d'une TVP. Il ne faut pas se contenter de la présence de varices pour expliquer la survenue d'une TVS. Il faut penser à une maladie générale, à un cancer, à une thrombophilie surtout mais pas uniquement s'il s'agit d'une TVS sur veines non variqueuses ou d'une TVS extensive à la terminaison saphène.

Sur le plan thérapeutique, les recommandations actuelles ne sont que de faible grade et rendent indispensable la réalisation d'essais thérapeutiques de grande ampleur. Elles suggèrent un traitement anticoagulant à doses intermédiaires pendant au moins 4 semaines. Le traitement compressif ne doit pas être oublié et la poursuite de la marche est recommandée.

RÉFÉRENCES

- 1 Gillet J.L., Perrin M., Guex J.J. Mise au point sur les thromboses veineuses superficielles des membres inférieurs. *Phlébologie* 2002 ; 55 : 251-7.
- 2 Martinelli I., Cattaneo M., Taioli E., et al. Genetic risk factors for superficial vein thrombosis. *Thromb Haemost* 1999 ; 82 : 1215-7.
- 3 Gillet J.L., Allaert F.A., Perrin M. Thromboses veineuses superficielles des veines non variqueuses des membres inférieurs. Étude prospective portant sur 42 patients consécutifs. *J Mal Vasc* 2004 ; 29 : 263-72.
- 4 Lutter K.S., Kerr T.M., Roedersheimer R., Lohr J.M., Sampson M.G., Cranley J.J. Superficial thrombophlebitis diagnosed by duplex scanning. *Surgery* 1991 ; 100 : 42-6.
- 5 Barrellier M.T. Thromboses veineuses superficielles des membres inférieurs. *Actual Vasc Int* 1993 ; 17 : 7-9.
- 6 Jorgensen J.O., Hanel K.C., Mogan A.M., Hunt J.M. The incidence of deep venous thrombosis in patients with superficial thrombophlebitis of the lower limbs. *J Vasc Surg* 1993 ; 18 : 70-3.
- 7 Bilancini S., Lucchi M. Les thromboses veineuses superficielles sont-elles polymorphes ? *Phlébologie* 1999 ; 52 : 41-3.
- 8 Gillet J.L., Perrin M., Cayman R. Thromboses veineuses superficielles des membres inférieurs. Étude prospective portant sur 100 patients. *J Mal Vasc* 2001 ; 26 : 16-22.
- 9 Husni E.A., Williams W.A. Superficial thrombophlebitis of lower limbs. *Surgery* 1982 ; 91 : 70-3.
- 10 Bergqvist D., Jaroszewski H. Deep vein thrombosis in patients with superficial thrombophlebitis of the leg. *BMJ* 1985 ; 292 : 658-9.
- 11 Plate G., Eklof B., Jensen R., Ohlin P. Deep venous thrombosis, pulmonary embolism and acute surgery in thrombophlebitis of the long saphenous vein. *Acta Chir Scand* 1985 ; 151 : 241-4.
- 12 Skillman J., Kent K.C., Porter D.H., Kim D. Simultaneous occurrence of superficial and deep thrombophlebitis in the lower extremity. *J Vasc Surg* 1990 ; 11 : 818-22.
- 13 Proutjios P., Bastounis E., Hadjinikolaou L., Felekuras E., Balas P. Superficial venous thrombosis of the lower extremities co-existing with deep venous thrombosis. A phlebographic study on 57 cases. *Int Angiol* 1991 ; 10 : 63-5.
- 14 Bounameaux H., Reber-Wasem M.A. Superficial thrombophlebitis and deep vein thrombosis : a controversial association. *Arch Intern Med* 1997 ; 157 : 1822-4.
- 15 Chengelis D.L., Bendick P.J., Glover J.L., Brown O.W., Ranval T.J. Progression of superficial venous thrombosis to deep vein thrombosis. *J Vasc Surg* 1996 ; 24 : 745-9.
- 16 Decousus H., Leizorovicz A. Superficial thrombophlebitis of the legs : still a lot to learn. *J Thromb Haemost* 2005 ; 3 : 149-51.
- 17 Decousus H. Données épidémiologiques issues de l'étude POST (abstract). *J Mal Vasc* 2007 ; HS1 S12.
- 18 Bosson J.L. Thromboses veineuses superficielles. Résultats de l'étude Optimev (abstract). *J Mal Vasc* 2007 ; HS1 S13.
- 19 Verlato F., Zucchetta P., Prandoni P., Camporese G., Marzola M.C., Salmistraro G., et al. An unexpectedly high rate of pulmonary embolism in patients with superficial thrombophlebitis of the thigh. *J Vasc Surg* 1999 ; 30 : 1113-5.

RÉFÉRENCES

- 20 Bosson J.L., Porcenc J.A., Poensin D., Angiolini S., Vidal F., Franco A. Proximal thrombosis of vena saphena magna. A study of 73 patients. In : abstract book, 16th World Congress of the International Union of Angiology, Paris, 1992, sept. 13-18, p. 349.
- 21 Gillet J.L., Perrin M., Cayman R. Thromboembolic recurrence after superficial thrombophlebitis of the lower limbs. *J Phlebology* 2002 ; 2 : 103-18.
- 22 Hanson J.N., Ascher E., De Pippo P., Lorensen E., Scheinman M., Yorkovich W., Hingorani A. Saphenous vein thrombophlebitis : a deceptively benign disease. *J Vasc Surg* 1998 ; 27 : 677-80.
- 23 De Moerloose P., Wutschert R., Heinzmann M., Perneger T., Reber G., Bounameaux H. Superficial vein thrombosis of lower limbs : influence of factor V Leiden, factor II G20210A and overweight. *Thromb Haemost* 1998 ; 80 : 239-41.
- 24 De Godoy J.M., Batigalia F., Braile D.M. Superficial thrombophlebitis and anticardiolipin antibodies. Report of association. *Angiology* 2001 ; 52 : 127-9
- 25 de Godoy J.M., Braile D.M. Protein S deficiency in repetitive superficial thrombophlebitis. *Clin Appl Thromb Hemost* 2003 ; 9 : 61-2.
- 26 Schonauer V., Kyrle P.A., Weltermann A., Minar E., Bialonczyk C., Hirschl M., Quehenberger P., Schneider B., Partsch H., Echanger S. Superficial thrombophlebitis and risk for recurrent venous thromboembolism. *J Vasc Surg* 2003 ; 37 : 834-8.
- 27 Gillet J.L., French P., Hanss M., Allaert F.A., Chleir F. Valeur des D-dimères lors des thromboses veineuses superficielles des membres inférieurs. *J Mal Vasc* 2007 ; 32 : 90-5.
- 28 Di Nisio M., Middeldorp S., Wichers I.M. Treatment for superficial thrombophlebitis of the leg. *Cochrane Database Syst Rev* 2007 Jan 24 ; (1) : CD004982.
- 29 Titon J.P., Auger D., Grange P., Hecquet J.P., Remond A., Ulliac P., Vaissie J.J. Traitement curatif des thromboses veineuses superficielles par nadroparine calcique. Recherche posologique et comparaison à un anti-inflammatoire non stéroïdien. *Ann Cardiol Angeiol* 1994 ; 43 : 160-6.
- 30 Belcaro G., Nicolaides A.N., Errichi B.M., Cesarone M.R., De Sanctis M.T., Incandela I., Venniker R. Superficial thrombophlebitis of the legs : a randomized, controlled, follow-up study. *Angiology* 1999 ; 50 : 523-9.
- 31 Marchiori A., Verlato F., Sabbion P., Camporese G., Rosso F., Mosena L., Andreozzi G.M., Prandoni P. High versus low doses of unfractionated heparin for treatment of superficial thrombophlebitis of the leg. A prospective, controlled, randomized study. *Haematologica* 2002 ; 87 : 523-7.
- 32 Decousus H. and the Enoxaparin Study Group. A pilot randomized double-blind comparison of a low-molecular-weight heparin, a nonsteroidal anti-inflammatory agent and placebo in the treatment of superficial vein thrombosis. *Arch Int Med* 2003 ; 163 : 1657-63.
- 33 Lozano F.S., Almazan A. Low-molecular-weight heparin versus saphenofemoral disconnection for the treatment of above-knee greater saphenous thrombophlebitis : a prospective study. *Vasc Endovasc Surg* 2003 ; 37 : 415-20.
- 34 Prandoni P., Tormene D., Pesavento R. Vesalio Investigators Group. High versus low doses of low-molecular-weight heparin for the treatment of superficial vein thrombosis of the legs : a double-blind, randomized trial. *J Thromb Haemost* 2005 ; 3 : 1152-7.
- 35 Buller H.R., Agnelli G., Hull R.D., Hyers T.M., Prins M.H., Raskob G.E. Antithrombotic therapy for venous thromboembolic disease : the seventh ACCP conference on antithrombotic and thrombolytic therapy. *Chest* 2004 ; 126 (3 suppl.) : 401S-428S.
- 36 Traitements antithrombotiques et thrombolytiques : actualités sur les recommandations nord-américaines et la pratique française – Le traitement curatif de la maladie thrombotique veineuse. *J Mal Vasc* 2005 ; HS 2 : 2S26-2S35.