Aucun article ou résumé dans cette revue ne peut être reproduit sous forme d'imprimé, photocopie, microfilm ou par tout autre procédé sans l'autorisation expresse des auteurs et de l'éditeur. Editions Phlébologiques Françaises
No article or abstract in this journal may be reproduced in the form of print, photocopy, microfilm or any other means without the express permission of authors and the editor. Editions Phlébologiques Françaises

ANATOMIE « LIVE » des VEINES PERFORANTES du MOLLET, de la JAMBE et du PIED :

IMAGERIE par PHLÉBOSCANNER avec RECONSTRUCTION 3D UTILISANT les TECHNIQUES de RÉALITÉ VIRTUELLE

LIVING ANATOMY of the PERFORATOR VEINS of the CALF, LEG and FOOT

J.-F. UHL [1, 2]

QU'EST-CE QUE LA RÉALITÉ VIRTUELLE ?

L'utilisation en imagerie médicale de la réalité virtuelle rend possible, chez l'individu vivant, de véritables dissections virtuelles des structures anatomiques du corps humain : os, muscles, et vaisseaux.

Utilisant ces techniques, l'acquisition par phléboscanner hélicoïdal avec injection de contraste dilué permet de réaliser une reconstruction tridimensionnelle de l'anatomie du système veineux.

Grâce à des logiciels informatiques dédiés (Voxar de Barco.com et Volviz sur plateforme Windows et Osirix sur plateforme OsX Apple), on peut aisément obtenir une modélisation en 3D interactive. En effet, en faisant varier la transparence des tissus et le point de vue (zoom, rotation), on peut réaliser une véritable dissection virtuelle du membre inférieur : c'est bel et bien une étude anatomique « live » du système veineux de la jambe et du pied, visualisant ses rapports avec les élements osseux et les muscles.

LES PERFORANTES DU MOLLET

La *Figure 1* montre, sur une vue postérieure du mollet, le système veineux profond de la jambe constitué par 3 pédicules :

– les veines tibiales postérieures (8) ;

– les veines fibulaires, ou péronières (6) ;

– les veines tibiales antérieures dont on n'apercoit que la terminaison derrière le col du péroné.

Elles se réunissent en haut pour former les 2 racines de la veine poplitée (9).

La veine perforante polaire du jumeau médial (1), encore nommée perforante du jumeau interne ou gastrocnémienne médiale ou perforante de Gillot, est ici connectée à une volumineuse varice du mollet dont elle assure la réentrée dans la voie profonde par le tronc des veines gémellaires médiales (4).

La veine perforante gastrocnémienne latérale (2) est plus petite, visible en dehors. Elle se draine par les veines gastrocnémiennes latérales (5).

On note l'abouchement séparé des veines gastrocnémiennes dans la veine poplitée (3) qui se fait au niveau des condyles fémoraux sur les faces latérales, avec un tronc commun des 2 volumineux collecteurs internes.

LES PERFORANTES MÉDIALES DE LA JAMBE *(Figure 2)*

Elles sont visibles en arrière du tibia de haut en bas, se jetant pour la plupart d'entre elles dans les veines tibiales postérieures, colorées en bleu :

1 : perforantes paratibiales supérieures (anciennes Boyd) ;

2 et 3 : perforantes paratibiales inférieures (anciennes Sherman) situées à 14-18 cm de la pointe de la malléole médiale ;

4 : perforantes tibiales postérieures supérieures (anciennes Cockett supérieures) à 11-13 cm ;

5 : perforantes tibiales postérieures inférieures (anciennes Cockett inférieures) à 7-9 cm ;

6 : perforantes de la cheville.

1. Centre de chirurgie des varices 113, avenue Charles de Gaulle 92200 NEUILLY SUR SEINE.
2. Unité d'anatomie virtuelle biomédicale des Saints-Pères, 45, rue des Saints-Pères 75006 PARIS.

© Éditions Phlébologiques Françaises, vol.60, n°2/2007, p.113-118

Aucun article ou résumé dans cette revue ne peut être reproduit sous forme d'imprimé, photocopie, microfilm ou par tout autre procédé sans l'autorisation expresse des auteurs et de l'éditeur. Editions Phlébologiques Françaises
No article or abstract in this journal may be reproduced in the form of print, photocopy, microfilm or any other means without the express permission of authors and the editor. Editions Phlébologiques Françaises

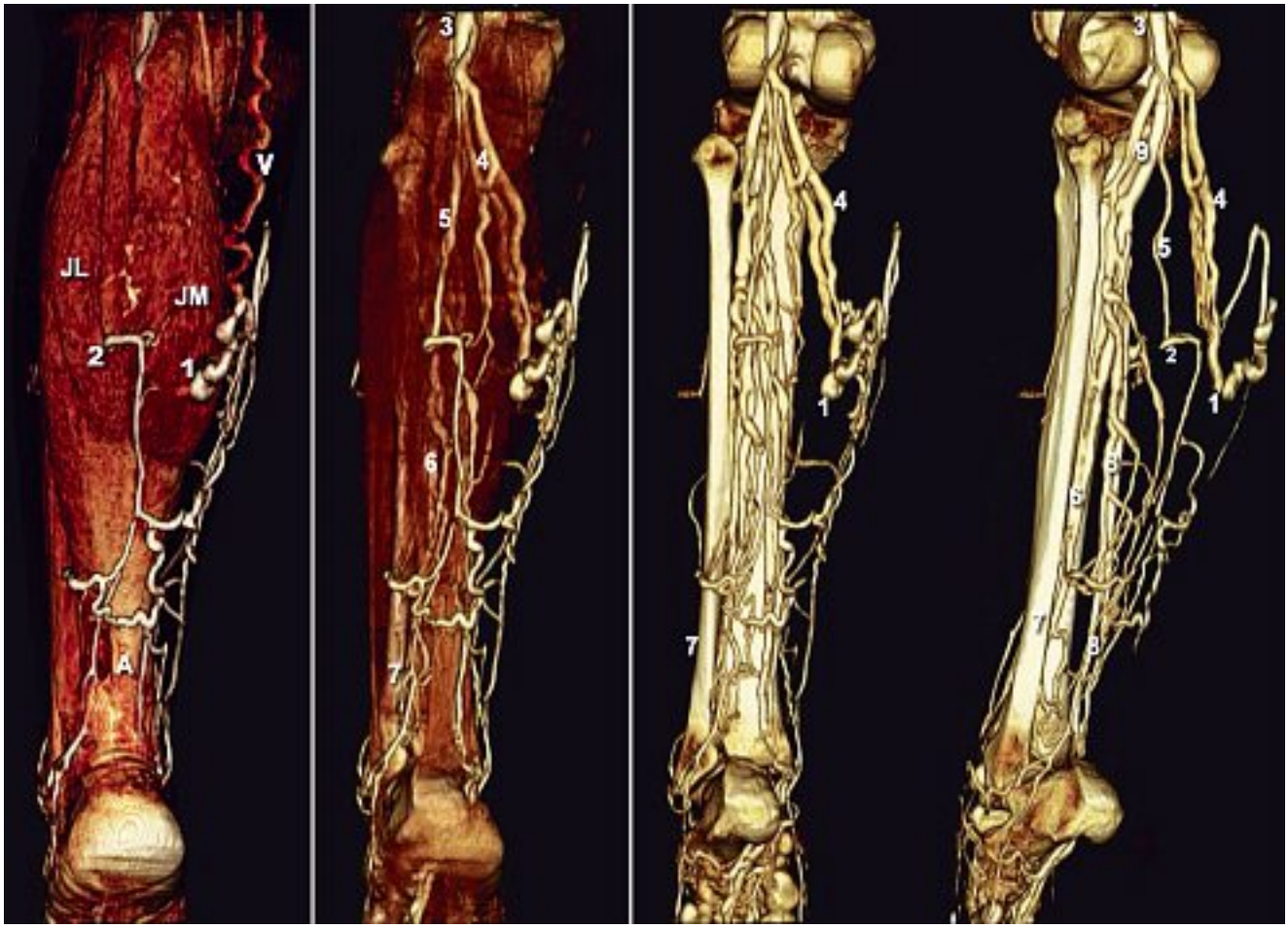

Fig. 1. – Vue postérieure du mollet.
1. Veine perforante du jumeau médial (de Gillot) ou gémellaire médiale ; 2. Veine perforante du jumeau latéral (gémellaire latérale) ; 3. Veine poplitée ; 4. Troncs collecteurs des veines gastrocnémiennes médiales ; 5. Veine gémellaire latérale ; 6 Veines fibulaires (ou péronières) ; 7. Fibula ; 8. Veines tibiales postérieures ; 9. Racines de la veine poplitée. V : Veine variqueuse dilatée et sinueuse ; A : tendon d'Achille ; JM : muscle jumeau médial ; JL : muscle jumeau latéral.

LES PERFORANTES FIBULAIRES

Elles sont visibles sur la face latérale de jambe *(Figure 3)* et se jettent dans les veines fibulaires.

LES PERFORANTES DE LA CHEVILLE ET DU PIED

On voit ici en vue médiale sur la *Figure 4* le système veineux du pied constitué par :

Les troncs profonds :

Veines tibiales postérieures qui prolongent les arcades plantaires médiale et latérale.

Le réseau veineux superficiel : Veine marginale médiale (3) qui donne naissance à la grande veine saphène (1) et, en arrière, à l'origine de la petite veine saphène (2).

Les veines perforantes du pied : (colorées en rouge) :

– perforante du premier espace métatarsien (4) ;
– perforante cunéenne (5) ;
– perforante scaphoïdienne ou naviculaire (6) ;
– perforante sous-malléolaire (7) ;
– perforante de la cheville (8).

Pour en savoir plus :

Gillot C. Atlas anatomique du réseau veineux superficiel des membres inférieurs. *Editions Phlébologiques Françaises* (version CD-Rom interactive Uhl J.F. Laboratoires Ganzoni).

Uhl J.F. Imagerie 3D du système veineux. CD-Rom (Volumes 1 et 2). Laboratoires Ipsen.

Uhl J.F. Formation à l'anatomie du système veineux des membres inférieurs. DVD-Rom. Laboratoires Ipsen.

Lemasle P., Uhl J.F. Atlas d'écho-anatomie veineuse superficielle :

Tome 1 : La grande veine saphène. Tome 2 : La petite veine saphène. Tome 3 : Les récidives. Tome 4 : La cartographie veineuse.

Aucun article ou résumé dans cette revue ne peut être reproduit sous forme d'imprimé, photocopie, microfilm ou par tout autre procédé sans l'autorisation expresse des auteurs et de l'éditeur. Editions Phlébologiques Françaises
No article or abstract in this journal may be reproduced in the form of print, photocopy, microfilm or any other means without the express permission of authors and the editor. Editions Phlébologiques Françaises

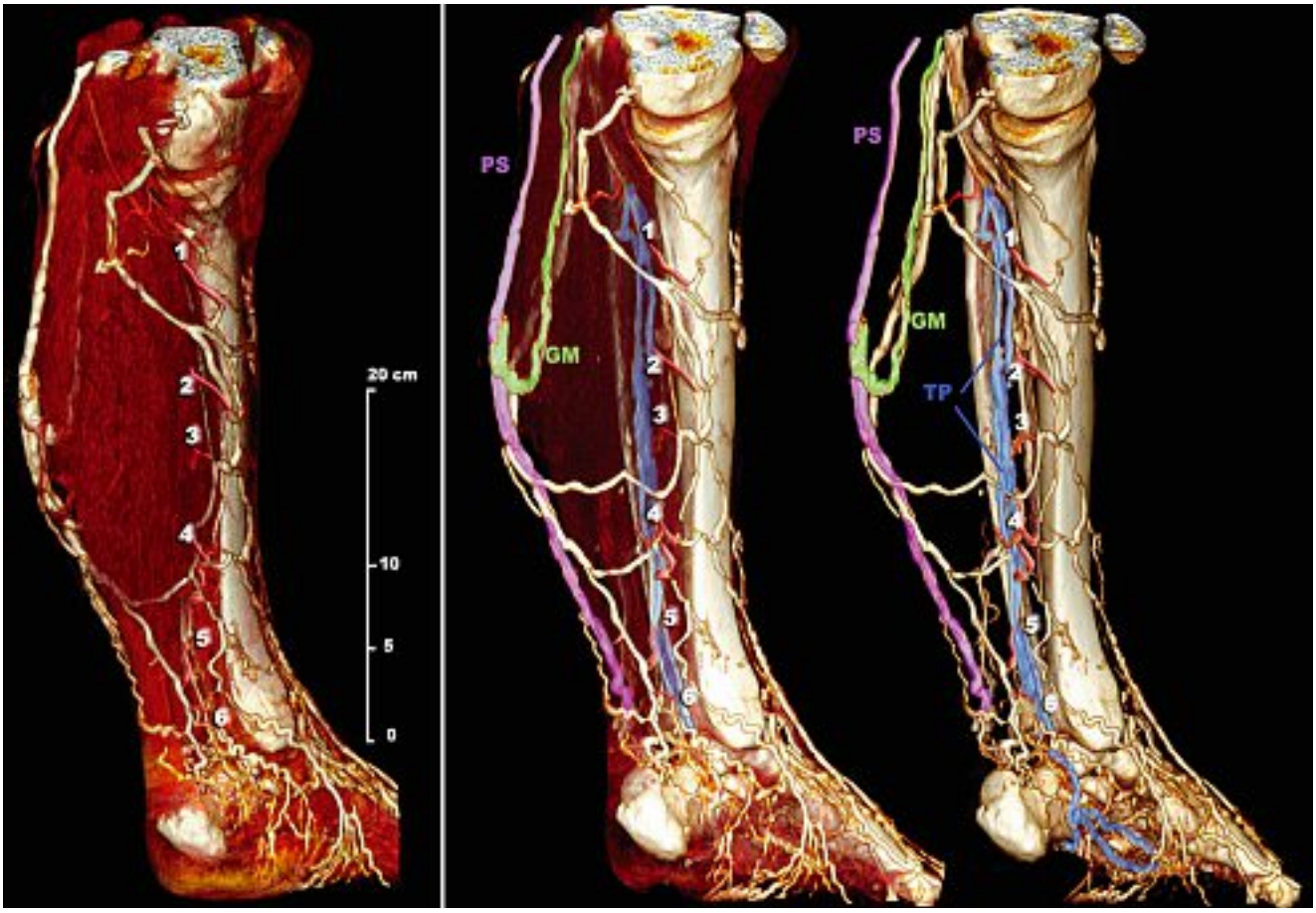

Fig. 2. – Perforantes médiales de la jambe.
1. Veine perforante paratibiale supérieure (ancienne Boyd) ;
2-3. Veine perforante paratibiale inférieure (ancienne Sherman) ;
4. Veine perforante tibiale postérieure haute (ancienne Cockett supérieure) ;
5. Veine perforante tibiale postérieure basse (ancienne Cockett inférieure) ;
6. Veine de la cheville.

Aucun article ou résumé dans cette revue ne peut être reproduit sous forme d'imprimé, photocopie, microfilm ou par tout autre procédé sans l'autorisation expresse des auteurs et de l'éditeur. Editions Phlébologiques Françaises
No article or abstract in this journal may be reproduced in the form of print, photocopy, microfilm or any other means without the express permission of authors and the editor. Editions Phlébologiques Françaises

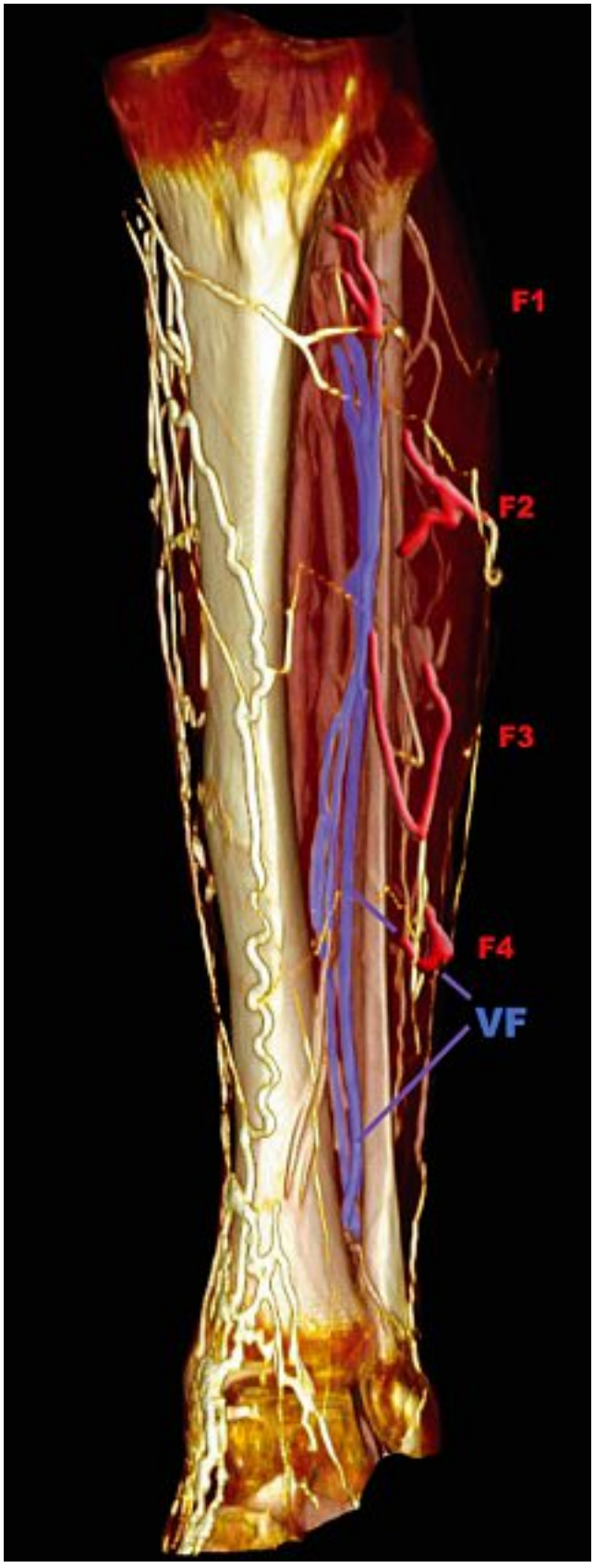

Fig. 3. – Perforantes fibulaires ou péronières (face latérale de la jambe).

Aucun article ou résumé dans cette revue ne peut être reproduit sous forme d'imprimé, photocopie, microfilm ou par tout autre procédé sans l'autorisation expresse des auteurs et de l'éditeur. Editions Phlébologiques Françaises
No article or abstract in this journal may be reproduced in the form of print, photocopy, microfilm or any other means without the express permission of authors and the editor. Editions Phlébologiques Françaises

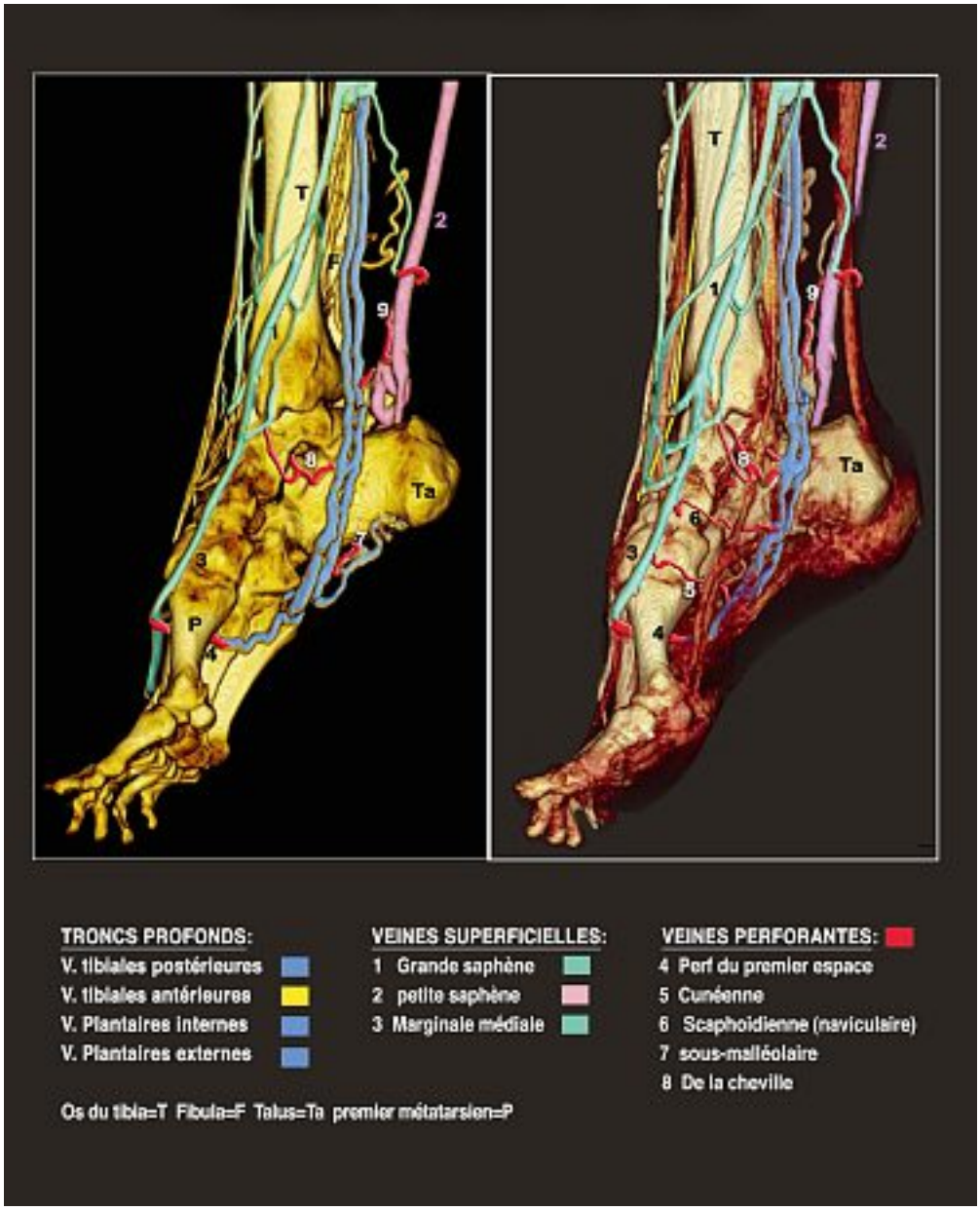

Fig. 4. – Perforantes de la cheville et du pied.