Aucun article ou résumé dans cette revue ne peut être reproduit sous forme d'imprimé, photocopie, microfilm ou par tout autre procédé sans l'autorisation expresse des auteurs et de l'éditeur. Editions Phlébologiques Françaises
No article or abstract in this journal may be reproduced in the form of print, photocopy, microfilm or any other means without the express permission of authors and the editor. Editions Phlébologiques Françaises

Les CONTRÔLES des RÉSULTATS de la SCLÉROTHERAPIE de la CROSSE de la GVS par ÉCHO M-MODE

ECHO M-MODE CONTROL of the RESULTS of SCLEROTHERAPY of the TERMINATION of the GREAT SAPHENOUS VEIN

F. FERRARA [1], H.R. BERNBACH [2]

R É S U M É

Le but de ce travail est d'évaluer les résultats de la sclérothérapie compressive de la crosse de la grande veine saphène (CGVS), selon la méthode de Sigg, par examen écho M-mode, de la fonction de la valvule terminale et pré-terminale.
100 crosses de GVS de diamètre compris entre 5 et 18 mm (mesure prise à 3 cm de l'abouchement S/F) ont été sclérosées en une seule séance selon la technique de Sigg.
Les 100 cas ainsi traités ont été répartis en deux groupes de nombre égal de cas, selon que le diamètre de la CGVS était supérieur (groupe I) et égal ou inférieur (groupe II) à 8 mm. Les contrôles écho-Doppler B et M-mode ont été pratiqués à 3-8-12 et 24 mois.
Tous les 100 cas, de notre collectif, montraient après 3 mois de la sclérose les signes suivants : la réduction du calibre de la crosse et l'absence du reflux. Par l'échographie M-mode nous avons étudié la motilité des cuspides.
Après 2 ans les contrôles écho-Doppler montrèrent la réapparence d'un reflux en 35 cas : 29 associés à une incontinence valvulaire, avec des cuspides rigides et 6 à une incontinence valvulaire avec des cuspides mobiles. Dans ces 6 cas la réduction du calibre de la crosse n'était plus appréciable. On ne relève pas d'importante différence d'incidence d'échec entre les deux groupes (groupe I 19 cas, groupe II 16 cas).
En conclusion nous croyons que la motilité des cuspides valvulaires, associée à la réduction de calibre de la veine peut être considérée un des critères majeurs, dans la définition de bon résultat de la sclérothérapie de la crosse de GVS.

Mots-clefs : *grande veine saphène, sclérothérapie compressive, écho-Doppler.*

S U M M A R Y

Our intention has been to evaluate the results of compression-sclerotherapy of the sapheno-femoral junction of the greater saphenous vein. With M-mode Duplex the function of the terminal and of the preterminal valve have been analyzed.
100 sapheno-femoral junctions of the greater saphenous vein (GSV), with a diameter between 5 and 18 mm, have been sclerosed in one session using Sigg's technique.
Those 100 cases have been divided into 2 equal groups, depending on the diameter of the sapheno-femoral junction of 8 or more mm (group I), or less than 8 mm (group II).
The Duplex-controls, B- and M-mode, have been done at 3-8-12-24 months.
All 100 cases of our group showed the following signs 3 months after sclerotherapy : reduction of the diameter of the junction and absence of reflux.
With M-mode echography we have studied the mobility of the valve-cusps.
After 2 years Duplex has shown the reappearance of reflux in 35 cases : 29 associated to valvular incompetence with rigid cusps and 6 to valvular insufficiency with mobile cusps.
In those last 6 cases we found no reduction in the junction's diameter. There is no important difference between failures in the two groups (group I 19 cases, group II 16 cases).
In conclusion, we believe that one of the major criteria defining a good result of compression-sclerotherapy is the mobility of the valvular cusps, associated with the reduction of the vein's diameter.

Keywords : long saphenous vein, compression sclerotherapy, duplex.

OBJECTIF

Le but de ce travail est d'évaluer les résultats de la sclérothérapie compressive de la crosse de la grande veine saphène (CGVS) selon la méthode de Sigg, par examen écho M-mode, de la fonction des valvules terminale et pré-terminale.

INTRODUCTION

La varicose, tant du tronc de la GVS que de la veine saphène accessoire (VSA), peut être alimentée par un reflux de crosse au niveau de la valvule terminale ou pré-terminale ou des deux. L'incontinence de la valvule pré-terminale peut induire, par effet Venturi, un reflux fonctionnel de la valvule terminale [1]. Dans ce cas, la suppression du seul reflux de la valvule pré-terminale induit un gain de la fonction de la valvule terminale, même en cas de non-efficacité de la sclérose sur le moignon de crosse. Le succès de la sclérose peut être obtenu non seulement par réduction en ficelle du segment veineux mais aussi par réduction du calibre de la crosse avec restauration de la continence valvulaire.

Pour obtenir une restauration de la continence de la valvule terminale ou pré-terminale, il est nécessaire

1. Via Kuliscioff, n° 25 80011 ACERRA (NA) Italie.
2. Viale Cattaneo, n° 25 6900 LUGANO Suisse.

© Éditions Phlébologiques Françaises, vol.60, n°2/2007, p.143-147

Aucun article ou résumé dans cette revue ne peut être reproduit sous forme d'imprimé, photocopie, microfilm ou par tout autre procédé sans l'autorisation expresse des auteurs et de l'éditeur. Editions Phlébologiques Françaises
No article or abstract in this journal may be reproduced in the form of print, photocopy, microfilm or any other means without the express permission of authors and the editor. Editions Phlébologiques Françaises

que ses cuspides soient mobiles et non rigides, conséquence d'une fibrose. Leur fermeture séquentielle rappelle la fermeture des valvules cardiaques : la pré-terminale travaille comme la valvule mitrale et la terminale comme la valvule aortique. Le segment intervalvulaire a la même fonction que le ventricule.

L'échographie M-mode [2] permet d'étudier la motilité des cuspides de la valvule, qu'elle soit terminale ou pré-terminale, suivant les enseignements de l'échographie cardiaque.

Les cuspides saines dessinent des mouvements amples pendant l'inspiration profonde ou les manœuvres d'activation, le patient en position debout. Au contraire, les cuspides rigides et fibrotiques ne montrent pas de fluctuations mais dessinent un tracé plat ou présentent des oscillations insuffisantes.

MATÉRIAUX ET MÉTHODES

100 crosses de GVS (CGVS) de diamètre compris entre 5 et 18 millimètres (mesure prise à 3 cm de l'abouchement S/F) ont été sclérosées dans une seule séance avec une solution iodée 4 à 6 % et une compression immédiate : excentrique (tampons de 4 cm d'épaisseur mis en place par pansement collant pendant 7 jours) et concentrique (bandage à allongement court de 35 %, amovible, pendant une période de 21 jours). Un bas de compression de 2ème ou 3ème classe était prescrit ensuite pendant 30 jours [3].

Dans notre collectif de 100 cas (membres), l'incontinence de la valvule terminale était associée à des reflux du tronc de la GVS dans 85 cas, à des reflux de la saphène accessoire (VSA) dans 7 cas et de la saphène accessoire dans le tronc de la GVS dans 12 cas. L'incontinence de la seule valvule pré-terminale était associée à des reflux de la GVS dans 8 membres [4].

Les 100 cas ainsi traités ont été répartis en deux groupes de nombre égal selon que le diamètre de la CGVS était supérieur (groupe I) et égal ou inférieur (groupe II) à 8 mm. Les contrôles écho-Doppler B et M-mode, par sonde de 7,5 MHz, ont été pratiqués à 3, 8, 12 et 25 mois.

RÉSULTATS

L'évaluation des résultats a été faite sur des critères échographiques par examen écho-Doppler B et M-mode. Les échecs thérapeutiques étaient caractérisés par l'absence des signes suivants [5] :

- modifications morphologiques de la paroi vasculaire, comme l'épaississement du versant endothélial mais aussi comme la mauvaise netteté ou le caractère fragmentaire de la paroi ;
- modifications luminales : densification échogène de la lumière et réduction du calibre ;
- incompressibilité de la veine ;
- signes hémodynamiques : absence de flux ou de reflux.

Tous les cas de notre collectif montraient, 3 mois seulement après la sclérose, les signes suivants : la réduction du calibre de la crosse et l'absence du reflux *(Tableau I)*.

Reflux	présent	absent
3 mois	0	100
24 mois	35	65
	Groupe I	Groupe II
Cuspides saines	4* 31	2* 34
Cuspides rigides	15 0	14 0

Tableau I. – Notre collectif de patients : 100 cas. A 3 mois de la sclérose : réduction du calibre de la crosse et absence de reflux dans tous les cas. Après 2 ans ont été relevés 35 échecs (réapparition de reflux). Les cuspides mobiles caractérisaient les 65 succès et seulement 6 des 35 échecs

Deux ans après la sclérose, les contrôles écho-Doppler montrèrent la réapparition d'un reflux dans 35 cas : 29 associés à une incontinence valvulaire, avec des cuspides rigides, et 6 à une incontinence valvulaire avec des cuspides mobiles. Dans ces derniers cas, la réduction du calibre de la crosse n'était plus appréciable. On ne relève pas d'importante différence d'incidence d'échecs entre les deux groupes : groupe I (→ de crosse > 8 mm) 19 cas, groupe II (→ de crosse < 8 mm) 16 cas, confirmant que le calibre d'une crosse peut être réduit avec succès, indépendamment de son diamètre, mais à condition qu'elle puisse être efficacement comprimée par un bandage.

COMMENTAIRE

La réduction de la veine sous forme d'une « ficelle » est le résultat idéal de la sclérothérapie : obstruction par fibrose de la lumière et absence de flux [6, 7]. Toutefois, la réduction seulement du calibre de la veine est la situation la plus fréquente après la sclérose de crosse. Elle est synonyme de résultat idéal, avec disparition du seul reflux, si la réduction du calibre suffit à rapprocher le lit valvulaire pour lui rendre sa fonction [8]. Cette évolution thérapeutique est possible si les cuspides valvulaires sont saines et mobiles ; mais si elles sont endommagées et rigides, une telle évolution est impossible. Dans ce cas, l'absence de reflux, présente aux premiers contrôles, est due à l'œdème inflammatoire des cuspides et de la paroi veineuse, généré par la sclérose ; il régresse après quelques mois et le reflux réapparaît.

L'échographie M-mode montre la motilité d'une ou des deux cuspides valvulaires avec des incidences en coupe transversale et longitudinale de la crosse et de la jonction saphéno-fémorale. Une cuspide mobile,

Aucun article ou résumé dans cette revue ne peut être reproduit sous forme d'imprimé, photocopie, microfilm ou par tout autre procédé sans l'autorisation expresse des auteurs et de l'éditeur. Editions Phlébologiques Françaises
No article or abstract in this journal may be reproduced in the form of print, photocopy, microfilm or any other means without the express permission of authors and the editor. Editions Phlébologiques Françaises

indemne de fibrose, doit montrer une motilité d'au moins 2 mm (O-F) pendant la respiration profonde et une manœuvre manuelle d'activation *(Fig. 1)*.

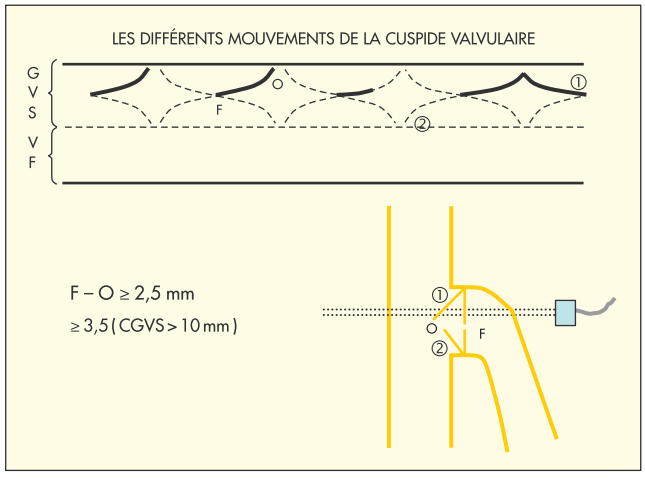

Fig. 1. – Schéma de l'échographie M-mode d'une valvule : sont figurés les mouvements d'une [1] des deux cuspides [1 et 2], leur amplitude (F-O) est ≥ 3,5 si la valvule n'est pas affectée par la fibrose

A l'écho M-mode, en ajustant la ligne de tir de l'écho, il est possible de distinguer trois types échographiques élémentaires lors des mouvements de la cuspide valvulaire :

1. Si la ligne de tir traverse la base d'implantation de la valvule, le tracé se traduit par une ligne continue avec des oscillations régulières et amples. Il est donc possible, dans ce cas, de mesurer l'amplitude O-F du bord qui doit être > 2 mm *(Fig. 2)*.

2. Si la ligne de tir traverse seulement l'extrémité libre du bord de la cuspide, le tracé se traduit par une ligne discontinue correspondant seulement aux oscillations captées à la fin de la phase de fermeture *(Fig. 3)*.

3. Si la ligne de tir de l'écho traverse la partie intermédiaire de la cuspide, le tracé se traduit par une ligne discontinue, correspondant à l'oscillation entière de toute la phase d'ouverture *(Fig. 4)*.

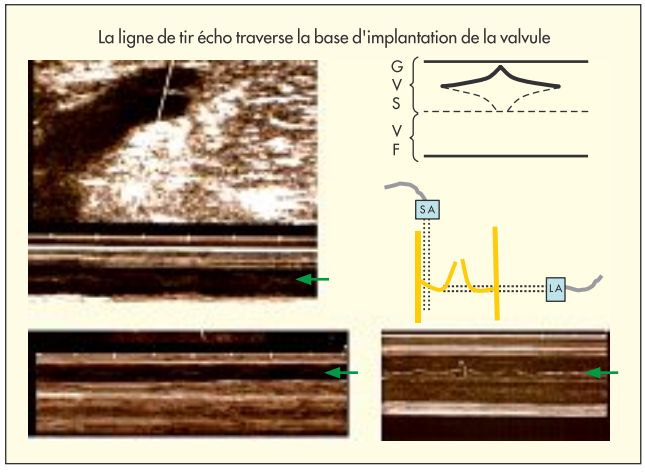

Fig. 2. – Oscillations régulières et amples avec un F-O > 2,5 mm pendant une compression manuelle du mollet

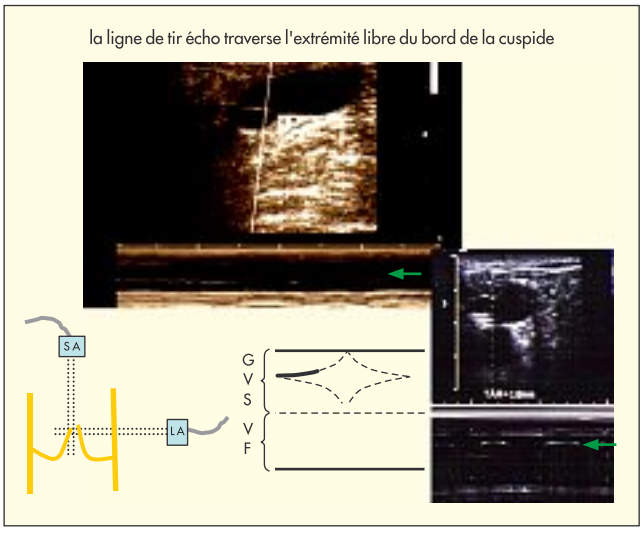

Fig. 3. – Ligne discontinue correspondant aux oscillations captées à la fin de la phase de fermeture de la valvule. Incidences en coupes transversale (SA) et longitudinale (LA)

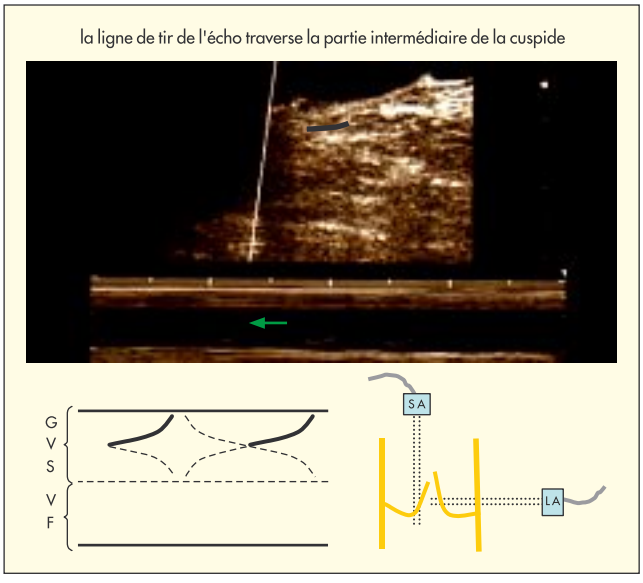

Fig. 4. – Ligne discontinue correspondant aux oscillations captées à la fin de la phase d'ouverture de la valvule. Incidences en coupes transversale (SA) et longitudinale (LA)

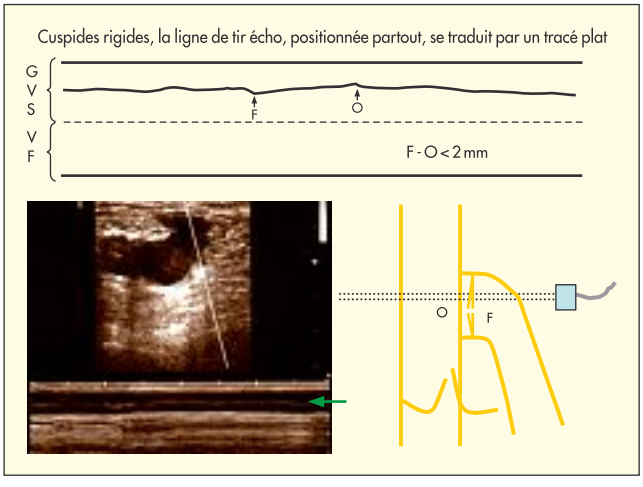

Fig. 5. – Valvule avec des cuspides rigides : tracé plat et continu pendant la respiration profonde et les manœuvres d'activation

Aucun article ou résumé dans cette revue ne peut être reproduit sous forme d'imprimé, photocopie, microfilm ou par tout autre procédé sans l'autorisation expresse des auteurs et de l'éditeur. Editions Phlébologiques Françaises
No article or abstract in this journal may be reproduced in the form of print, photocopy, microfilm or any other means without the express permission of authors and the editor. Editions Phlébologiques Françaises

En cas de valvule avec des cuspides rigides, la ligne de tir de l'écho, positionnée partout, se traduit par un tracé plat ou par de petites fluctuations mais toujours continues *(Fig. 5)*.

CONCLUSION

Nous pensons que la motilité des cuspides valvulaires, associée à la réduction de calibre de la veine [9], peut être considérée comme un facteur essentiel de bon résultat après sclérothérapie de la crosse d'une grande veine saphène.

RÉFÉRENCES

1 Pieri A., Vannuzzi A., Duranti A. Rôle central de la valvule pré-ostiale de la saphène interne dans la genèse des varices tronculaires des membres inferieurs. *Phlébologie* 1995 ; 48 : 227-37.

2 O'Rourke R.A., et al. Hurst's The Heart, Manual of Cardiology. Ed McGraw-Hill New York 2001.

3 Sigg K. Varizen, Ulcus cruris und Thrombose. *Springer Verlag*, 4 Aufl. Berlin, 1976.

4 Vin F., Schadeck M. La maladie veineuse superficelle. Masson, Paris 1991.

5 Ferrara F., Bernbach H.R. Les résultats de la sclérothérapie : suivi de 1 000 cas de grande veine saphène à 10 ans. *Phlébologie* 2006 ; 59 : 77-83.

6 Schadeck M., Allaert F.A. Résultats à long terme de la sclérothérapie des saphènes internes. *Phlébologie* 1997 ; 50 : 257-62.

7 Sica M. Traitement des varices de plus de 8 mm de diamètre par échosclérothérapie à la mousse et contention. *Phlébologie* 2003 ; 56 : 139-45.

8 Crébassa V. Apport de nouvelles technologies ultrasonographiques dans les explorations des systèmes veineux superficiels. *Phlébologie* 2006 ; 59 : 221-30.

9 Ferrara F, Bernbach H.R..La sclérothérapie des varices récidivées. *Phlébologie* 2005 ; 58 : 147-??.

Aucun article ou résumé dans cette revue ne peut être reproduit sous forme d'imprimé, photocopie, microfilm ou par tout autre procédé sans l'autorisation expresse des auteurs et de l'éditeur. Editions Phlébologiques Françaises
No article or abstract in this journal may be reproduced in the form of print, photocopy, microfilm or any other means without the express permission of authors and the editor. Editions Phlébologiques Françaises

J.-J. GUEX

C'est toujours un plaisir d'écouter ces idées sur la sclérothérapie dont l'auteur a une grande expérience. Alors cette idée de regarder les valvules veineuses en mode M, on l'a tous eue un jour en branchant notre échographe en mode M pour regarder les mouvements des valvules et aussi des parois. Ceci étant dit, il y a tellement de paramètres difficiles qui faussent les mesures et qui empêchent bien souvent de mesurer ces déplacements valvulaires que j'ai quand même de forts doutes sur la validité, en pratique, de la mesure du déplacement valvulaire. Je reste un peu perplexe.
J'ai essayé très souvent et j'ai souvent du mal à bien les mettre en évidence en mode M et les mesures que l'on peut faire n'apparaissent pas assez fiables. Alors c'est vrai que c'est très intéressant, c'est même fascinant, mais je me demande si vraiment en pratique on peut en tirer quelque chose.

F. FERRARA

Je vous remercie de votre commentaire et l'ouverture de 2 mm est un paramètre très faible d'investigation scientifique. Dans la pratique clinique, vous pouvez observer la valvule fibrotique pendant l'exploration, mais très vite.
En coupe transversale par exemple, vous voyez simplement les mouvements très limités de la valvule, mais je pense que c'est possible après quatre, cinq explorations. Tous les phlébologues peuvent utiliser cette méthode pour la définition du follow up, c'est-à-dire du contrôle. Mais il s'agit d'une méthode que tous les échographes, tous les appareils peuvent proposer car ils ont la possibilité de commutation en mode M.

M. FUMMAGALI

On peut envisager son emploi pour ceux qui pratiquent la méthode ASVAL, c'est-à-dire de prédire le résultat en conjuguant aussi l'étude de la paroi, de la compliance de la paroi en position debout et couchée.
Parce que, avant de faire la méthode ASVAL, s'il y a une fibrose de la valvule ostiale ou pré-terminale, il n' y a pas d'indication à faire cette méthode, parce qu'on ne peut pas obtenir la reconstitution de la fonction valvulaire qui est endommagée par la fibrose. Je pense que cela est très important dans la définition pré-opératoire de la méthode ASVAL.