Aucun article ou résumé dans cette revue ne peut être reproduit sous forme d'imprimé, photocopie, microfilm ou par tout autre procédé sans l'autorisation expresse des auteurs et de l'éditeur. Editions Phlébologiques Françaises
No article or abstract in this journal may be reproduced in the form of print, photocopy, microfilm or any other means without the express permission of authors and the editor. Editions Phlébologiques Françaises

Aucun article ou résumé dans cette revue ne peut être reproduit sous forme d'imprimé, photocopie, microfilm ou par tout autre procédé sans l'autorisation expresse des auteurs et de l'éditeur. Editions Phlébologiques Françaises
No article or abstract in this journal may be reproduced in the form of print, photocopy, microfilm or any other means without the express permission of authors and the editor. Editions Phlébologiques Françaises

Aucun article ou résumé dans cette revue ne peut être reproduit sous forme d'imprimé, photocopie, microfilm ou par tout autre procédé sans l'autorisation expresse des auteurs et de l'éditeur. Editions Phlébologiques Françaises
No article or abstract in this journal may be reproduced in the form of print, photocopy, microfilm or any other means without the express permission of authors and the editor. Editions Phlébologiques Françaises

Aucun article ou résumé dans cette revue ne peut être reproduit sous forme d'imprimé, photocopie, microfilm ou par tout autre procédé sans l'autorisation expresse des auteurs et de l'éditeur. Editions Phlébologiques Françaises
No article or abstract in this journal may be reproduced in the form of print, photocopy, microfilm or any other means without the express permission of authors and the editor. Editions Phlébologiques Françaises

Aucun article ou résumé dans cette revue ne peut être reproduit sous forme d'imprimé, photocopie, microfilm ou par tout autre procédé sans l'autorisation expresse des auteurs et de l'éditeur. Editions Phlébologiques Françaises
No article or abstract in this journal may be reproduced in the form of print, photocopy, microfilm or any other means without the express permission of authors and the editor. Editions Phlébologiques Françaises

Aucun article ou résumé dans cette revue ne peut être reproduit sous forme d'imprimé, photocopie, microfilm ou par tout autre procédé sans l'autorisation expresse des auteurs et de l'éditeur. Editions Phlébologiques Françaises
No article or abstract in this journal may be reproduced in the form of print, photocopy, microfilm or any other means without the express permission of authors and the editor. Editions Phlébologiques Françaises

Aucun article ou résumé dans cette revue ne peut être reproduit sous forme d'imprimé, photocopie, microfilm ou par tout autre procédé sans l'autorisation expresse des auteurs et de l'éditeur. Editions Phlébologiques Françaises
No article or abstract in this journal may be reproduced in the form of print, photocopy, microfilm or any other means without the express permission of authors and the editor. Editions Phlébologiques Françaises

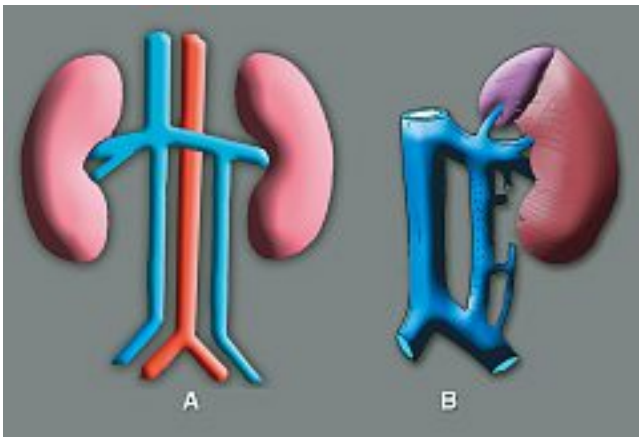

Fig. 13. – Veine cave double

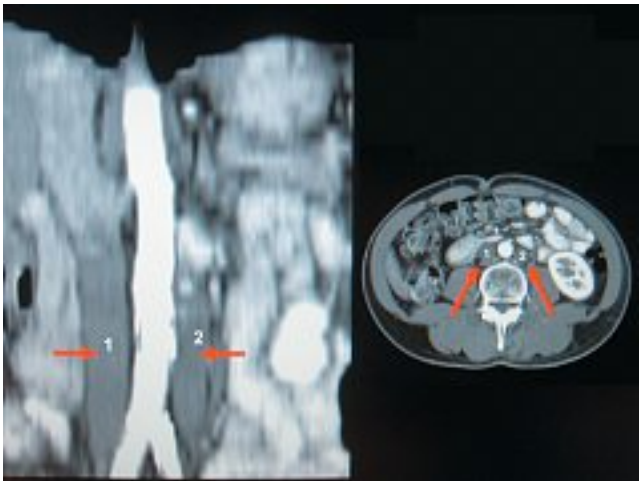

Fig. 14. – Reconstruction 3D et coupes scan d'une veine cave double

Cette agénésie est très souvent associée à d'autres anomalies, en particulier la continuation azygos de la VCI.

La continuation azygos de la VCI [48, 59] *(Fig. 16)*

Elle est liée à la régression de la veine vitelline droite qui constitue normalement le segment rétro-hépatique de la veine cave inférieure.

Trois variantes sont possibles *(Fig. 17)* : la veine cave en position normale se continuant avec la grande azygos *(Fig. 17A)* ou les 2 veines azygos *(Fig. 17B)*, ou veine cave gauche se continuant avec l'hémi-azygos à gauche *(Fig. 17C)*.

L'uretère droit péri-cave [60-66]

Cette anomalie du développement de la VCI entraîne une uretéro hydronéphrose droite majeure liée à la compression de l'uretère droit dans son trajet anormal rétro- et circum-cave *(Fig. 18A)*.

Un exemple d'uretéro-hydronéphrose droite est montré dans la *Figure 18B*.

Les membranes caves [67-76]

Ce sont des obstructions membraneuses de la portion rétro-hépatique de la VCI qui, selon le type lésionnel, peut être responsable d'un syndrome de Budd-Chiari par obstruction partielle ou complète des veines sus-hépatiques.

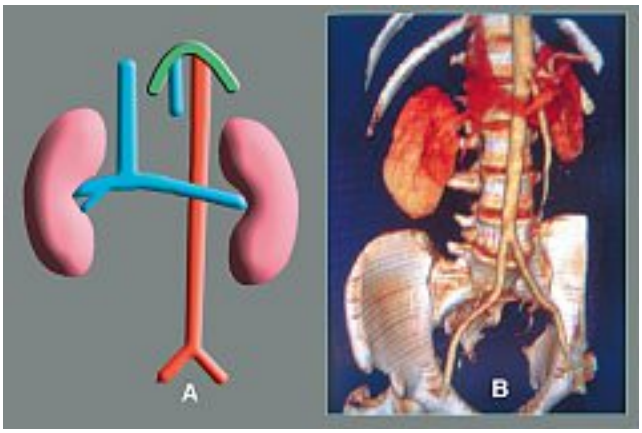

Fig. 15. – Agénésie de la veine cave inférieure

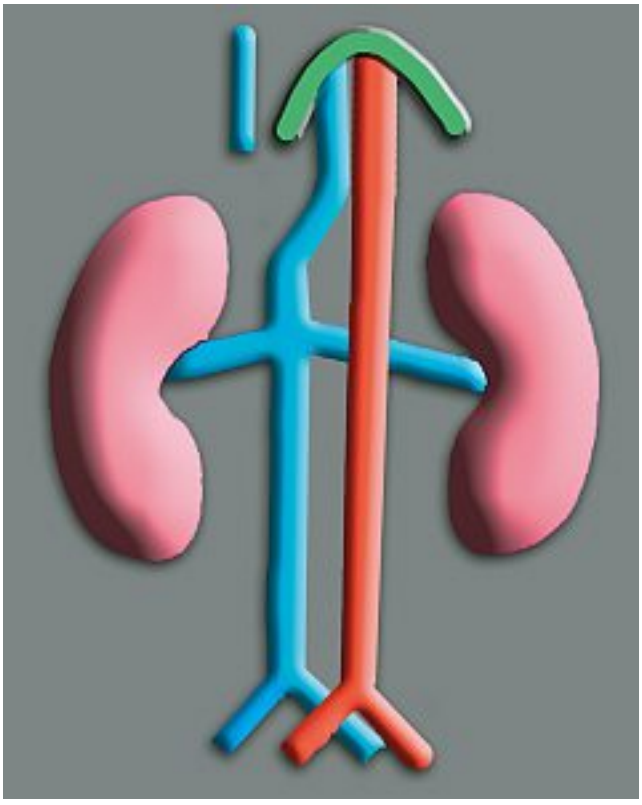

Fig. 16. – Continuation azygos de la veine cave inférieure

La fréquence des anomalies caves inférieures

Bien que considérées à tort comme rares, les anomalies caves inférieures sont d'un grand interêt car elles comportent des risques sérieux de complications lors d'une procédure endoluminale, d'un geste chirurgical rétro-péritonéal, de la pose d'un filtre cave [77] ou d'une embolisation de la veine gonadique.

Ces anomalies rapportées dans la littérature sont rares (0,2 à 0,5 %) hormis les variations de la veine rénale gauche rétro-aortique ou anneau qui se rencontrent dans 3 à 8 % des cas *(Tableau I)*.

Aucun article ou résumé dans cette revue ne peut être reproduit sous forme d'imprimé, photocopie, microfilm ou par tout autre procédé sans l'autorisation expresse des auteurs et de l'éditeur. Editions Phlébologiques Françaises
No article or abstract in this journal may be reproduced in the form of print, photocopy, microfilm or any other means without the express permission of authors and the editor. Editions Phlébologiques Françaises

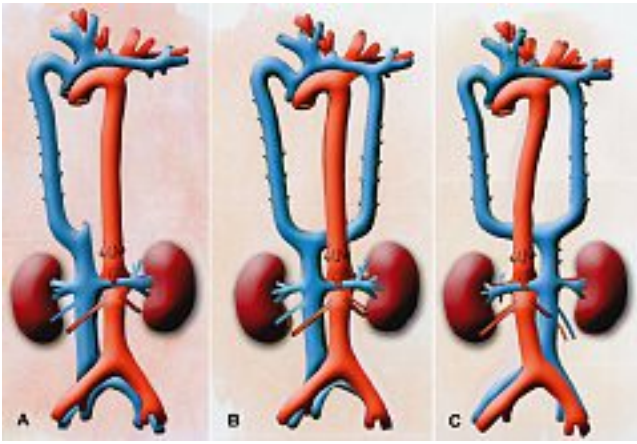

Fig. 17. – Les 3 variantes de la continuation azygos de la veine cave inférieure

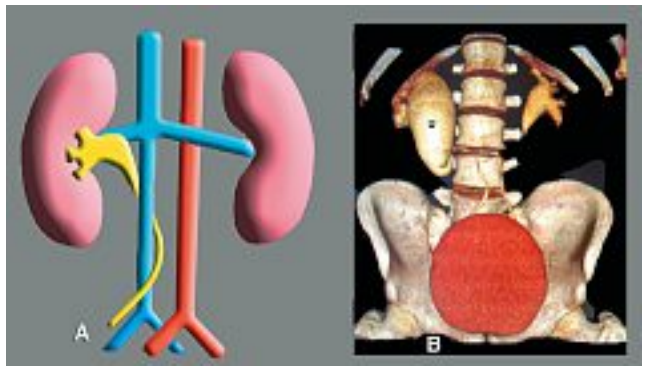

Fig. 18. – Uretère droit péri-cave (A) et son illustration sur une modélisation 3D par scanner hélicoïdal (B) avec l'uretéro-hydronéphrose droite (u)

C'est préalablement à la chirurgie aortique [78-99] que leur dépistage est le plus utile ; en effet, Calligaro [100] estime que leur présence multiplie par 3 le risque d'hémorragie per-opératoire si elle n' a pas fait l'objet d'un diagnostic pré-opératoire : 3 hémorragies massives ont été en rapport avec l'anomalie veineuse (soit 21 %).

Les fréquences rencontrées au cours des études radiologiques *(Tableau I)* [79-85] sont élevées notamment pour l'anneau veineux rénal péri-aortique : Roditi [24] utilisant des phlébo-IRM (technique du temps de vol) en retrouve 6 sur une série de 71 investigations, soit 8,4 %.

Globalement, les anomalies sont rencontrées dans 3 à 10 % des cas, ce qui n'est pas le cas dans les séries chirurgicales *(Tableau II)* qui semblent plus rares (3 à 4 %.)

Enfin, les anomalies caves inférieures sont une cause favorisante de thromboses étendues chez les jeunes. Leur survenue, souvent révélatrice de l'anomalie, est potentialisée par la coexistence d'anomalies de la coagulation [101-109]

Auteurs	Année	N	Tech	Ann. aor	Veine rénale rétro-aortique	Veine cave double	Azy	Apla	Total
Reed	1982	433	CT	4,4	1,8				6,2
Trigaux	1998	1 014	CT	6,3	3,7	0,3	0,1		10,4
Yesilag	2004	984	CT	0,9	2,3				3,2
Roditi	1996	71	MR	8,50	1,40				9,90
Meyer	2001	656	CT						10,5
Aljabri	2001	1 822	CT						5,65

Tableau I. – Fréquence des anomalies caves inférieures (séries radiologiques)

Auteurs	Année	N	Tech	Ann. aor	Veine rénale rétro-aortique	Veine cave inférieure gauche	Veine cave double	Total
Calligaro	1999	567	Chir	0,5	1,9	0,35	0,5	3,3
Shinto		166	Chir	0,6		0,6	1,2	2,4
		733		0,52 %	1,47 %	0,41 %	0,7 %	3,06 %

Tableau II. – Fréquence des anomalies caves inférieures (séries chirurgicales)

CONCLUSION

Les anomalies de la veine cave inférieure sont rares hormis l'anneau péri-aortique de la veine rénale et la veine rénale gauche rétro-aortique.

Il est utile de les diagnostiquer avant une procédure veineuse, un clip cave ou une chirurgie aortique.

L'embryogénèse permet de mieux les comprendre et aussi de connaître les voies de dérivation en cas d'obstruction du tronc cave : pelviennes, ilio-lombaires, veines lombaires et surtout par le système agygos via les plexus veineux vertébraux internes : ceci fera l'objet d'une autre mise au point dans le prochain numéro des annales vasculaires.

Aucun article ou résumé dans cette revue ne peut être reproduit sous forme d'imprimé, photocopie, microfilm ou par tout autre procédé sans l'autorisation expresse des auteurs et de l'éditeur. Editions Phlébologiques Françaises
No article or abstract in this journal may be reproduced in the form of print, photocopy, microfilm or any other means without the express permission of authors and the editor. Editions Phlébologiques Françaises

RÉFÉRENCES

1 Pillet J., Chevalier J.M., Enon B., Moreau P., Cronier P., Mercier P. L'organogénèse de la veine cave inférieure. *Artères et veines* 1983 : 470-2.

2 Chuang V.P., Mena C.E., Hookins P.A. Congenital anomalies of the inferior vena cava. Review of embryogenesis and presentation of a simplified classification. *Br J Radiol* 1974 ; 47 : 206-13.

3 Edwards E.A. Clinical anatomy of lesser variations of the inferior vena cava and a proposal for classifying the anomalies of this vessel. *Angiology* 1951 ; 2 : 85-99.

4 Boyer C.C. Anomalous inferior vena cava formed supracardinal complex. *Anat Rec* 1953 ; 116 : 829-39.

5 Benoit G., Delmas V., Gillot C., et al. The inferior vena cava : anatomic and embryologic study of its malformations. *Ann Urol* (Paris) 1986 ; 20 : 56-66.

6 Embryologie : université virtuelle Paris 5 – http : //www.uvp5.univ-paris5.fr/campus-hem/.

7 Tubiana J.M., Chermet J. Anomalies congénitales de la veine cave inférieure. EMC, *Radiodiagnostic* III, 32225 F 12, 11, 1980.

8 Mayo J., Gray R., et al. Anomalies of the interior vena cava. *Am J Roentgenol* 1983 ; 140 : 339-45.

9 Giordano J.M., Trout H.H.R. Anomalies of the inferior vena cava. *J Vasc Surg* 1986 ; 3 : 924-8.

10 Drouillard J., Bruneton R, et al. Malformations congénitales de la veine cave inférieure. *J Radiol Electrol* 1988 ; 12 : 669-77.

11 Pillet J., Chevalier J.M., Enon B., et al. Les variations d'origine embryologique de la veine cave inférieure. *Chirurgie de la veine cave inférieure et ses branches* 1985 : 105-16.

12 Milloy F.J., Barry J.A., Gauldwell E.W. Variations in the inferior caval veins and their renal and lumbar communications. *SGO* 1962 ; 115 : 131-42.

13 Dupuy J.P., Kim M., Le Goff J.J., Brutus P., Vigneu P., Bouchet J.B. La veine cave inférieure. Anomalies du segment sous-rénal. Étude embryologique et anatomique. Conséquences cliniques et radiologiques. *Angéiologie* 1983 ; 7 : 217-28.

14 Boutelier P., Couinard C. Les anomalies dites « primitives » de la veine cave inférieure. *J Chir* 1962 ; 83 : 199-222.

15 Minniti S., Visentini S., Procacci C. Congenital anomalies of the venae cavae : embryological origin, imaging features and report of three new variants. *Eur Radiol* 2002 ; 12 : 2040-55.

16 Meyer D.R., Huggle H., Andresen R., Huppe T., Friedrich M. Segmental variants of the inferior vena cava-manifestations with embryological correlation in differentiation from secondary vena cava occlusion. *Rontgenpraxis* 2001 ; 54 : 101-13.

17 Fasouliotis S.J., Achiron R., Kivilevitch Z., Yagel S. The human fetal venous system : normal embryologic, anatomic, and physiologic characteristics and developmental abnormalities. *J Ultrasound Med* 2002 ; 21 : 1145-58.

18 Minniti S., Visentini S., Procacci C. Congenital anomalies of the venae cavae : embryological origin, imaging features and report of three new variants. *Eur Radiol* 2002 ; 12 : 2040-55.

19 Odgers P.N.P. Circumaortic venous rings. *J Anat* 1931-1932 ; 66 : 98-9.

20 Mitty H.A. Circumaortic renal collar : a potentially hazardous anomaly of the left renal vein. *Am J Roentgenol Radium Ther Nucl Med* 1975 ; 125 : 307-10.

21 Royal S.A., Callen P.W. CT evaluation of anomalies of the inferior vena cava and left renal vein. *Am J Roentgenol* 1979 ; 132 : 759-63.

22 Davis C.J., Lundberg G.D. Retroaortic left renal vein : a relatively frequent anomaly. *Am J Clin Pathol* 1968 ; 50 : 700-3.

23 Turner R.J., Young S.W., Castellino R.A. Dynamic continuous computed tomography : study of retroaortic left renal vein. *J Comput Assist Tomogr* 1980 ; 4 : 109-11.

24 Reed M.D., Friedman A.C., Nealey P. Anomalies of the left renal vein : analysis of 433 CT scans. *J Comput Assist Tomogr* 1982 ; 6 : 1124-6.

25 Roditi G.H., Buff B.L., et al. MR venography of left renal vein anomalies. *Clin Radiol* 1996 ; 51 : 861-4.

26 Trigaux J.P., Vandroogenbroek S., et al. Congenital anomalies of the inferior vena cava and left renal vein : evaluation with spiral CT. *J Vasc Interv Radiol* 1998 ; 9 : 339-45.

27 Yesildag A., Adanir E., et al. Incidence of left renal vein anomalies in routine abdominal CT scans. *Tani Girisim Radyol* 2004 ; 10 : 140-3.

28 Cory D.A., Ellis J.H., Olson E.W. Retroaortic left renal vein demonstrated by nuclear magnetic resonance imaging. *J Comput Assist Tomogr* 1984 ; 8 : 339-40.

29 Kumar D., Kumar S. Circumaortic left renal vein. *J Comput Assist Tomogr* 1981 ; 5 : 914-6.

30 Guerinel G., Jouve D. Les veines rénales rétro-aortiques. *CRAA* 1964 ; 49 : 776-89.

31 Ross J.A., Samuel E., Millar D.R. Variation in the renal vascular pedicle. *Br J Urol* 1961 ; 33 : 478-85.

32 Pillardi G., Wind E.S., Wiener S.L., Baron M.G. Left inferior vena cava. *Am J Roentgenol* 1978 ; 130 : 366-7.

33 Allen H.A., Haney P.J. Left sided inferior vena cava with hemiazygos continuation. *J Comput Tomogr* 1981 ; 6 : 917-20.

34 Bartoli J.M., Vignoli P., Moulin G., Djiane P., Kasbarian M. Double thoracic drainage of a left inferior vena cava. *Case Report Surg Radiol Anat* 1990 ; 12 : 225-7.

35 Markotich J.M., Comisarow R.H., Campbell J.E., Barking M. Vena cava duplication. Anomaly simultaning neoplastic. Renal vein involvement. *Urol Radiol* 1981 ; 2 : 259-61.

36 Faer M.J., Lynch D.O., Evans H.O., Chin F.K. Inferior vena cava duplication : demonstration by computed tomography. *Radiology* 1979 ; 130 : 707-9.

37 Hirsch D.M., Chan K.F. Bilateral inferior vena cava. *JAMA* 1963 ; 185 : 729-30.

38 Pillet J., Albaret P., Soret J., Chevalier J.M., Enou B., Dauver A., Caron-Poitreau C. La duplicité de la veine cave inférieure sous-rénale. *Anat Clin* 1980 ; 2 : 317-27.

39 Mosli H.A., Papoff W.J., Moors D.E. Unusual clinical presentation of a patient with absent inferior vena cava. *The Journal of Urology* 1985 ; 134 : 969-71.

40 Bass J.E., Redwine M.D., Kramer L.A., Harris J.H. Absence of the infrarenal inferior vena cava with preservation of the suprarenal segment as revealed by CT and MR venography. *AJR* 1999 ; 172 : 1610-2.

Aucun article ou résumé dans cette revue ne peut être reproduit sous forme d'imprimé, photocopie, microfilm ou par tout autre procédé sans l'autorisation expresse des auteurs et de l'éditeur. Editions Phlébologiques Françaises
No article or abstract in this journal may be reproduced in the form of print, photocopy, microfilm or any other means without the express permission of authors and the editor. Editions Phlébologiques Françaises

41 Debing E., Tielemans Y., Jolie E., Van den Brande P. Congenital absence of inferior vena cava. *Eur J Vasc Surg* 1993 ; 7 : 201-3.

42 Brem A.S., O'Shea P.A., Wesselhoeft C.A. Absence of the inferior vena cava associated with an atrophic right kidney and hypertension. *J Urol* 1981 ; 126 : 539-41.

43 Knudtzon J., Gudmundson T.E., Svane S. Congenital absence of the entire inferior vena cava. *Acta Chir Scand* 1986 ; 152 : 541-6.

44 Milner L.B., Marchan R. Complete absence of the inferior vena cava presenting as a paraspinous mass. *Thorax* 1980 ; 35 : 798-800.

45 Mosli H.A., Papoff W.J., Moors D.E. Unusual clinical presentation of a patient with absent inferior vena cava. *J Urol* 1985 ; 134 : 969-71.

46 D'Archambeau O., Verguts L., Myle L. Congenital absence of the inferior vena cava. *Br J Radiol* 1990 ; 73 : 516-7.

47 Dougherty M.J., Calligaro K.D., DeLaurentis D.A. Congenitally absent inferior vena cava presenting in adulthood with venous stasis and ulceration : a surgically treated case. *JVS* 1996 ; 23 : 141-6.

48 Garris J.B., Kangarioo H., Sample W. Ultrasonic diagnosis of infrahepatic interruption of the inferius vena cava with azygos (hemizygos) continuation. *Radiology* 1980 ; 134 : 179-83.

49 Haswell D.M., Berrigan T.J. Anomalous inferior vena cava with accessory hemiaygos continuation. *Radiology* 1976 ; 119 : 51-4.

50 Schultz C.L., Morrison S., Bryan P.J. Azygos continuation of the inferior vena cava : demonstration by MR imaging. *J Computer Assist Tomogr* 1984 ; 8 : 774-6.

51 Train J.S., Henderson M.R., Smith A.P. Sonographic demonstration of left sided inferior vena cava with vein azygos continuation. *Am J Rentgenol* 1980 ; 134 : 1057-9.

52 Alex J.F., Girodet B., Van Straaten L., Maréchal C. La continuation azygos de la veine cave inférieure agénésique. *Rev Fr Mal Resp* 1982 ; 10 : 277-84.

53 Sanchez F.W., Greer C.F., Thomason D.M., Vujic I. Hemiazygos continuation of a left inferior vena cava : misleading radiographic findings in chest trauma. *Cardiovasc Intervent Radiol* 1985 ; 8 : 140-2.

54 Tito L., Monforte R., Perez-Ayuso R. Vena cava inferior izquierda en continuaciôn con la hemiécigos. *Rev Quit Esp* 1987 ; 3 : 181-3.

55 Marti-Bonmati L., Vizcaino Esteve I., Vilar Samper J. Vena cava inferior izquierda continuândose con hemiécios : demonstración mediante RM. *Radiologia* 1988 ; 9 : 551-4.

56 Breckenridge J.W., Kinlaw W.B. Azygos continuation of inferior vena cava. CT appearance. *J Comput assist Tomogr* 1980 ; 4 : 392-7.

57 Churchill RJ., Wesby G., et al. Computed tomography demonstration of anomalous inferior vena cava with azygos continuation. *J Comput assist Tomogr* 1980 ; 4 : 398-402.

58 Haswell D.M., Berrigan T.J. Anomalous inferior vena cava with accessory hemiazygous continuation. *Radiol* 1976 ; 119 : 51-4.

59 Schultz C.L., Morrison S., Bryan P.J. Azygous continuation of the inferior vena cava : demonstration by MR imaging. *J Comput Assist Tomogr* 1984 ; 8 : 774-6.

60 Dufour A., Desboue P. L'uretère rétrocave. *J Urol* 1952 ; 58 : 433-46.

61 Rognon L.M., Pillet J. La cavographie dans le diagnostic pré-opératoire de l'uretère rétrocave. *J Uro Néphrol* 1965 ; 71 : 936-41.

62 Ducassou J., Martin-Laval D., Richaud C., Benady F., Picaud R. Uretère rétrocave. *J Urol Néphrol* 1964 ; 70 : 656-7.

63 Shown T.E., Moore C.A. Retrocaval ureter : 4 cases. *J Urol* 1971 ; 105 : 497-501.

64 Viville C., Fournier R., Beauvais P., Witz H. L'uretère rétrocave chez l'enfant. Problèmes diagnostiques et thérapeutiques. *Ann Urol* 1978 ; 3 : 147-51.

65 Chantepie G., Lesur P., Lanson Y., Soret J.Y. Uretère rétrocave. Artères et veines 1983 ; 2 : 491-3.

66 Le Page J.R., Baldwing G.N. Obstructive periureteric venous ring. *Radiology* 1972 ; 104 : 313-5.

67 Kimura C., Matsuda S., Koei H., Hirooka M. Membranous obstruction of the hepatic portion of the inferior vena cava : clinical study of nine cases. *Surgery* 1972 ; 72 : 551-9.

68 Kimura C., Shirotam H., Hirooka M., Torada M., Iwahashi K., Maetani S. Membranous obliteration of the inferior vena cava in the hepatic portion : review of cases with 3 autopsies. *J Cardiovasc Surg* 1963 ; 4 : 87-98.

69 Rogers M.A., Chesler E., Duplessis L., Joffe N., Joubert E. Membranous obstruction of the hepatic segment of the inferior vena cava. *Br J Surg* 1967 ; 54 : 221-5.

70 Dubost C., Piwnica A., Carpentier A., Kieffer E. Traitement chirurgical des oblitérations du segment terminal des veines caves. *Ann Chir Thorac Cardiovasc* 1969 ; 8 : 433-43.

71 Ono J., Sakoda K., Kawada T. Membranous obstruction of the inferior vena cava. *Ann Surg* 1983 ; 197 : 454-8.

72 Kieffer E., Kuotolo C., Richard T., Lesaget F., Moro N. Membranes et hypoplasies de la veine cave inférieure terminales. *Expansion Scientifique Française*, Paris, 1985 : 117-31.

73 Corcos V., Valla A., Caroll J., Paraf A., Bonneville B. Le syndrome d'obstruction supra-hépatique de la veine cave inférieure. *Rev Méd Chir Mal Foie* 1960 ; 35 : 295-8.

74 Paraf A., Servelle M., Rautureau J., Benozio M. Les obstructions du segment inter-hépatocardiaque de la veine cave inférieure. *Bull Mém Soc Méd Hôp Paris* 1968 ; 119 : 313-24.

75 Gerlock A.J. Jr, Giyanani V.L., Venable D.D., Murfakraee M. Membranous obstruction of the inferior vena cava : an ultrasound, computed tomography and inferior vena cavogram image correlation. *J Comput Assist Tomogr* 1984 ; 8 : 567-9.

76 Humberman R.P., Gomes A.S. Membranous obstruction of the inferior vena cava. *Am J Roentgenol* 1982 ; 139 : 1215-6.

77 Hicks M.E., Malden E.S., Vesely T.M., Picus D., Darcy M.D. Prospective anatomic study of the inferior vena cava and renal veins : comparison of selective renal venography with cavography and relevance in filter placement. *J Vasc Interv Radiol* 1995 ; 6 : 721-9.

78 Publionisi A., Di Giovanni A., Colli R., Snider F.G. Veine cave inférieure gauche et anévrysme de l'aorte abdominale. *J Chir* 1984 ; 121 : 751-5.

79 Thomas T.V. Surgical implications of retroaortic left renal vein. *Arch Surg* 1970 ; 100 : 738-40.

80 Brener B.J., Darling C., Frederick P.L., Longton R.R. Major venous anomalies complicating abdominal aortic surgery. *Arch Surg* 1974 ; 108 : 160-5.

Aucun article ou résumé dans cette revue ne peut être reproduit sous forme d'imprimé, photocopie, microfilm ou par tout autre procédé sans l'autorisation expresse des auteurs et de l'éditeur. Editions Phlébologiques Françaises
No article or abstract in this journal may be reproduced in the form of print, photocopy, microfilm or any other means without the express permission of authors and the editor. Editions Phlébologiques Françaises

81 Nishimoto M., Hasegawa S., Asada K., Furubayashi K., Sasaki S. The right retroperitoneal approach on abdominal aortic aneurysm with an isolated left-sided inferior vena cava : report of a case. *J Cardiovasc Surg* 2002 ; 43 : 241-3.

82 Aljabri B., MacDonald P.S., Satin R., Stein L.S., Obrand D.I., Steinmetz O.K. Incidence of major venous and renal anomalies relevant to aortoiliac surgery as demonstrated by computed tomography. *Ann Vasc Surg* 2001 ; 15 : 615-8.

83 Perler B. Abdominal aortic replacement with a left-sided inferior vena cava : transperitoneal and left retroperitoneal approaches. *J Cardiovasc Surg* 1989 ; 30 : 236-40.

84 Rispoli P., Conforti M., Cassatella R., Varetto G., Melloni C.D., Raso A.M. Left-sided inferior vena cava in patients submitted to aorto iliac surgery : our experience and review of the literature. *J Cardiovasc Surg* 2001 ; 42 : 249-55.

85 Tsukamoto S., Shindo S., Obana M., Negishi N., Sezai Y. Operative management of abdominal aortic aneurysm with left-sided inferior vena cava. *J Cardiovasc Surg* 2000 ; 41 : 287-90.

86 Bastounis E., Pikoulis E., Leppaniemi A., Maltezos C., Milas F., Alexiou P. Anomalous inferior vena cava complicating abdominal aortic aneurysmectomy. *J Cardiovasc Surg* 1997 ; 38 : 367-9.

87 Bartle E.J., Pearce W.H., Sun J.H., Rutherford R.B. Infrarenal venous anomalies and aortic surgery : avoiding vascular injury. *J Vasc Surg* 1987 ; 6 : 590-3.

88 Brenner B.J., Darling R.C., Frederick P.L., Linton R.R. Major venous anomalies complicating abdominal aortic surgery. *Arch Surg* 1974 ; 108 : 159-65.

89 Blondeau P., D'Allaines C., Piwnica A., Guilmet D., Maruel J., Dubost C. Problèmes chirurgicaux posés par les anomalies du retour veineux cave au cœur. *Ann Chir* 1969 ; 8 : 73-94.

90 Baldridge E.D. Jr., Canos A.J. Venous anomalies encountered in aortoiliac surgery. *Arch Surg* 1987 ; 122 : 1184-8.

91 Shindo S., Kubota K., Kojima A., Iyori K., Ishimoto T., Koyabashi M. Anomalies of inferior vena cava and left renal vein : risks in aortic surgery. *Ann Vasc Surg* 2000 ; 14 : 393-6

92 Rispoli P., Raso A.M., et al. Left-sided inferior vena cava. Report of a case occasionally encountered while performing an aorto bifemoral bypass and review of the literature. *J Cardiovasc Surg* 1997 ; 38 : 489-93.

93 Karkos C.D., Bruce I.A., Thomson G.J., Lambert M.E. Retroaortic left renal vein and its implications in abdominal aortic surgery. *Ann Vasc Surg* 2001 ; 15 : 703-8.

94 Aljabri B., MacDonald P.S., Satin R., Stein L.S., Obrand D.I., Steinmetz O.K. Incidence of major venous and renal anomalies relevant to aortoiliac surgery as demonstrated by computed tomography. *Ann Vasc Surg* 2001; 15 : 615-8.

95 Giglia J.S., Thompson J.K. Repair of a thoracoabdominal aortic aneurysm in the presence of a left-sided inferior vena cava. *J Vasc Surg* 2004 ; 40 : 160-3.

96 Mathews R., Smith P.A., Fishman E.K., Marshall F.F. Anomalies of the inferior vena cava and renal veins : embryologic and surgical considerations. *Urology* 1999 ; 53 : 873-80.

97 Thomas T.V. Surgical implications of retroaortic left renal vein. *Arch Surg* 1970 ; 100 : 738-40.

98 Babian R.J., Johnson D.E. Major venous anomalies complicating retroperitoneal surgery. *South Med J* 1979 ; 72 : 1254-8.

99 Hirooka M., Kimura C. Membranous obstruction of the hepatic portion of the inferior vena cava : surgical correction and etiological study. *Arch Surg* 1970 ; 100 : 657-63.

100 Calligaro K.D., Savarese R.P., De Laurentis D.A. Venous anomalies encountered in abdominal aortic surgery. In *Abstracts of 2nd Meeting of American Venous Forum* 1990 ; 24.

101 Ruggeri M., Tosetto A., Castaman G., Rodeghiero F. Congenital absence of the inferior vena cava : a rare risk factor for idiopathic deep-vein thrombosis (letter). *Lancet* 2001 ; 357 : 441.

102 Obernosterer A., Aschauer M., Schnedl W., Lipp R.W. Anomalies of the inferior vena cava in patients with iliac venous thrombosis. *Ann Intern Med* 2002 ; 136 : 37-41.

103 Shah N.L., Shanley C.J., Prince M.R., Wakefield T.W. Deep venous thrombosis complicating a congenital absence of the inferior vena cava. *Surgery* 1996 ; 120 : 891-6.

104 Chee Y.L., Culligan D.J., Watson H.G. Inferior vena cava malformation as a risk factor for deep venous thrombosis in the young. *Br J Haematol* 2001 ; 114 : 878-80.

105 Tsuji Y., Inoue T., Murakami H., Hino Y., Matsuda H., Okita Y. Deep vein thrombosis caused by congenital interruption of the inferior vena cava : a case report. *Angiology* 2001 ; 52 : 721-5.

106 Hamoud S., Nitecky S., Engel A., Goldsher D., Hayek T. Hypoplasia of the inferior vena cava with azygous continuation presenting as recurrent leg deep vein thrombosis. *Am J Med Sci* 2000 ; 319 : 414-6.

107 Kouroukis C., Leclerc J.R. Pulmonary embolism with duplicated inferior vena cava. *Chest* 1996 ; 109 : 1111-3.

108 Timmers G.J., Falke T.H., Rauwerda J.A., Huijgens PC. Deep vein thrombosis as a presenting symptom of congenital interruption of the inferior vena cava. *Int J Clin Pract* 1999 ; 53 : 75-6.

109 Molina M.A., Gimenez M.J., Gimenez F., Ramos J.A., Avivar C. Massive deep venous thrombosis, congenital interruption of the inferior vena cava and heterozygosity for factor V Leiden. *Thromb Haemost* 2000 ; 84 : 1121-2.