Aucun article ou résumé dans cette revue ne peut être reproduit sous forme d'imprimé, photocopie, microfilm ou par tout autre procédé sans l'autorisation expresse des auteurs et de l'éditeur. Editions Phlébologiques Françaises
No article or abstract in this journal may be reproduced in the form of print, photocopy, microfilm or any other means without the express permission of authors and the editor. Editions Phlébologiques Françaises

Les VOIES de DÉRIVATION du SYSTÈME CAVE INFÉRIEUR

COLLATERAL CHANNELS of the INFERIOR CAVAL SYSTEM

J.F. UHL [1, 2], C. GILLOT [1]

R É S U M É

L'étude anatomique de la veine cave inférieure et de ses branches montre la complexité des anastomoses pelviennes et vertébrales, ce qui permet de mieux comprendre les voies de dérivation qui apparaissent en cas d'obstruction cave et leurs conséquences cliniques.
Ces anastomoses sont d'une part longitudinales par le système azygos, les veines lombo-ovariennes, lombaires ascendantes et surtout par les plexus veineux vertébraux qui jouent un rôle essentiel de tampon et de réservoir de la circulation de retour.
Elles sont d'autre part transversales par les veines viscérales pelviennes, les veines sacrées latérales, le plexus rétro-pubien et les communications des foramen vertébraux à chaque étage métamérique.
La dilatation des collatérales vicariantes peut être responsable de divers syndromes de compression, notamment de la moelle et des racines nerveuses au niveau des trous de conjugaison, ou encore de sciatalgies lors des thrombophlébites pelviennes avec atteinte des veines sacrées latérales.

Mots-clefs : *veine cave, veines azygos, plexus veineux vertébraux, anatomie, système veineux.*

S U M M A R Y

Anatomical study of the inferior vena cava shows the complexity of this network and particularly of its pelvic and vertebral tributaries which explains the complexity of the collateral plexus which develops in vena caval obstruction and its clinical consequences. On the one hand, these collateral channels run longitudinally via the azygos system, the lumbo-ovarian and ascending lumbar veins and via the vertebral venous plexuses (VVP) which play an important role of buffer and reservoir of venous blood ; on the other hand, collaterals also run transversally via the pelvic tributaries, the lateral sacral veins and the communicating veins of the VVP at each metameric level. The dilatation of this compensatory network may be responsible for radicular or medullary compression syndromes.

Keywords : vena cava, azygos veins, vertebral venous plexus, anatomy, venous system.

INTRODUCTION

L'organogenèse du système veineux permet de mieux comprendre la disposition anatomique du système cave et de ses variations, en particulier la disposition des branches collatérales qui permettent des communications dans les sens longitudinal et transversal.

Nous aurons ici essentiellement en vue l'anatomie de la veine cave inférieure (VCI) et du système azygos. Les nombreuses voies collatérales expliquent le développement des voies de suppléance en cas d'oblitération du tronc cave, en particulier le rôle important joué par les plexus veineux vertébraux.

1. RAPPEL EMBRYOLOGIQUE : LES 4 NIVEAUX FONCTIONNELS DE LA VCI

Nous avons décrit dans un précédent numéro de *Phlébologie* [1] l'embryogenèse de la veine cave qui permet de comprendre son organisation en 4 segments anatomiques de provenance distincte.

La vénogenèse de la VCI aboutit à la disposition modale définitive du système cave inférieur qui se divise en 4 parties de la région crâniale à la région caudale *(Fig. 1)* :

1. Laboratoire d'anatomie-biomédicale des Saints Pères, Université Paris 5 45, rue des Saints Pères 75006 PARIS.
2. Centre de chirurgie des varices 113, avenue Charles de Gaulle 92200 NEUILLY-SUR-SEINE.

© Éditions Phlébologiques Françaises, vol. 59, n° 2/2006, p. 121-133

Aucun article ou résumé dans cette revue ne peut être reproduit sous forme d'imprimé, photocopie, microfilm ou par tout autre procédé sans l'autorisation expresse des auteurs et de l'éditeur. Editions Phlébologiques Françaises
No article or abstract in this journal may be reproduced in the form of print, photocopy, microfilm or any other means without the express permission of authors and the editor. Editions Phlébologiques Françaises

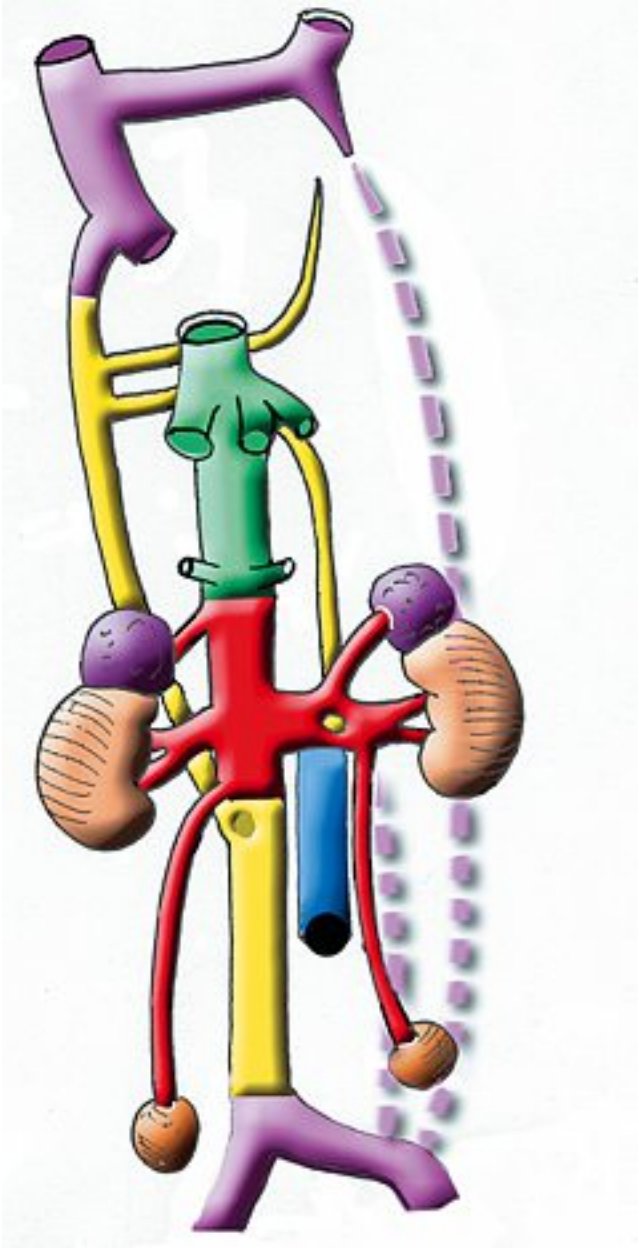

Fig. 1. – Les 4 niveaux hémodynamiques de la VCI (C. Gillot) : rétro-hépatique (vert), rénal (rouge), infra-rénal (jaune) et le carrefour cavo-iliaque (en violet)

– rétro-hépatique colorée en vert,

– rénal, surrénalien et gonadique (en rouge),

– un segment infra-rénal recevant les veines lombaires (en jaune),

– le carrefour cavo-iliaque (en violet) drainant le pelvis et les membres inférieurs.

Ces 4 segments anatomiques correspondent à autant de niveaux hémodynamiques avec des fonctions très différentes.

Le segment rétro-hépatique (représenté en vert) avec un débit d'environ 1 500 ml/mn reçoit par les veines sus-hépatiques le sang détoxiqué par le filtre hépatique et riche en protéines de synthèse (coagulation...).

Le segment inter-rénal, avec un débit d'environ 1 000 ml/mn, reçoit le sang épuré par le filtre rénal et donc riche en oxygène, contenant les hormones gonadiques et surrénaliennes.

Le segment sous-rénal, pariétal, reçoit les globules produits par la moelle lombaire (près de 50 % de la production de cellules sanguines de l'organisme).

Le segment iliaque avec un débit d'environ 500 ml/mn reçoit du sang désaturé provenant du pelvis et des membres inférieurs.

2. Anatomie descriptive du système cave inférieur et azygos

2.1. La veine cave inférieure et ses branches [2-6]

La *Figure 2* montre la topographie générale de la veine cave inférieure et ses rapports anatomiques principaux. Elle naît au niveau du disque L4-L5 de la réunion des deux veines iliaques primitives. Ses collatérales sont en arrière les 3 paires de veines lombaires

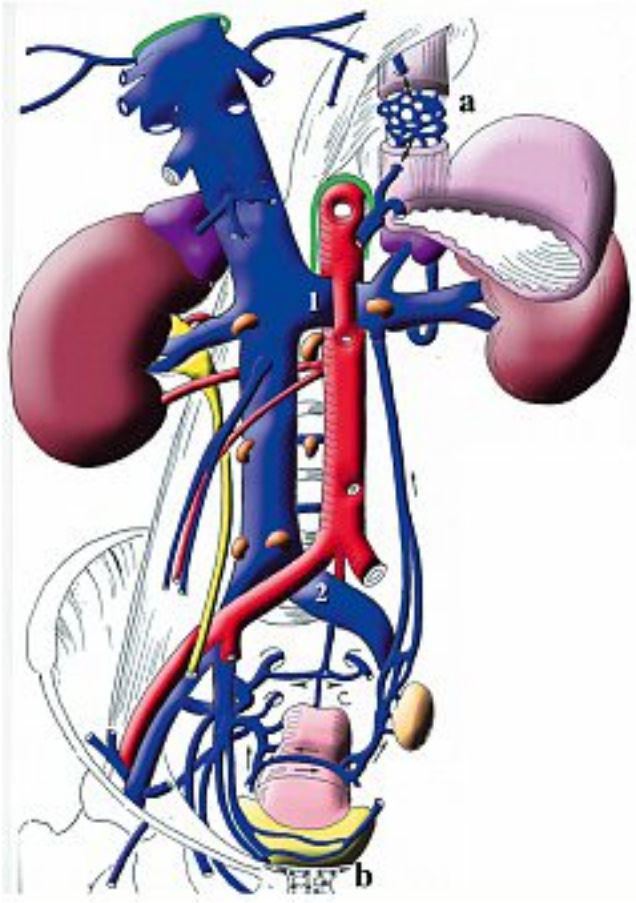

Fig. 2. – Zones de compression veineuse (C. Gillot)
1 : la pince aorto-mésentérique (entre l'aorte et l'artère mésentérique supérieure) responsable du « Nut Cracker Syndrome » beaucoup plus fréquent chez la femme, car lié à la lordose lombaire qui projette l'aorte en avant. 2 : L'artère iliaque primitive droite et le promontoire, responsable du syndrome de Cockett.
Les anastomoses mésentérico-caves : a : veines œsophagiennes ; b : réseau hémorroïdal

Aucun article ou résumé dans cette revue ne peut être reproduit sous forme d'imprimé, photocopie, microfilm ou par tout autre procédé sans l'autorisation expresse des auteurs et de l'éditeur. Editions Phlébologiques Françaises
No article or abstract in this journal may be reproduced in the form of print, photocopy, microfilm or any other means without the express permission of authors and the editor. Editions Phlébologiques Françaises

et la veine lombo-ovarienne droite. Au niveau du disque L1-L2, elle reçoit les veines rénales avec de fréquentes variations anatomiques que nous avons envisagées dans le précédent numéro de *Phlébologie* [1].

2.2. Les zones électives de compression veineuse sont liées aux rapports anatomiques avec les artères

2.2.1. La pince mésentérique comprimant la veine rénale gauche [7, 8]

La veine rénale gauche, après voir reçu les veines surrénaliennes et la veine lombo-ovarienne gauche, doit passer entre l'aorte et la portion initiale de l'artère mésentérique supérieure [1]. Cela constitue une pince artérielle qui peut provoquer un rétrécissement significatif qui porte le nom de « Nut Cracker Syndrome ».

Il est beaucoup plus fréquent chez la femme (85 %) du fait de l'hyperlordose du rachis lombaire qui projette l'aorte en avant, solidaire du rachis, et vient fermer la pince mésentérique et écrase la veine rénale *(Fig. 3)*.

Cette compression associée à une dévalvulation terminale peut être responsable d'un reflux avec dilatation de la veine ovarique gauche, le plus souvent asymptomatique [54-56].

2.2.2. La compression de la partie terminale de la veine iliaque primitive gauche ou syndrome de Cockett [9, 10]

La veine iliaque primitive gauche est située entre le rachis, en arrière, et l'artère iliaque primitive droite qui la précroise. Là encore le rachis joue un rôle de billot du fait de l'ensellure lombaire, la veine étant comprimée entre l'artère et le rachis.

A la sténose mécanique extrinsèque s'associent souvent des synéchies endoveineuses réalisant alors un obstacle hémodynamique permanent.

2.3. Les anastomoses porto- ou mésentérico-caves [11] (Fig. 2)

Nous n'en ferons qu'une brève description dans la mesure où elles constituent une dérivation du système porte vers le système cave. Ces voies de dérivation sont de 4 types :

• Groupe supérieur : par la **veine gastrique gauche** puis les veines péri-œsophagiennes (a) pour aboutir au système azygos. Elles sont à l'origine de la formation de varices œsogastriques, cause fréquente d'hémorragie digestive qui peut compliquer une hypertension portale.

• Groupe antérieur : par les **veines para-ombilicales** issues de la branche portale gauche, cheminant dans le ligament rond pour rejoindre des veines de la paroi abdominale antérieure puis le système cave.

• Groupe postérieur : **voies de dérivation spléno-rénales directes** (v splénique → v rénale gauche → VCI) ou **indirectes** (v splénique → vv gastriques courtes → v du pilier gauche du diaphragme → v surrénalienne gauche → v rénale gauche → VCI).

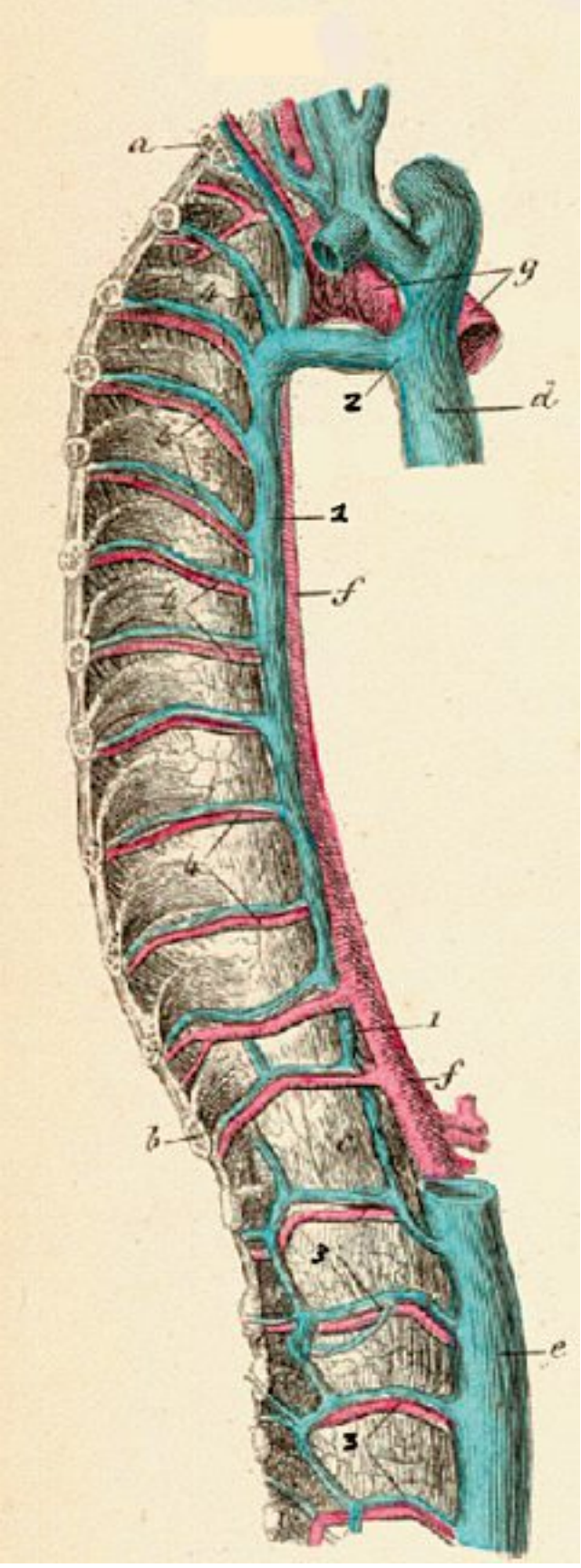

Fig. 3. – La grande veine azygos (d'après Rouvière)
1 : veine grande azygos ; 2 : crosse de l'azygos ;
3 : veines lombaires
d : veine cave supérieure ; e : veine cave inférieure ;
f : aorte descendante ; g : crosse de l'aorte

Aucun article ou résumé dans cette revue ne peut être reproduit sous forme d'imprimé, photocopie, microfilm ou par tout autre procédé sans l'autorisation expresse des auteurs et de l'éditeur. Editions Phlébologiques Françaises
No article or abstract in this journal may be reproduced in the form of print, photocopy, microfilm or any other means without the express permission of authors and the editor. Editions Phlébologiques Françaises

• Groupe inférieur : par la **veine mésentérique inférieure** puis les veines hémorroïdaires (b) et le système cave.

Intéressantes à connaître en cas d'obstacle portal, elle sont principalement situées au niveau de la sous-muqueuse du bas œsophage (a) et du rectum : veines hémorroïdales (b).

En cas d'hyperpression dans le système porte (obstacle hépatique par cirrhose) ou mésentérique, elles se développent sous la forme de dilatations variqueuses (varices œsophagiennes) et peuvent être la source possible de complications hémorragiques graves.

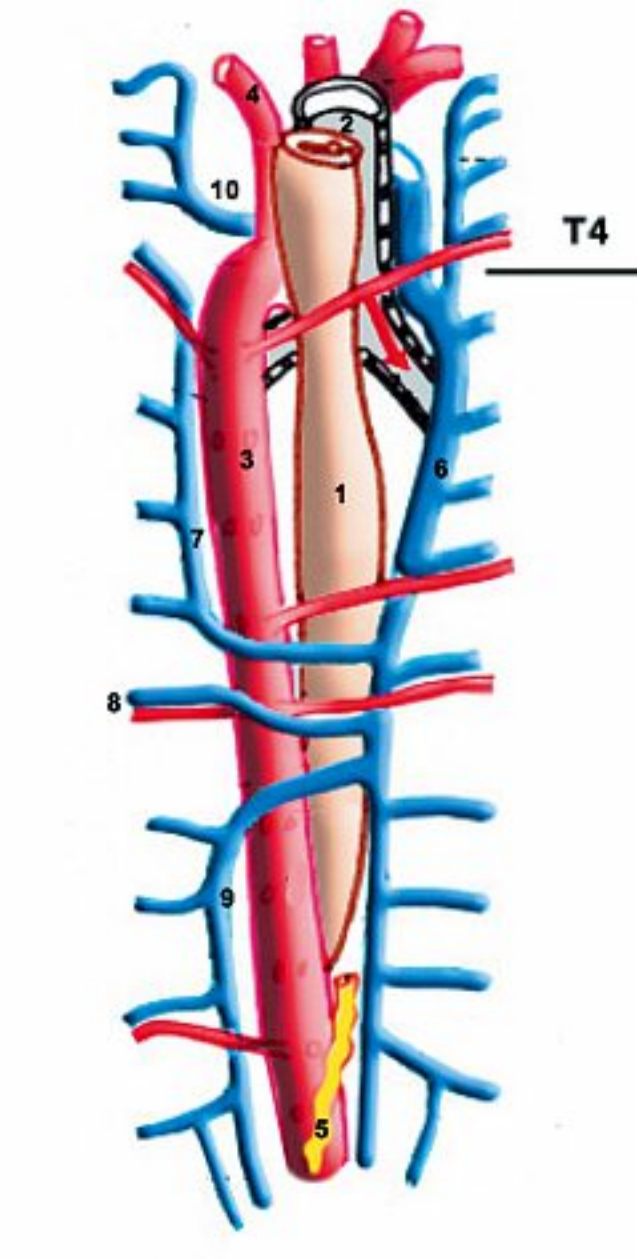

Fig. 4. – Le système des veines azygos (vue postérieure) : le niveau T4 (4ème vertèbre dorsale) représente l'étage des crosses aortique et azygos.
1 : œsophage ; 2 : trachée ; 3 : aorte thoracique descendante ; 4 : artère sous-clavière gauche ; 5 : canal thoracique ; 6 : veine grande azygos ; 7 : veine hémi-azygos supérieure ; 8 : 8ème veine intercostale gauche ; 9 : veine hémi-azygos inférieure ; 10 : veine intercostale supérieure gauche

2.4. Le système azygos (Figs 3 et 4) *[12-15] se compose de 2 parties*

A droite, la grande veine azygos [6] naît au niveau de T12 par deux racines : une racine médiale venant de la veine cave inférieure au niveau de L2 et une racine latérale formée par la réunion de la veine lombaire ascendante et de la 12e veine intercostale droite.

Elle monte verticalement sur le flanc antéro-droit du rachis et reçoit latéralement à chaque étage vertébral les veines intercostales droites. Elle reçoit enfin la veine intercostale supérieure puis décrit au niveau de la 4ème vertèbre dorsale sa crosse qui se jette dans la face postérieure de la veine cave supérieure.

A gauche, il existe habituellement une discontinuité de l'axe veineux au niveau de la 8ème veine intercostale gauche qui est autonome, séparant l'hémi-azygos inférieure qui draine les 4 dernières veines intercostales et l'hémi-azygos supérieure qui draine de haut en bas les 7 premières veines intercostales. Les deux troncs se jettent dans la grande veine azygos au-dessous (T9) et au-dessus (T7) du 8ème espace intercostal.

3. Les voies de dérivation en cas d'obstacle cave

3.1. Le système azygos (Fig. 4)

Comme nous l'avons vu plus haut, les veines azygos constituent une voie longitudinale parallèle à la veine cave. Son rôle physiologique est important du fait de ses nombreuses anastomoses métamériques avec les plexus veineux vertébraux ; nous le reverrons au paragraphe 3.4.

3.2. Les voies de dérivations pelviennes [16]

Le schéma de Claude Gillot *(Fig. 5)* permet de bien comprendre les principales voies collatérales de dérivations possibles des obstacles ilio-fémoro-caves qui sont de 2 types :

1. *Horizontales* : antérieures rétro-pubiennes par les plexus vésicaux de Santorini [17] colorées en violet (a), sacrées latérales supérieures et inférieures colorées en orange (b) et devant le promontoire par les anastomoses cavo- et ilio-sacrées (c) colorées en rouge, qui anastomosent les veines sacrées latérales à la partie basse des plexus veineux vertébraux internes.

2. *Verticales* à 3 niveaux :

– hypogastriques (1) par les collatérales honteuse, obturatrice et glutéales ;

– par la veine ilio-lombaire (2) qui peut être une voie à double sens, ascendante ou descendante ;

– par la veine lombaire ascendante (3), les systèmes des veines lombaires et enfin par les anastomoses foraminales des plexus veineux vertébraux (en rouge).

Aucun article ou résumé dans cette revue ne peut être reproduit sous forme d'imprimé, photocopie, microfilm ou par tout autre procédé sans l'autorisation expresse des auteurs et de l'éditeur. Editions Phlébologiques Françaises
No article or abstract in this journal may be reproduced in the form of print, photocopy, microfilm or any other means without the express permission of authors and the editor. Editions Phlébologiques Françaises

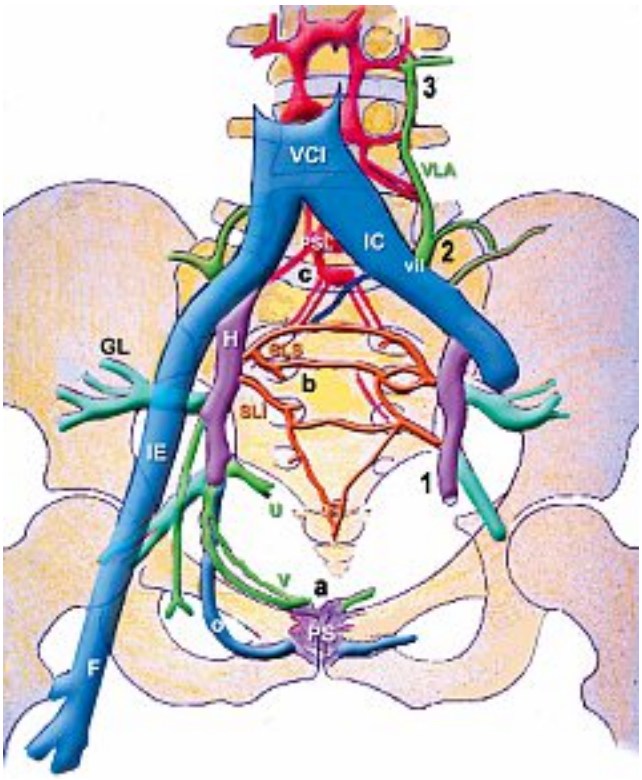

Fig. 5. – Les voies de dérivations pelviennes (C. Gillot)
VCI : veine cave inférieure ; IC : veine iliaque commune ;
IE : veine iliaque externe ; GL : veine glutéale ; u : veine utérine ;
o : veine obturatrice ; v : veines vésicales
Voies anastomotiques horizontales ; a : plexus de Santorini (PS) ;
b : veines sacrées latérales inférieures (SLI) et supérieures (SLS) ;
c : plexus sacro-lombaire (PSL)
Voies anastomotiques verticales : 1 : branches de la veine hypogastrique (H) ; 2 : veine ilio-lombaire (vil) ;
3 veine lombaire ascendante (vla)

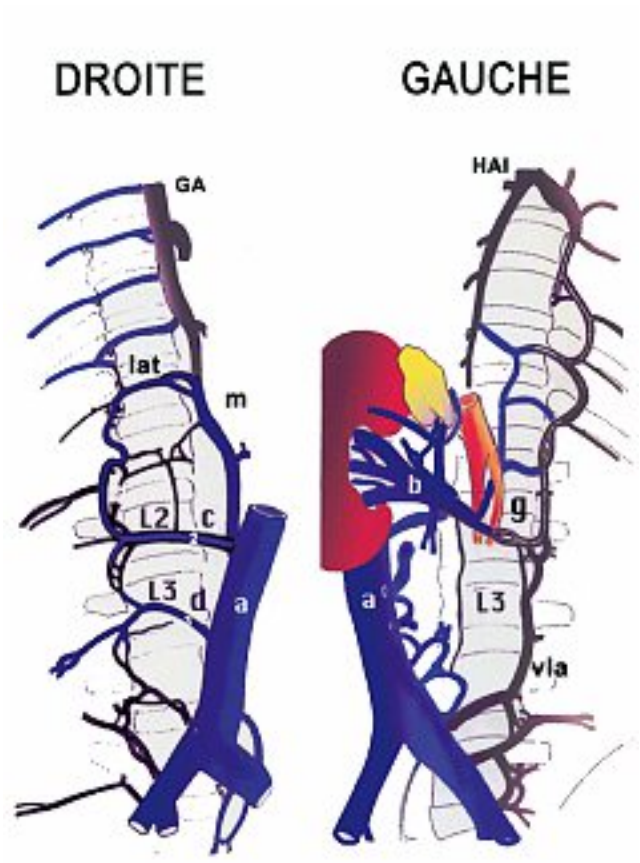

Fig. 6. – Les veines lombaires et les racines des veines azygos (C. Gillot)
A droite, GA : grande veine azygos ; a : VCI ; c : veine lombaire en L2 ;
d : veine lombaire en L3 ; m : racine médiale de la grande azygos ;
lat : racine latérale de la grande azygos ;
A gauche, HIA : veine hémi-azygos inférieure ;
c : veine lombaire en L2 ; b : veine rénale gauche ; g : VCI ;
vla : veine lombaire ascendante

3.3. Les veines lombaires [18-20] (Fig. 6) *forment un riche réseau anastomotique extra-vertébral*

A droite, la racine médiale de la grande azygos (m) naît de la face postérieure de la VCI (a) proche de la veine lombaire en L2 droite (2). Celle-ci est connectée à son homologue en L3 (3) par l'intermédiaire de la veine lombaire ascendante qui se continue en haut par la racine latérale de la grande azygos (lat). Le sens du flux circulant dans la veine lombaire ascendante est variable, ascendant ou descendant. Il existe volontiers une ligne de séparation au niveau de L3 : descendant au-dessous et ascendant au-dessus.

A gauche, la particularité anatomique importante est l'existence d'anastomoses entre la veine lombaire en L2 (g), la veine rénale gauche (b) et la racine médiale de l'hémi-azygos inférieure (HIA). C'est l'arc réno-azygo-lombaire (de Lejars) [6, 20] qui permet le plus souvent d'assurer le retour veineux rénal en cas d'obstruction de la veine rénale gauche distale.

3.4. Les plexus veineux vertébraux internes (PVVI, Figs 7 à 9*)*

C'est un vaste réseau veineux longitudinal, plexiforme et avalvulé, le plus étendu du corps humain, s'étendant du crâne au sacrum.

3.4.1. Historique

Si Chaussier, en 1807, fut le premier à décrire les *« grandes veines rachidiennes »* ; la plus grande partie des connaissances anatomiques sur les PVVI est basée sur les études de Breschet [21] datant de 1819 : *« Essai sur les veines du rachis »*. Bourgery [22] en 1871 en a fait une description très détaillée qui est représentée sur la *Figure 7*, puis à son tour Cruveilhier [23].

3.4.2. Anatomie descriptive [24-26]

Ce long réseau maillé et avalvulé s'étendant tout le long du canal vertébral et sa forme en « ailes de papillon » est assez caractéristique, avec ses anastomoses plexiformes à chaque étage vertébral, au niveau des trous de conjugaison. Il communique ainsi avec les veines basi-vertébrales et le réseau veineux des vertèbres, bien visibles sur les vues supérieures des corps vertébraux *(Fig. 7)*.

Les schémas de Claude Gillot *(Fig. 8)* avec les coupes des vertèbres lombaires au niveau de L2 et L3 explicitent encore mieux les anastomoses foraminales entre le tronc de la veine cave (1), la veine rénale

Aucun article ou résumé dans cette revue ne peut être reproduit sous forme d'imprimé, photocopie, microfilm ou par tout autre procédé sans l'autorisation expresse des auteurs et de l'éditeur. Editions Phlébologiques Françaises
No article or abstract in this journal may be reproduced in the form of print, photocopy, microfilm or any other means without the express permission of authors and the editor. Editions Phlébologiques Françaises

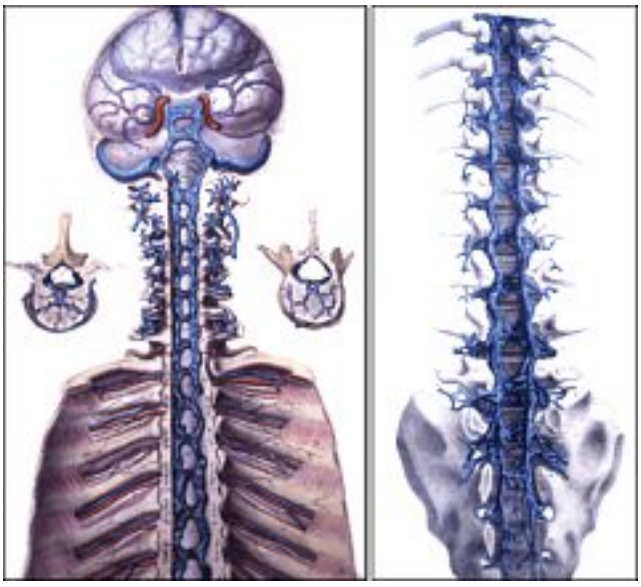

Fig. 7. – Les plexus veineux vertébraux internes (d'après Bourgery 1871) vaste réseau veineux anastomotique longitudinal avalvulé qui s'étend du crâne au coccyx

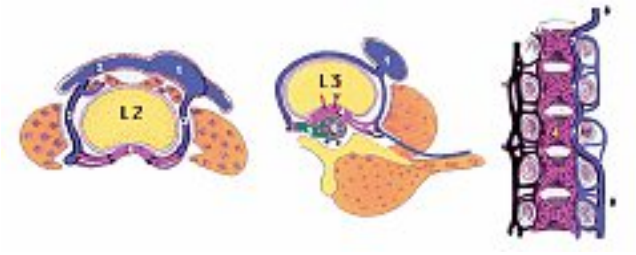

Fig. 8. – Les anastomoses métamériques entre les plexus veineux vertébraux internes et les plexus veineux vertébraux externes (C. Gillot)
1 : veine cave inférieure ; 2 : veine rénale gauche ;
3 : veines lombaires en L2 ; 4 : PVVI ;
5 : racine lombaire émergeant par le foramen ;
6 : moelle épinière en L3

gauche (2) et le système des veines lombaires (3) colorées en bleu, et les plexus veineux vertébraux internes (4) colorés en rose. On visualise bien les rapports anatomiques très étroits entre les PVV, les racines nerveuses (5) et de la moelle épinière (6) colorées en vert.

L'exploration de ces nerfs est possible par l'IRM axiale [27].

De plus le jeu des anastomoses horizontales de chaque métamère montre, sur la coupe frontale de droite, les possibilités de dérivation du flux longitudinal soit dans le canal vertébral (7), soit dans le système extra-vertébral (8).

La physiologie exacte de ces PVVI n'est pas univoque [28-30] et leur rôle physio-pathogénique a longtemps été méconnu. Il permet d'expliquer les compressions possibles rencontrées dans diverses pathologies lors de la dilatation des PVV ; nous le reverrons.

3.4.3. Utilisation de la réalité virtuelle [31, 32]

Pour mieux visualiser cette anatomie complexe, nous avons proposé en 1999 [33, 35] des techniques faisant appel à la réalité virtuelle pour obtenir une reconstruction 3D d'après phlébo-scanner *(Fig. 9)*. Cette modélisation nous a permis de faire une promenade virtuelle à l'intérieur du canal vertébral. La *Figure 10* nous en montre une vue supérieure, le point de vue étant représenté par la flèche jaune située à droite. Nous remarquons la densité des plexus en avant (4) et les anastomoses sur les côtés qui vont rejoindre au niveau du foramen de L3 (6) les plexus extra-vertébraux (en bleu) dont la disposition est précisée dans le plan sagittal sur le cartouche à droite.

Enfin, les résultats ont été comparés avec les techniques anatomiques d'injection-corrosion *(Fig. 9)*, ce qui nous a permis de valider les méthodes de mesures lors des reconstructions 3D.

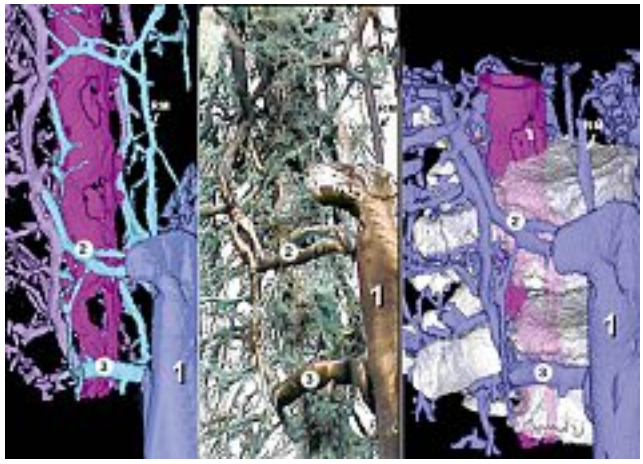

Fig. 9. – Les PVVI : comparaison entre les techniques d'injection-corrosion à l'altufix (au centre) et la reconstruction 3D (à gauche après corrosion et à droite avant corrosion à l'acide)
1 : VCI ; 2 : veine lombaire en L2 ; 3 : veine lombaire en L3 ;
RM : racine médiale de la grande veine azygos
En rose fuschia : les plexus veineux vertébraux internes

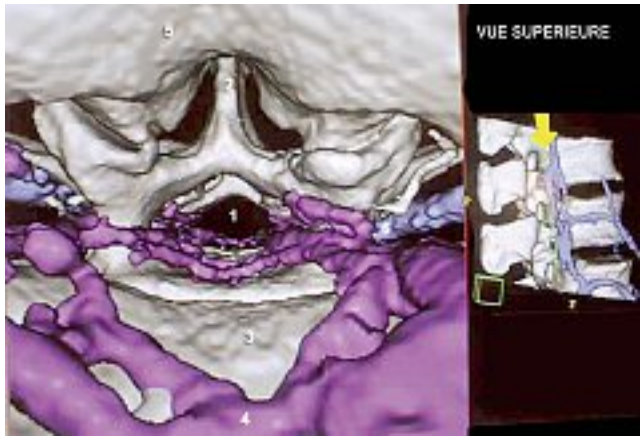

Fig. 10. – Endoscopie virtuelle du canal vertébral après injection des PVVI (vue supérieure)
1 : axe du canal vertébral ; 2 : apophyse transverse de L3 ;
3 : partie postérieure du corps vertébral de L2 ; 4 : PVVI au niveau de la veine basi-vertébrale de L2 ; 5 : arc postérieur de L2 ;
6 : anastomose entre les PVV et les veines extra-vertébrales au niveau du foramen de L3 gauche

Aucun article ou résumé dans cette revue ne peut être reproduit sous forme d'imprimé, photocopie, microfilm ou par tout autre procédé sans l'autorisation expresse des auteurs et de l'éditeur. Editions Phlébologiques Françaises
No article or abstract in this journal may be reproduced in the form of print, photocopy, microfilm or any other means without the express permission of authors and the editor. Editions Phlébologiques Françaises

L'intérêt de l'utilisation des techniques informatiques est particulièrement démonstratif avec l'étude des PVV car ce sont des structures anatomiques profondes et cachées par le rachis osseux.

Il est aisé de modifier la transparence et ainsi de visualiser parfaitement les PVV grâce à la modélisation 3D interactive.

3.5. Conclusion : les voies de dérivation sont de 2 types

1. *Horizontales* : antérieures rétro-pubiennes par les plexus vésicaux de Santorini, sacrées latérales supérieures et inférieures devant le promontoire par les anastomoses cavo et ilio-sacrées et, à chaque niveau métamérique, par les anastomoses foraminales des plexus veineux vertébraux internes.

2. *Verticales* à 3 niveaux : hypogastriques par les collatérales honteuse, obturatrice et glutéales par la veine ilio-lombaire et la veine lombaire ascendante, les systèmes des veines lombaires, les veines lombo-ovariennes et enfin les contingents axiaux des plexus veineux vertébraux internes.

4. Cas cliniques illustrant les dérivations ilio-caves

4.1. Compressions néoplasiques du pelvis (Fig. 11)

Ces observations sont illustrées par des phlébographies occlusives rétrogrades par sonde à ballonnet selon la technique décrite par C. Gillot [36, 37].

La *Figure 11* montre un cas de sténose serrée du tronc cave au niveau de la troisième vertèbre lombaire consécutive à une compression par des ganglions métastatiques dans le cadre d'un cancer du corps utérin évolué. Les dérivations empruntent les plexus sacrés et la veine lombaire ascendante gauche via la veine ilio-lombaire pour se drainer dans les PVVI.

La *Figure 12* montre par une phlébographie ascendante un cas d'occlusion complète et étendue de la VCI compliquant une carcinose pelvienne qui se draine totalement par les PVVI, alimentés par une veine lombaire en L3 et la veine lombaire ascendante gauches.

Noter l'injection massive des plexus de Santorini.

4.2. Obstacles par thrombose ilio-cave (Figs 12 à 14)

La *Figure 13* montre par une phlébographie ascendante un cas d'occlusion totale post-thrombotique de la VCI drainée totalement par les PVVI, dont on voit la forme en ailes de papillon, et les anastomoses transversales à chaque étage métamérique.

La *Figure 14* enfin représente deux phlébographies rétrogrades par occlusion. Il s'agit de thromboses caves et iliaques séquellaires. On voit parfaitement l'injection des dérivations pelviennes.

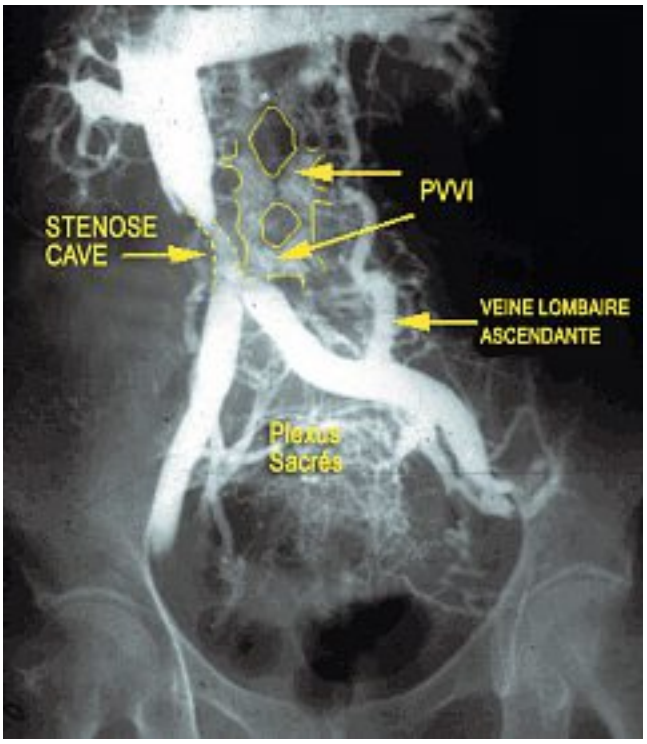

Fig. 11. – Phlébographie rétrograde par occlusion cave (C. Gillot) On note une sténose sévère du tronc cave, au niveau de L3, par des ganglions péri-caves (Djanof) dans le cadre d'un carcinome utérin

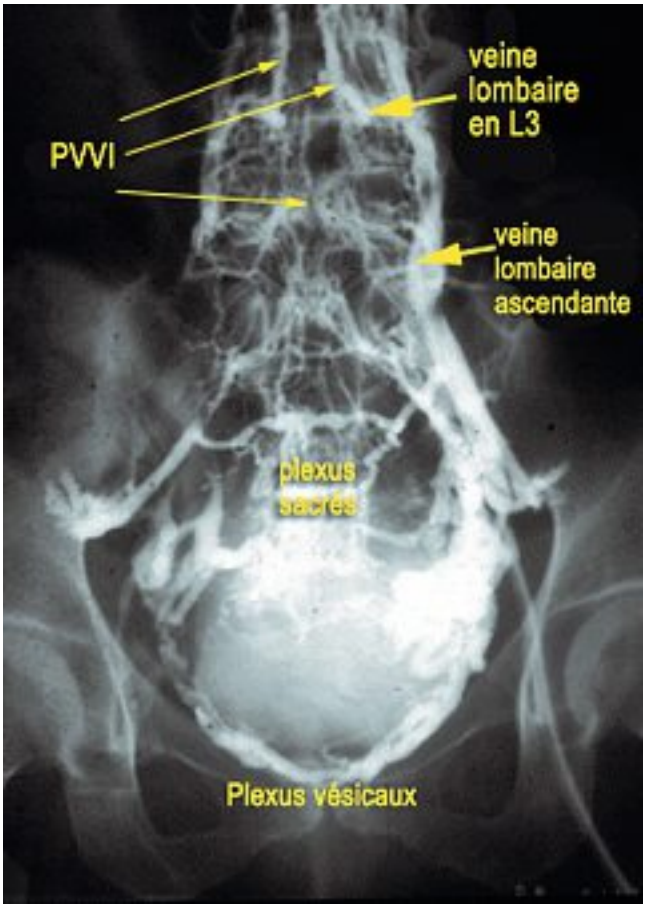

Fig. 12. – Phlébographie ascendante par voie fémorale (C. Gillot) Il existe une thrombose complète et étendue de la VCI compliquant une carcinose pelvienne

Aucun article ou résumé dans cette revue ne peut être reproduit sous forme d'imprimé, photocopie, microfilm ou par tout autre procédé sans l'autorisation expresse des auteurs et de l'éditeur. Editions Phlébologiques Françaises
No article or abstract in this journal may be reproduced in the form of print, photocopy, microfilm or any other means without the express permission of authors and the editor. Editions Phlébologiques Françaises

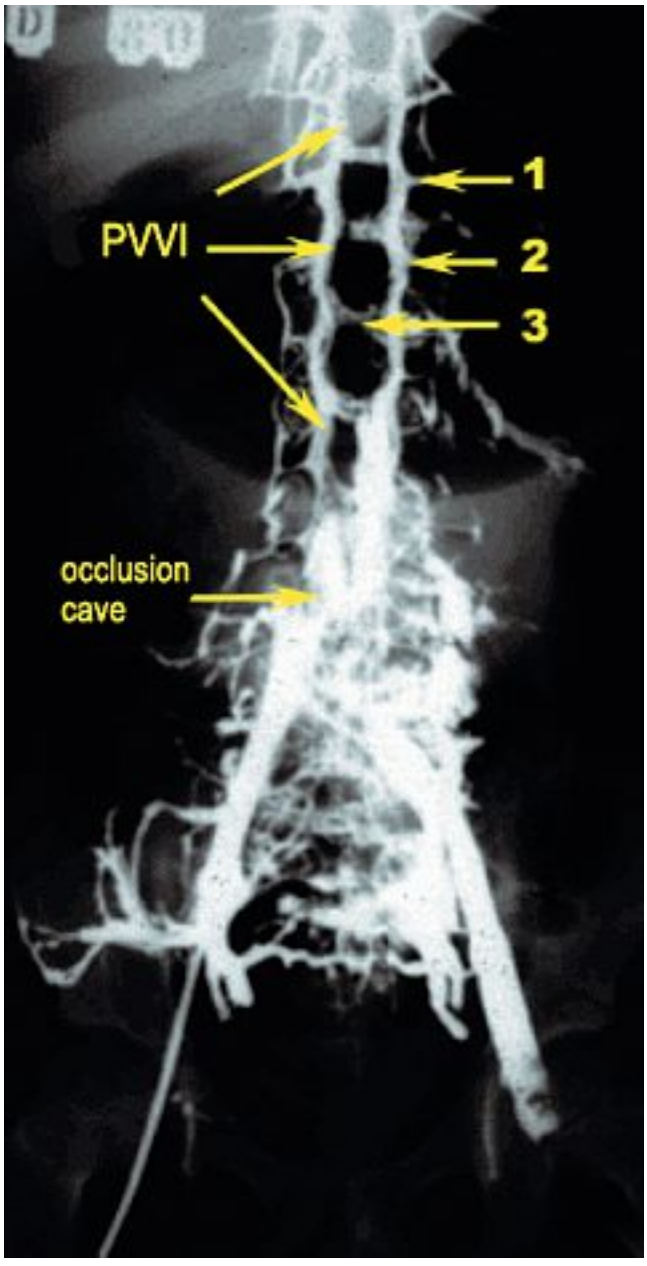

Fig. 13. – Phlébographie ascendante par voie fémorale (C. Gillot)
Il existe une occlusion complète et étendue de la VCI
par thrombose post-phlébitique

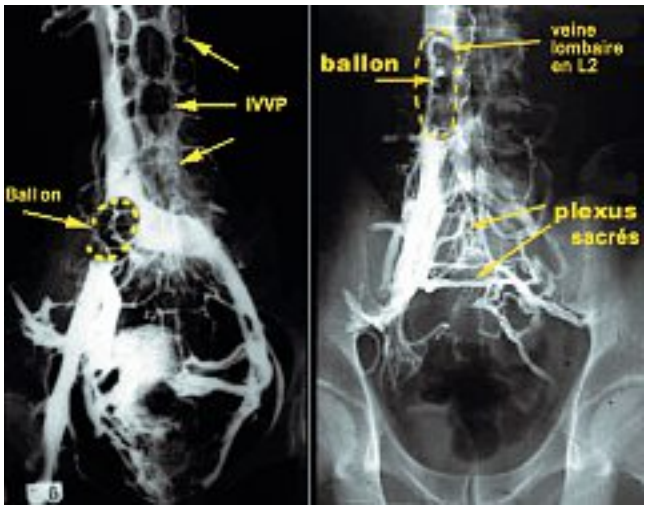

Fig. 14 – Phlébographie cave occlusive par ballonnet (C. Gillot)
Phlébo-thromboses caves anciennes avec dérivations
par les plexus sacrés

4.3. Cas clinique de ligature veineuse fémorale après cathétérisme de la petite enfance pour une exsanguino-transfusion (Figs 15 à 18)

Patiente de 46 ans, représentante commerciale et mère de 3 enfants, consultant pour une varicose du membre inférieur droit responsable de lourdeurs et de crampes nocturnes accompagnées d'un préjudice esthétique.

Cette patiente (indice de masse corporelle = 20), sédentaire assise, sans traitement hormonal, présente des varices.

On note des antécédents d'exsanguino-transfusion à la naissance dont témoigne une cicatrice du Scarpa droit de 15 cm centrée sur les vaisseaux fémoraux, pigmentée et inesthétique.

La cartographie veineuse superficielle droite montre *(Fig. 15)* :

– un reflux dans la veine saphène accessoire antérieure (saa) de cuisse (calibre 4 mm) communiquant à mi-cuisse avec un réseau (r) du territoire de la grande saphène et une perforante (P) alimentant une varicose du mollet développée sur une communicante oblique (c) dont la réentrée emprunte une perforante gastrocnémienne médiale (G) ;

– la crosse et le tronc de la grande veine saphène sont normaux, ainsi que la PVS.

Le phlébo-scanner avec reconstruction tridimensionnelle permet d'étudier en détail la topographie veineuse de cuisse mais aussi la morphologie du réseau veineux inguinal et pelvien.

Les techniques de réalité virtuelle permettent en effet d'explorer le membre grâce aux modifications de transparence des tissus rendues possibles par le traitement informatique.

La face médiale du membre est analysée sur la *Figure 16* et la face postérieure sur la *Figure 17*.

On dispose ainsi d'un modèle 3D interactif qui constitue un remarquable outil d'investigation dans la mesure où il permet d'examiner ce réseau veineux complexe sous toutes les incidences par une simple rotation du modèle.

4.3.1. Description de la disposition veineuse inguino-pelvienne *(Figs 18 A-C)*

Les *Figures 18A* (vue latérale), 18B (vue de face) et 18C (vue médiale) montrent bien la disposition com-

Aucun article ou résumé dans cette revue ne peut être reproduit sous forme d'imprimé, photocopie, microfilm ou par tout autre procédé sans l'autorisation expresse des auteurs et de l'éditeur. Editions Phlébologiques Françaises
No article or abstract in this journal may be reproduced in the form of print, photocopy, microfilm or any other means without the express permission of authors and the editor. Editions Phlébologiques Françaises

Fig. 15. – Cas clinique : écho-marquage cutané préopératoire du membre inférieur droit.
Les flèches blanches indiquent la cicatrice du Scarpa
Les tracés discontinus indiquent des axes veineux continents
Saa : veine accessoire antérieure de la grande saphène ;
GS : grande veine saphène ; c : communicante oblique du mollet ;
G : perforante gastrocnémienne médiale

Fig. 16. – Cas clinique : phlébo-scanner avec injection du membre inférieur droit de face
3 niveaux de transparence des tissus : peau, muscles, veines et os

Fig. 17. – Cas clinique : phlébo-scanner avec injection du membre inférieur droit en vue médiale
3 niveaux de transparence des tissus : peau, muscles, veines et os

plexe du réseau veineux qui est venu suppléer la ligature de la veine fémorale commune droite. Les dérivations se sont constituées à 3 niveaux :

1. Au niveau de la cuisse, développement de la veine fémorale profonde (18) de calibre supérieur à la veine fémorale commune (17) témoignant de la vicariance vers la veine obturatrice (7) qui se draine dans le tronc dilaté et dystrophique de la confluence hypogastrique (6)

2. Au niveau inguinal, la veine saphène accessoire antérieure (14) colorée en bleu clair, qui draine le réseau superficiel, rejoint le cavernome de la veine fémorale commune dans la zone de ligature et injecte

Aucun article ou résumé dans cette revue ne peut être reproduit sous forme d'imprimé, photocopie, microfilm ou par tout autre procédé sans l'autorisation expresse des auteurs et de l'éditeur. Editions Phlébologiques Françaises
No article or abstract in this journal may be reproduced in the form of print, photocopy, microfilm or any other means without the express permission of authors and the editor. Editions Phlébologiques Françaises

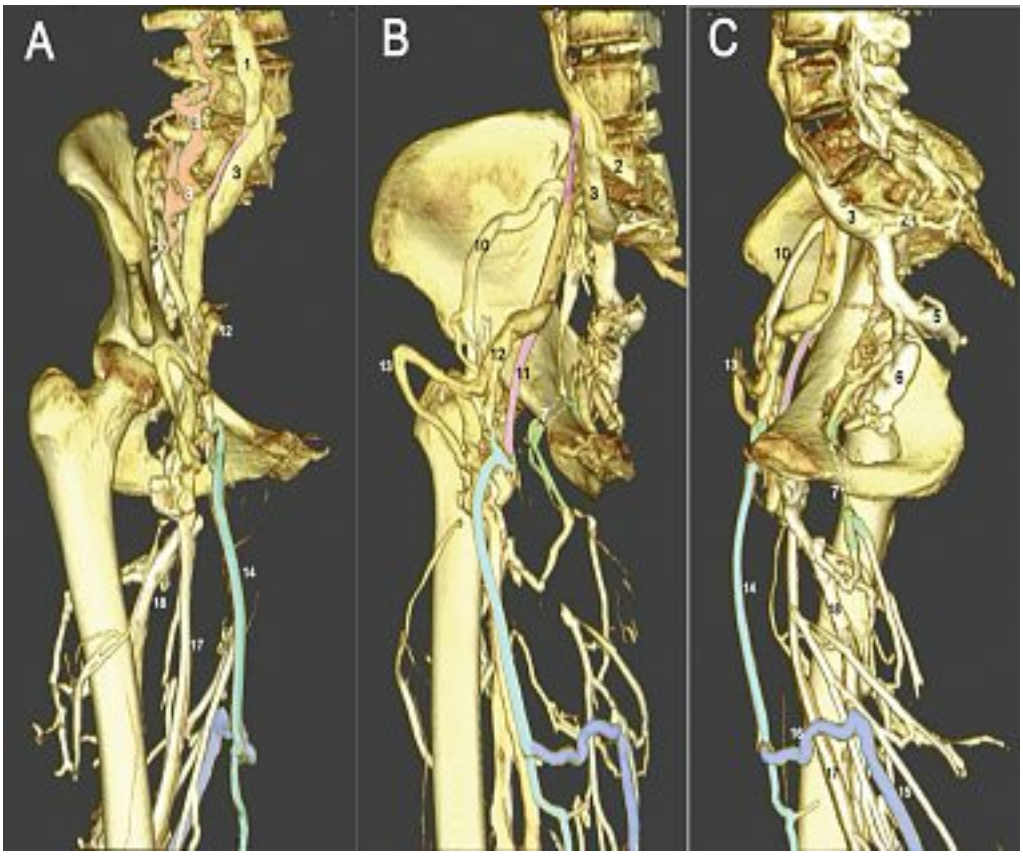

Fig. 18. – Exemple de dérivation ilio-cave droite survenue après une ligature fémorale lors de la petite enfance : phlébo-scanner avec injection du membre inférieur droit et du pelvis comportant 3 incidences : A : vue latérale ; B : de face ; C : vue médiale
1 : VCI ; 2 : veine iliaque primitive gauche ; 3 : veine hypogastrique droite ; 4 : veines sacrées latérales ; 5 : veines glutéales ; 6 : anévrysme de la confluence hypogastrique ; 7 : veine obturatrice ; 8 : veine ilio-lombaire ; 9 : veine lombaire ascendante ; 10 : branche iliaque dilatée ; 11 : veine iliaque externe hypoplasique ; 12 : veine épigastrique ; 13 : collatérale circonflexe vicariante ; 14 : veine accessoire antérieure de la grande saphène(SAA) ; 15 : grande veine saphène (GVS) ; 16 : anastomose GVS-SAA ; 17 : veine fémorale commune ; 18 : veine fémorale profonde

des collatérales vicariantes du fait de l'obstacle iliaque sus-jacent (11). Ce sont une boucle circonflexe iliaque superficielle (13) et la veine épigastrique (12).

A noter l'oblitération des 10 derniers centimètres de la grande veine saphène (15) colorée en bleu foncé qui se draine par une anastomose (16) avec la veine saphène accessoire antérieure (14).

3. Au niveau ilio-lombaire et vertébral, un important développement de la veine ilio-lombaire (8) reçoit un contingent iliaque de gros calibre (10) ainsi qu'un segment fonctionnel de la veine iliaque externe alimenté par la veine épigastrique vicariante (12). À noter l'atrophie du tronc iliaque restant coloré en violet (11). A noter dans cette observation également une variation anatomique : la convergence des veines iliaques interne et externe se fait directement dans le confluent cave, sans que l'on puisse identifier une véritable veine iliaque primitive.

La veine ilio-lombaire (8) et ses collatérales, colorées en rouge, montrent bien le rôle de drainage de la veine lombaire ascendante qui alimente les plexus veineux vertébraux et leurs anastomoses transversales à chaque niveau métamérique vertébral.

Ces constatations ont des conséquences sur le choix thérapeutique pour traiter cette varicose très particulière.

Dans le cas de cette patiente dont la demande est à dominance esthétique, une grande prudence est de mise pour décider du geste à effectuer sur la varicose ; il est nécessaire de ménager la circulation vicariante inguinale et donc de se limiter à des phlébectomies électives portant sur les collatérales variqueuses distales, associées éventuellement à des exérèses segmentaires limitées de la saphène accessoire antérieure et du segment refluant de la grande saphène (invagination à la tige de Oescht).

Une telle option de type chirurgical nous semble préférable à une sclérothérapie en raison de son caractère beaucoup plus sélectif, ménageant plus sûrement la circulation de suppléance.

Aucun article ou résumé dans cette revue ne peut être reproduit sous forme d'imprimé, photocopie, microfilm ou par tout autre procédé sans l'autorisation expresse des auteurs et de l'éditeur. Editions Phlébologiques Françaises
No article or abstract in this journal may be reproduced in the form of print, photocopy, microfilm or any other means without the express permission of authors and the editor. Editions Phlébologiques Françaises

5. Rôle des dérivations caves dans certains processus pathologiques

5.1. Rôle important des plexus veineux vertébraux et du système des veines lombaires dans certaines pathologies radiculaires ou médullaires

La dilatation et la vicariance par les plexus veineux vertébraux et le système des veines lombaires et azygos sont souvent méconnues car difficiles à explorer. Elles semblent pourtant responsables de bon nombre de syndromes douloureux radiculaires ou sciatiques, en particulier en cas d'obstacle cave post-thrombotique dans le cadre des radiculalgies non discales.

On peut en rapprocher la description des myélopathies d'origine veineuse décrites par Aboulker [38-45].

C'est également le cas des sciatalgies de la femme enceinte du fait de la compression cave par l'utérus gravide sur le rachis. Ceci entraîne une circulation de suppléance qui passe par les anastomoses foraminales des plexus vertébraux, venant comprimer les racines nerveuses [16, 46].

Cette hypothèse mécanique est confirmée par une étude IRM qui montre l'influence positionnelle de cette compression par l'utérus gravide [47].

Par ailleurs, chez la femme enceinte, on retrouve un reflux dans la veine rénale gauche et la revue de la littérature révèle une prévalence de 38 à 47 % chez des femmes asymptomatiques (avec reflux dans les veines para-utérines dans près de la moitié des cas). Cependant, les femmes présentant ce reflux sont multipares pour 94 % d'entre elles [48] et ce reflux asymptomatique se retrouve chez 44 % des femmes multipares et seulement 5 % des femmes nullipares.

Ce reflux pourrait donc être la conséquence de la redistribution du flux veineux pendant la grossesse [49, 50]

5.2. Le syndrome de la veine ovarienne [51-55]

Il constitue une autre expression clinique de la collatéralité développée en raison de la compression gravidique de la veine cave sous-rénale.

Le tableau clinique est expliqué par une compression de l'uretère, le plus souvent à droite (95 %) par la veine lombo-ovarienne dilatée. Il associe des douleurs lombaires et une pyélonéphrite récidivante avec ou sans lithiase dans le cadre d'une hydronéphrose droite.

5.3. Rôle des PVV dans les métastases vertébrales des cancers pelviens

Les anastomoses veineuses entre les veines pelviennes et les veines basi-vertébrales (par les PVVI) rend compte de la théorie de Batson qui en fait une voie de diffusion veineuse ascendante des métastases des cancers du petit bassin [56].

6. Rôle physiologique des plexus veineux vertébraux (PVV)

Le rôle des PVV semble donc bien celui de tampon pour la circulation de retour cave. C'est un système régulateur du débit par une redistribution du sang systémique [57], un système d'égalisation de la pression veineuse [58] et bien sûr une voie de suppléance en cas d'obstruction.

Les PVV jouent également un rôle dans la réabsorbtion du fluide cérébro-spinal [59] et dans la thermorégulation médullaire et cérébrale [60].

CONCLUSION

L'anatomie descriptive des systèmes veineux cave et azygos permet de mieux comprendre les voies et les mécanismes de dérivation du flux veineux en cas d'obstruction du tronc cave.

Ce flux peut emprunter les anastomoses pelviennes, ilio-lombaires, les veines lombaires, le système azygos et surtout le vaste réseau veineux longitudinal du corps humain qui est constitué par les plexus veineux vertébraux internes. La physiologie de ces derniers est complexe et encore mal connue.

Aucun article ou résumé dans cette revue ne peut être reproduit sous forme d'imprimé, photocopie, microfilm ou par tout autre procédé sans l'autorisation expresse des auteurs et de l'éditeur. Editions Phlébologiques Françaises
No article or abstract in this journal may be reproduced in the form of print, photocopy, microfilm or any other means without the express permission of authors and the editor. Editions Phlébologiques Françaises

RÉFÉRENCES

1 Uhl J.F., Gillot C. Embryologie et malformations congénitales du système cave. *Phlébologie* 2005 ; 58 : 263-74.

2 Gillot C. La veine cave inférieure infra-rénale. *Anatomia Clinica* 1980 ; 2 : 301-15.

3 Gillot C. Anatomie radiologique du système cave inférieur, des veines ovariennes et spermatiques. *Phlébologie* 1993 ; 46 : 355-88.

4 Gillot C., Gallegos Monroy A.A., et al. Anatomie chirurgicale de la veine rénale gauche. *J Chir* (Paris) 1967 ; 93 : 447-60.

5 Gillot C., Aaron C. Sur le trajet des branches de la veine rénale. *Arch Anat Pathol* (Paris) ; 1968 ; 16 : A196-202.

6 Gillot C. La veine rénale gauche. *Anatomia clinica* 1978 ; 1 : 135-155.

7 Choi, S. H., Anllo V. Left renal vein « Nut-Cracker » phenomenon. *Urology* 1982 ; 20 : 549-51.

8 Cho B.S., Choi Y.M., et al. Diagnosis of Nut-Cracker phenomenon using renal Doppler ultrasound in orthostatic proteinuria. *Nephrol Dial Transplant* 2001 ; 16 : 1620-5.

9 Longoni F., Fox U., et al. The Cockett syndrome among the syndromes caused by compression of the common iliac vein. *Minerva Chir* 1980 ; 35 : 5-18.

10 Tatou E., Cercueil J.P., et al. Four years follow-up of complicated Cockett syndrome treated by iliac vein endoprosthesis. *Arch Mal Cœur Vaiss* 2002 ; 95 : 167-70.

11 Gillot C., Castel A., et al. Spontaneous gastro-renal and spleno-renal venous anastomoses : occlusive caval phlebography study. *Arch Fr Mal App Dig* 1968 ; 57 : 39-56.

12 Abrams H.L. The vertebral and azygos veins in angiography. Abrams & Kaplan, Little, Braun & Co., Boston, 1961, 1971, 2e ed., 599-623.

13 Abrams H.L. The vertebral and azygos system, Abrams & Kaplan, Little, Braun & Co., Boston, 1961, 1971, 2e ed.

14 Plaisant O., Chung C.S., Uhl J.F., Sourice S., Verdeille S., Martin-Bouyer Y., Gillot C., Mercier P. The origin of the azygos venous system as deduced from an anatomical and radiological study employing a corrosion technique. *Eur J Morphol* 2001 39 : 193-201.

15 Rouvière H., Delmas A. Traité d'anatomie humaine (2002) tome 2, Masson Éditeur.

16 Kamina P., Chansigaud J.P. Anatomie fonctionnelle des veines pelviennes chez la femme. *Phlébologie* 1989 ; 42 : 363-79 ; discussion 380-4.

17 Benoit G., Delmas V., Gillot C., et al. Les plexus veineux de Santorini. *Ann Urol* (Paris) 1984 ; 18 : 393-6.

18 Gillot C., Singer B. La veine en L2. *Arch Anat Path* 1974 ; 22 : 307-11.

19 Plaisant O., Uhl J.F, Sourice S., Gillot C., et al. The lumbar vein at L2 and the reno-azygo-lumbar arch : anatomic and radiologic studies. *Morphologie* 1998 ; 259 : 32-6.

20 Plaisant O., Uhl J.F, Orvoen G., Sarrazin J.L., Gillot C., Verdeille S., Martin-Bouyer Y., Sourice S., Mercier P. The lumbar vein at L2 and the reno-azygo-lumbar arch : anatomic and radiologic studies. *Morphologie* 1999 ; 260 : 75-81.

21 Breschet G. Essai sur les veines du rachis. Paris : Villaret, 1819.

22 Bourgery J.B.M., Bernard C., Jacob N.H. Traité complet de l'anatomie de l'homme. Guérin, Paris, 1867-1871, T4.

23 Cruveilhier J. Veines du rachis. Traité d'anatomie descriptive (1834-1836) tome 3e Brechet jeune Paris.

24 Hussey H.H. The vertebral venous system. *JAMA* 1976 ; 235 : 2524.

25 Batson O.V. The vertebral vein system. A.J. of roentgenology radium therapy and nuclear medicine 1957 ; 78 : 195-212.

26 Abrams H.L The relationship of systemic venous anomalies to the paravertebral veins. *Am J Roentgenol* 1958 ; 80 : 414-20.

27 Kostelic J., Haughton V.M., Sether L. Proximal lumbar spinal nerves in axial MR imaging, CT, and anatomic sections. *Radiology* 1992 ; 183 : 239-41.

28 Eckenhoff J.E. The physiologic significance of the vertebral venous plexus. *Surg-Gynecol-Obstet* 1970 ; 131 : 72-8.

29 Couinaud C. Une méconnaissance en physiologie viscérale : le système veineux vertébral. *J Chir* (Paris) 1973 ; 105 : 125-42.

30 Crock H.V., Yoshizawa H. The blood supply of the vertebral column and spinal cord in man. *Springer-Verlag*, New York, Wien, 1977.

31 Uhl J.F., Plaisant O., Martin-Bouyer Y., Verdeille S. Virtual reality in anatomy : value and limitations. *SRA* 1998, 20 : 76.

32 Uhl J.F., Plaisant O., Martin-Bouyer Y., Verdeille S. Virtual reality in anatomy : results. *SRA* 1998, 20 : 78.

33 Plaisant O., Sarrazin J.L., Gillot C., Uhl, J.F., Verdeille S., Martin-Bouyer Y., Sourice S., Mercier P. Reconstruction 3D de coupes scannographiques des veines lombaires en L2 et L3 et des plexus veineux vertébraux internes. *Morphologie* 1997 ; 81, 255 : 44-5.

34 Plaisant O., Sarrazin J.L, Gillot C., Uhl J.F, et al. Technique for injection of the lumbar vertebral venous plexuses employed in anatomic, computed tomography and magnetic resonance imaging studies. *Surg Radiol Anat* 1998 ; 20 : 113-8.

35 Uhl J.F, Plaisant O., Gillot C. Virtual reality : a new tool for the study of internal vertebral venous plexuses. Computer exhibit RSNA '98 P. 96 Chicago Inforad.

36 Gillot C., Aaron C. Possibilities of occlusive phlebography. Anatomic and experimental study. First radio-clinical results. *Bull Soc Int Chir* 1964 ; 23 : 487-95.

37 Gillot C., Mall T. Pelvic phlebography with occlusion. *Vasa* 1974 ; 3 : 126-34.

38 Aubin-M.L., Leriche H., Aboulker J., Ernest C., Ecoiffier J., Metzger J. Cavo-spinal phlebography in myelopathies of venous origin. Application of the method in 115 cases. *Acta Radiol Suppl Stockh* 1976 ; 347 : 403-13.

39 Aboulker J., Aubin M.L., Leriche H., Guiraudon G., Ancri D., Metzger J. L'hypertension veineuse intra-rachidienne par anomalies multiples du système cave. *Acta Radiologica* 1975 ; suppl. 347 : 395-401.

40 Aboulker J., Bar D., Marsault C., Khouadja F., Redondo A. L'hypertension veineuse intra-rachidienne par anomalies multiples du système cave : une cause majeure de souffrance médullaire. *Chirurgie* 1977, 103 : 1003-15.

41 Aboulker J., Khouadja F., Pierron D. Paraplégies par anomalies du système cave. *Artères et Veines* 1983 ; 2 : 497-506.

Aucun article ou résumé dans cette revue ne peut être reproduit sous forme d'imprimé, photocopie, microfilm ou par tout autre procédé sans l'autorisation expresse des auteurs et de l'éditeur. Editions Phlébologiques Françaises
No article or abstract in this journal may be reproduced in the form of print, photocopy, microfilm or any other means without the express permission of authors and the editor. Editions Phlébologiques Françaises

42 Kuss R., Aboulker J., Jardin A., Frantz Ph. Les afférences veineuses réno-rachidiennes dans les myélopathies. *Chirurgie* 1977 ; 103 : 1021-7.

43 Garnier H., Aboulker J., Calmat A., Fraioli J.P, Gory P. Chirurgie de la veine cave inférieure rétro-hépatique et trans-diaphragmatique dans les myélopathies chroniques d'origine veineuse. *Chirurgie* 1977, 103 : 1028-39.

44 Aboulker J. Les myélopathies par hypertension veineuse intra-rachidienne. *Vie Médicale* 1973 ; 23 : 29-40.

45 Aboulker J. Rev. Le syndrome cervico-médullaire : rôle de la stase veineuse rachidienne. *Chir Orthop* 1976 ; 62 : 25-6.

46 Schneider K.T.M, Bollinger A., Huch A., Huch R. The oscillating « vena cava syndrome » during quiet standing : unexpected observation in late pregnancy. *Br J Obstr Gyn* 1984 ; 91 : 766-71.

47 Hirabayashi Y., Shimizu R., et al. Effects of the pregnant uterus on the extradural venous plexus in the supine and lateral positions as determined by magnetic resonance imaging. *Br J Anaesth* 1997 ; 78 : 317-9.

48 Rozenblit A.M., Ricci Z.J., Tuvia J., Amis E.S.J. Incompetent and dilated ovarian veins : a common CT finding in asymptomatic parous women. *AJR* 2001 ; 176 : 119-22.

49 Nascimento A.B., Mitchell D.G., Holland G. Ovarian veins : MRI findings in an asymptomatic population. *J Magn Reson Imaging* 2002 ; 15 : 551-6.

50 Hiromura T., Nishioka T. and S., Ikeda H., Tomita K. Reflux in the left ovarian vein : analysis of MDCT findings in asymptomatic women. *AJR* 2004 ; 183 : 1411-5.

51 Montagnac R., Schillinger F., Schillinger D., Milcent T. Le syndrome de la veine ovarienne. *Gynécol Obstét* 1989 ; 84 : 11-4.

52 Derrick F.C., Jr., Turner W.R., et al. Incidence of right ovarian vein syndrome in pregnant females. *Obstet Gynecol* 1970 ; 35 : 37-8.

53 Dykhuizen R. F., Roberts J.A. The ovarian vein syndrome. *Surg Gynecol Obstet* 1970 ; 130 : 443-52.

54 Derrick F.C., Jr., Rosenblum R., et al. Right ovarian vein syndrome. Six-year critique. *Urology* 1973 ; 1 : 383-5.

55 Shah M. S., Tozzo P.J. Right ovarian vein syndrome. *Urology* 1974 ; 3 : 488-90.

56 Gunther E., Steinmeyer C., et al. Ureteral obstruction caused by the right ovarian vein. *Radiologie* 1975 ; 15 : 297-300.

57 Batson O.V. The function of the vertebral veins and their role in the spread of metastases. *Annals of Surgery* 1940 ; 112 : 138-49.

58 Herlihy W.F Revision of the venous system : the role of the vertebral veins. *Med J Aus* 1947 ; 1 : 661-72.

59 Penning L.,Wilminck J.T. Biomechanics of the lumbosacral dural sac. A study of flexion extension myelography. *Spine* 1981 ; 6 : 398-408.

60 Zenker W., et al. Morphological indications for considerable diffuse resorption of cerebrospinal fluid in spinal meninges. *Anat Embryol* 1994 ; 189 : 243-58.

61 Zenker W., Kubik S. Brain cooling in humans. Anatomical consideration. *Anat Embryol* 1996 ; 228 : 230-6.