Aucun article ou résumé dans cette revue ne peut être reproduit sous forme d'imprimé, photocopie, microfilm ou par tout autre procédé sans l'autorisation expresse des auteurs et de l'éditeur. Editions Phlébologiques Françaises
No article or abstract in this journal may be reproduced in the form of print, photocopy, microfilm or any other means without the express permission of authors and the editor. Editions Phlébologiques Françaises

L'ARTÈRE PETITE SAPHÈNE : ESSAI INNOVANT d'INVESTIGATION et de PRISE en CHARGE

The SMALL SAPHENOUS ARTERY: an ORIGINAL WAY of INVESTIGATION and MANAGEMENT

A. DAGRADA [1], M. SCHADECK [2], J.F. UHL [3]

Avec la participation du Centre du Don des Corps (Université René-Descartes Paris IV) et du Laboratoire d'Anatomie de la Faculté de Médecine de Nantes

R É S U M É

L'artère petite saphène est connue pour être responsable de nécroses cutanées lors de son injection accidentelle au cours de la sclérothérapie de la petite veine saphène. Elle est néanmoins assez méconnue car sa visualisation en échographie est difficile sans repère anatomique. L'objectif de cette étude était de faire le point sur les réalités de cette entité et d'en déduire une attitude pratique avant toute intervention thérapeutique sur la petite veine saphène pour en gérer le risque de façon ouverte.
Ce sujet a été l'objet de la réalisation d'un mémoire de Diplôme universitaire de Phlébologie. Une étude a été menée sur un plan anatomique par dissections ainsi que par des coupes congelées et histologiques. Parallèlement, il a été réalisé une exploration complémentaire par tomodensitométrie et échographie sur des cas.
L'artère petite saphène se définit comme la terminaison inconstante, sous la pointe du mollet, de l'artère du nerf sural. Cette dernière, qui a parfois été appelée artère saphène externe, constitue un rapport très important pour la petite veine saphène. L'artère habituellement chemine parallèlement à la veine, juste sous le conduit saphénien, entre les muscles jumeaux (gastrocnémien) mais elle peut faire l'objet de nombreuses variations quant à son origine, trajet, calibre et terminaison.
Deux zones semblent particulièrement dangereuses : le creux poplité pour ses nombreux rapports vasculaires (artères jumelles) et la pointe du mollet pour sa confluence nerveuse et ses variations anatomiques (artérielles, veineuses et nerveuses). Le trajet entre les chefs du muscle gastrocnémien (jumeaux) de l'artère du nerf sural pourrait être exploré de manière particulièrement attentive lors des bilans d'insuffisance veineuse.

Mots-clefs : *artère petite saphène, anatomie, échographie.*

S U M M A R Y

Accidental injection of the small saphenous artery during sclerotherapy of the small saphenous vein (SSV) can cause skin necrosis. However, it is commonly unrecognised as its visualisation with ultrasound is difficult without anatomical landmarks. This study aims at overcoming this difficulty and at defining the practical implications of any therapeutic procedure on the SSV bearing in mind the risk involved. This was the subject matter of a dissertation for a University diploma in Phlebology. An anatomical study was carried out by dissection and serial histological sections associated with CT-scanning and echographic studies. The small saphenous artery is the inconstant termination in the calf of the sural nerve artery (sometimes called the external saphenous artery) which is intimately related to the SSV. The artery normally runs alongside the vein between the heads of gastrocnemius but its origin, course, size and termination are very variable. There are two particularly dangerous areas : the popliteal fossa because of the numerous vessels (gastrocnemial arteries) and the lower third of the leg, where nerves converge and where anatomical variations are common (arterial, venous and nervous). The course of the sural nerve artery between the heads of gastrocnemius should be carefully explored during an assessment of venous insufficiency.

Keywords : small saphenous artery, anatomy, echography.

INTRODUCTION

Le développement des thérapeutiques de la petite veine saphène variqueuse (sclérothérapie au premier plan, mais aussi laser, radiofréquence et chirurgie) se heurte à des effets secondaires dont est responsable en partie l'artère petite saphène. Cette dernière est connue pour entraîner des nécroses cutanées lors de son injection accidentelle au cours d'une séance de sclérothérapie. Redoutée pour cette raison, elle est néanmoins assez méconnue car sa visualisation en échographie est difficile et aléatoire. De là, la sclérothérapie de la petite veine saphène a acquis une réputation de grande dangerosité.

1. 23, rue du 11 Novembre 44340 BOUGUENAIS.
2. 5, rue Michel Chasles 75012 PARIS.
3. Centre de Chirurgie Vasculaire 113, avenue Charles de Gaulle 92200 NEUILLY-SUR-SEINE.

© Éditions Phlébologiques Françaises, vol. 59, n° 2/2006, p. 143-148

Aucun article ou résumé dans cette revue ne peut être reproduit sous forme d'imprimé, photocopie, microfilm ou par tout autre procédé sans l'autorisation expresse des auteurs et de l'éditeur. Editions Phlébologiques Françaises
No article or abstract in this journal may be reproduced in the form of print, photocopy, microfilm or any other means without the express permission of authors and the editor. Editions Phlébologiques Françaises

L'objectif de cette étude qui a fait l'objet d'un mémoire de Diplôme universitaire de phlébologie en 2004-2005 était de faire le point sur les réalités de cette entité. Nous pensons qu'une meilleure connaissance de son anatomie permettra des explorations et une prise en charge plus efficaces et moins délétères. Nous allons tenter de faire quelques propositions en ce sens.

Voici le plan qui sera suivi :

- Revue de la littérature
- Matériel et méthode
- Résultats
- Discussion
- Conclusion

Revue de la littérature

Une des raisons de la méconnaissance de cette artère tient au flou de sa nomenclature, d'où les différents noms qui lui ont été successivement donnés depuis 1822 : Arteria saphena parva (Tiedemann, 1822), Artère surale superficielle (Krause, 1842), Artères surales médiale et latérale (Henle, 1868), Artère surale superficielle médiane (Manchot, 1889), Artère petite saphène (Salmon, 1936) et Artère saphène externe ou de la veine saphène externe (Paturet, 1951).

Les principales descriptions anatomiques remontent au début du XIXème siècle : Tiedemann [1] en 1822 *(Gravure 1)*, puis Manchot [2] en 1889, Salmon [3] en 1936 et Paturet [4] en 1951. L'artère est décrite comme constante anatomiquement, naissant dans la partie inférieure du creux poplité : d'un tronc commun avec l'artère gastrocnémienne médiale le plus souvent, parfois de la gastrocnémienne latérale ou de l'artère poplitée, et parfois même d'un tronc commun des deux artères gastrocnémiennes. Son trajet est superficiel vertical, axial par rapport au mollet, dans la gouttière entre les deux chefs du muscle gastrocnémien. Elle entretient un rapport privilégié avec le nerf cutané sural médial (anciennement nerf saphène externe) et la petite veine saphène. Ses branches sont à destinée cutanée et musculaire. Son calibre est peu important mais, si elle est bien développée, elle peut descendre jusque derrière la malléole latérale (zone de naissance de la petite veine saphène).

Ce qui n'a pas été précisé est son rapport avec la petite veine saphène et l'espace saphénien (délimité par le fascia musculaire et le fascia saphénien).

Nous avons retenu quatre principaux travaux récents. Ouvry [5] en 1980 se base dans son étude sur l'anatomie de Paturet et décrit les accidents possibles en réalisant quelques dissections mais sans ajouter aux descriptions. Somer-Leroy [6] en 1991 fait une étude échographique sur un grand nombre de cas (249) mais sans critère fiable de reconnaissance échographique explicité : on comprend qu'elle cherche une artériole entre l'artère poplitée et la crosse de la petite veine saphène. Dans 96 % des cas, une petite artère est retrouvée à la face profonde de la petite veine

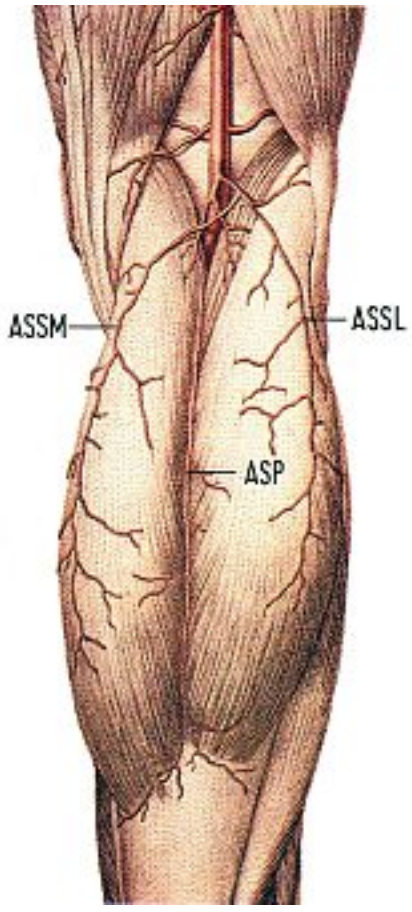

Gravure 1. – Représentation par Tiedemann 1 (1822) de l'artère petite saphène (ASP : arteria saphena parva) et de deux artères surales superficielles : médiale (ASSM) et latérale (ASSL)

saphène dont l'origine est identifiée dans 20 % des cas (artère poplitée qui semble être seule regardée). L'artère retrouvée peut être suivie sur en moyenne 2,6 cm (de 1 à 5 cm), donc a priori toujours dans le creux poplité. Schadeck [7] en 2004 fait une étude préthérapeutique dont un des objectifs était la recherche de l'artère petite saphène en s'attachant à deux critères : sa fréquence et sa localisation par rapport à la petite veine saphène. Aucun critère échographique de reconnaissance n'était proposé alors. Une artère est retrouvée dans 52,8 % des cas avec une distribution autour de la circonférence de la petite veine saphène avec une prédominance antérieure. Gillot et Lemasle [8] en 2005 ont permis une avancée anatomique en soulignant le rôle crucial des nerfs et en clarifiant ainsi les rapports au fascia musculaire, grâce à la théorie embryologique des nerfs angiodirecteurs (Claude Gillot). Elle consiste à penser que les nerfs chez l'embryon jouent un rôle déterminant mais encore mal identifié dans la condensation et/ou sélection des plexus en axes vasculaires. Les veines ont donc un nerf angiodirecteur à quelques exceptions près. La tradition anatomique veut que le nom du vaisseau dérive du nom du nerf. La petite veine saphène a deux nerfs angiodirecteurs successifs :

– à son origine malléolaire jusqu'à la pointe du mollet, le nerf axial (cutané sural médial) ;

Aucun article ou résumé dans cette revue ne peut être reproduit sous forme d'imprimé, photocopie, microfilm ou par tout autre procédé sans l'autorisation expresse des auteurs et de l'éditeur. Editions Phlébologiques Françaises
No article or abstract in this journal may be reproduced in the form of print, photocopy, microfilm or any other means without the express permission of authors and the editor. Editions Phlébologiques Françaises

– dans la partie crâniale, de la pointe du mollet jusqu'à la cuisse, le nerf postaxial (nerf cutané postérieur de la cuisse).

Au-dessus de la pointe du mollet, le nerf sural est angiodirecteur pour une autre veine : la veine du nerf sural ou intergastrocnémienne. Le nerf et sa veine sont accompagnés, sous le fascia musculaire, entre les deux chefs du muscle gastrocnémien, par une artère correspondant aux descriptions du XIXème siècle : l'artère du nerf sural. A ce niveau, la petite veine saphène est à l'aplomb en surface du fascia musculaire dans l'espace saphénien. A la pointe du mollet, le nerf sural pénètre l'espace saphénien et suit la petite veine saphène jusqu'à son origine, accompagné de sa veine (qui fusionne avec la petite veine saphène) et de son artère (si elle a le calibre suffisant pour aller jusque-là). Elle est alors satellite de la petite veine saphène et peut donc prendre le nom d'artère « petite saphène ». Dans la région poplitée, la crosse de la petite veine saphène (inconstante et sans nerf angiodirecteur) pénètre sous le fascia musculaire pour s'aboucher dans la veine poplitée parfois par l'intermédiaire d'une veine gastrocnémienne, d'où les rapports étroits entre la jonction saphéno-poplitée et l'origine de l'artère du nerf sural (fréquemment par un tronc commun avec l'artère gastrocnémienne médiale).

Matériel et méthode

Une double exploration anatomique et radio-anatomique a été entreprise. L'exploration anatomique a été menée à partir de ce dernier modèle anatomique pour d'une part centrer la recherche sur cette artère petite saphène, ensuite vérifier expérimentalement son modèle et enfin donner une idée de sa fréquence. L'exploration radiologique a été réalisée pour apporter un aspect utilisable dans la pratique clinique qui est la nôtre, par l'application radiologique du modèle anatomique afin de pouvoir proposer des critères échographiques de reconnaissance et ainsi suggérer une perspective de prise en charge.

Deux techniques anatomiques différentes ont été utilisées : les dissections classiques et les prélèvements histologiques pour un examen en microscopie optique.

Sur trois membres inférieurs de sujets frais, une injection artérielle au latex coloré a été réalisée au préalable. Puis les dissections de leur face postérieure ont été réalisées à la recherche de l'artère petite saphène. Les pièces ont été photographiées avec une attention particulière aux mensurations et aux rapports de l'artère avec la petite veine saphène, le fascia musculaire et les nerfs environnants.

Sur un membre inférieur de sujet frais, une injection artérielle et veineuse de gélatine colorée a été réalisée puis le membre a été congelé. Cette congélation a pour but de faciliter sa découpe en tranches pour une observation macroscopique des structures figées par le froid et pouvoir découper des échantillons suffisamment petits pour une étude histologique afin de comparer l'aspect macroscopique et microscopique.

Deux techniques radio-anatomiques différentes ont également été utilisées pour leur complémentarité : le scanner en coupe transversale et reconstitutions sagittales qui donne un aspect longitudinal original du trajet relatif de l'artère du nerf sural par rapport à la petite veine saphène et l'échographie qui est notre outil quotidien chez le sujet vivant.

Sur un membre inférieur de sujet frais, une injection intra-artérielle d'un mélange de latex et minium a été réalisée avant la congélation du membre pour des raisons d'hygiène et de faisabilité technique. Un examen tomodensitométrie en coupes transversales millimétriques a été pratiqué. Après repérage de l'opacification de l'artère du nerf sural en coupe transversale, des coupes parasagittales passant par l'artère ont été reconstruites.

Sur le membre inférieur bien conformé de deux sujets vivants, un balayage échographique du mollet en coupe transversale a été enregistré en séquence vidéo. Les plans fixes les plus caractéristiques ont été conservés.

Résultats

Étude anatomique

1° Dissection : une vue globale du trajet de l'artère du nerf sural *(Photo 1)* montre son origine d'un tronc commun avec l'artère jumelle interne, son trajet vertical accompagnant le nerf sural et la veine (sectionnée), l'émergence de branches musculaires bilatérales et sa terminaison à la pointe du mollet en une arborescence à destinée musculaire.

2° Dissection : l'origine de l'artère et de la veine petite saphène est une perforante du muscle gastrocnémien médial *(Photo 2)*. Les artères qui émergent du muscle proviennent directement de l'artère gastrocnémienne médiale, mais aussi de l'artère gastrocnémienne latérale. Le nerf sural est à distance des deux vaisseaux dans l'axe du membre.

3° Dissection : l'origine de l'artère du nerf sural se fait par un tronc commun des artères gastrocnémiennes médiales et latérales.

Sur une tranche de section du tiers médian du mollet, malgré une injection veineuse de bonne qualité par la petite veine saphène à son origine, celle-ci est peu dilatée et le paquet vasculaire du nerf sural est peu visible. En microscopie, l'artère du nerf sural se résout en fait en de multiples branches. La petite veine saphène est entourée d'un fascia saphénien épais et du fascia musculaire plus ténu mais présent. Le nerf sural est maintenant visible ainsi que de petites artérioles autour de la petite veine saphène et dans l'hypoderme.

Étude radio-anatomique

En coupe tomodensitométrique transversale, l'artère du nerf sural apparaît opacifiée au-dessus de la pointe du mollet. Elle est relativement proche de la petite veine saphène bien que strictement sous le fascia mus-

Aucun article ou résumé dans cette revue ne peut être reproduit sous forme d'imprimé, photocopie, microfilm ou par tout autre procédé sans l'autorisation expresse des auteurs et de l'éditeur. Editions Phlébologiques Françaises
No article or abstract in this journal may be reproduced in the form of print, photocopy, microfilm or any other means without the express permission of authors and the editor. Editions Phlébologiques Françaises

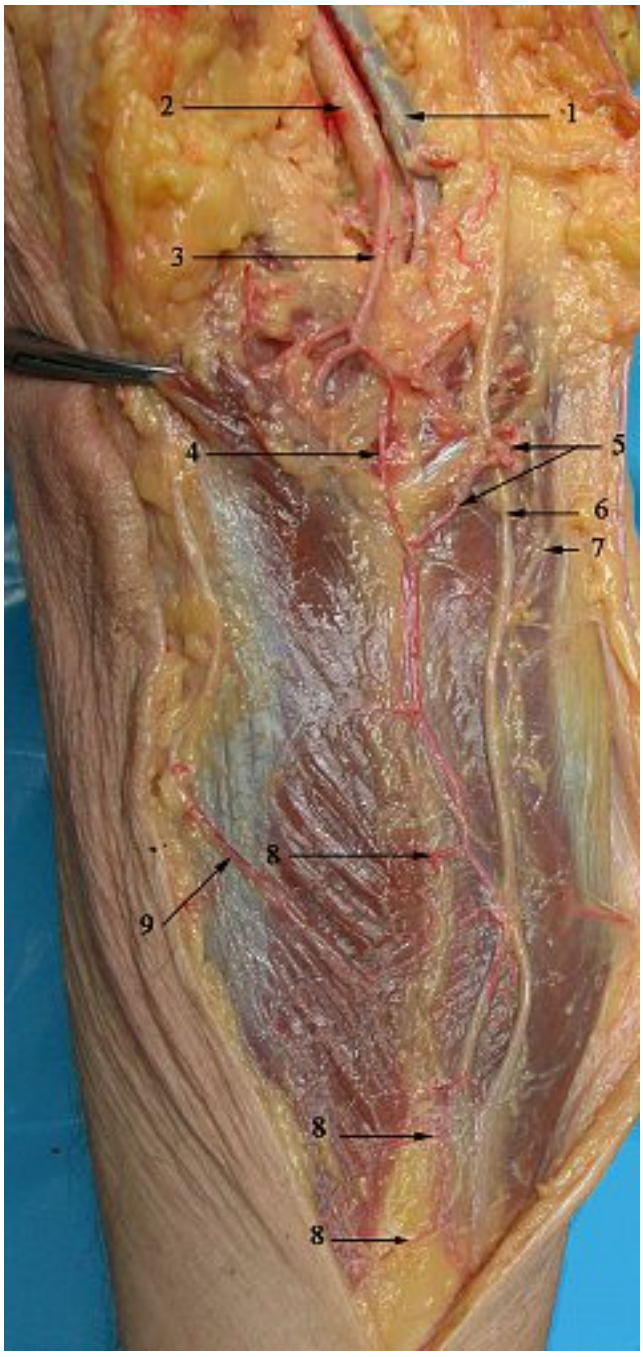

Photo 1. – Vue d'ensemble du trajet du paquet vasculo-nerveux du nerf sural : veine poplitée (1), artère poplitée (2), tronc commun de l'artère gastrocnémienne médiale et de l'artère du nerf sural (3), artère du nerf sural (4), veine du nerf sural sectionnée (5), nerf cutané sural médial (sural) (6), rameau communicant fibulaire (7), collatérales musculaires de l'artère du nerf sural (8), artères perforantes (9)

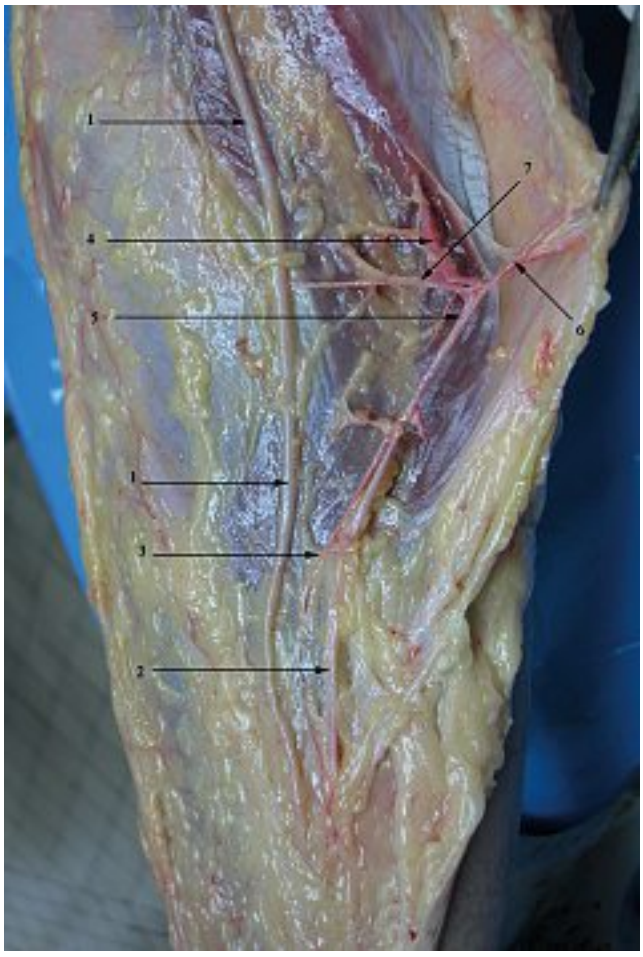

Photo 2. – Origine de l'artère et de la petite veine saphène par une perforante gastrocnémienne médiale : nerf cutané sural médial (nerf sural) (1), petite veine saphène (2), artère petite saphène (3), artère perforante gastrocnémienne médiale (4), veine perforante gastrocnémienne médiale (5), rameau artériel à destination cutanée (6), rameau artériel provenant de l'artère gastrocnémienne latérale (7)

Aucun article ou résumé dans cette revue ne peut être reproduit sous forme d'imprimé, photocopie, microfilm ou par tout autre procédé sans l'autorisation expresse des auteurs et de l'éditeur. Editions Phlébologiques Françaises
No article or abstract in this journal may be reproduced in the form of print, photocopy, microfilm or any other means without the express permission of authors and the editor. Editions Phlébologiques Françaises

culaire, donc à son aplomb. Elle prend son origine à la partie inférieure du creux poplité par une origine commune avec l'artère gastrocnémienne médiale.

En coupes sagittales successives, il apparaît cet aspect singulier d'une sinuosité de l'artère qui est comme tire-bouchonnée *(Photo 3)*. Son origine commune avec l'artère gastrocnémienne médiale est bien visible.

En échographie, chez les deux sujets, le balayage du mollet montre l'artère du nerf sural issue de l'artère gastrocnémienne médiale. Seul chez l'un des deux sujets, l'artère du nerf sural perfore le fascia musculaire pour cheminer une courte distance à côté de la petite veine saphène, dans son espace, avant que le signal artériel ne soit perdu.

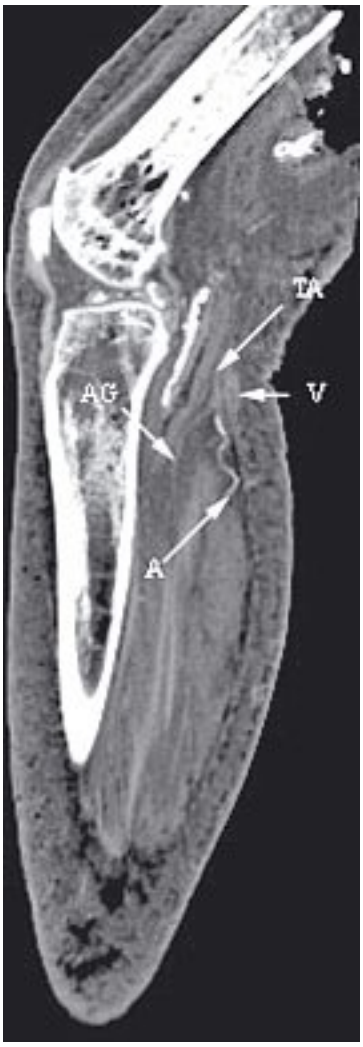

Photo 3. – Trajet dans le plan sagittal de l'artère du nerf sural (A) par rapport à la petite veine saphène (V) et l'artère gastrocnémienne médiale (AG)

L'artère est constamment retrouvée sur les études anatomiques. En échographie les deux sujets ont été sélectionnés pour leur bonne conformation. Son origine est variable mais avec, semble-t-il, une nette prédominance d'un tronc commun avec l'artère gastrocnémienne médiale. Son trajet est sous le fascia musculaire jusqu'à la pointe du mollet, confirmant le modèle anatomique. Un seul cas d'artère petite saphène, prolongement de l'artère du nerf sural après perforation du fascia musculaire sous la pointe du mollet, a été retrouvé.

Les critères échographiques d'identification de l'artère du nerf sural que nous proposons sont *(Photo 4)* :

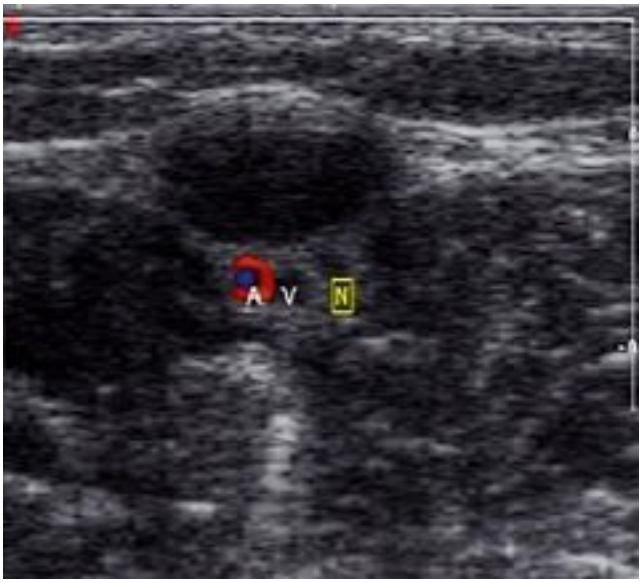

Photo 4. – Exemple d'artère du nerf sural respectant les critères d'identification échographiques proposés

– une artériole entre les deux chefs du muscle gastrocnémien ;

– un trajet sous le fascia musculaire et la petite veine saphène ;

– elle est accompagnée d'une veine et du nerf sural qui ont le même trajet.

Sa prise en charge passe logiquement par une recherche préthérapeutique ; il doit être prêté une attention systématique au paquet vasculo-nerveux sural (à mi-mollet, le creux poplité et pointe du mollet restant des zones à risque) et à ses variations.

Discussion

Comme les critères d'identification échographique n'ont pas été clairement exprimés dans les articles récents [6, 7], les artères retrouvées ne peuvent pas être d'une façon certaine identifiées comme l'artère petite saphène. Néanmoins, il est surprenant de mettre en parallèle les chiffres de ces deux articles : près de 96 % de détection d'une artériole pour l'article de Somer-Leroy [6] alors que Schadeck [7] n'en retrouve que 53 % avec un matériel plus moderne (sonde de 7,5 MHz en 1991, 13 MHz en 2004). Si les artères détectées ne sont pas l'artère petite saphène, il peut s'agir d'artères gastrocnémiennes, de perforantes… Elles font courir de toutes les façons un risque à l'abord du creux poplité.

Aucun article ou résumé dans cette revue ne peut être reproduit sous forme d'imprimé, photocopie, microfilm ou par tout autre procédé sans l'autorisation expresse des auteurs et de l'éditeur. Editions Phlébologiques Françaises
No article or abstract in this journal may be reproduced in the form of print, photocopy, microfilm or any other means without the express permission of authors and the editor. Editions Phlébologiques Françaises

La forte fréquence de l'origine commune avec l'artère gastrocnémienne médiale est peut-être à mettre en relation avec l'hémodynamique particulière du chef médial du muscle gastrocnémien, plus volumineux et puissant que le chef latéral.

Selon les critères échographiques proposés, l'observation de l'artère du nerf sural est donc relativement simple au cours même de l'examen de la petite veine saphène. Sa détection doit faire rechercher son prolongement sous la pointe du mollet et rendre prudents les gestes thérapeutiques quels qu'ils soient. Les variations anatomiques peuvent concerner les vaisseaux mais aussi les nerfs qui font apparaître des dangers particuliers. Les nerfs peuvent être visibles en échographie ce qui peut permettre également de réaliser dans certains cas ciblés des cartographies neurovasculaires pour éviter chirurgicalement certaines zones de confluence (pointe du mollet).

CONCLUSION

Cette étude centrée spécifiquement sur l'artère petite saphène confirme l'intérêt de la théorie des nerfs angiodirecteurs pour expliquer la position de l'artère par rapport à la petite veine saphène et au fascia musculaire ainsi que sa constance. Le phlébologue est concerné par cette artère qui est anatomiquement constante, dont le trajet est sinueux, comme tire-bouchonné sous le fascia musculaire du mollet, avec parfois une grande proximité avec la petite veine saphène. Plusieurs variations anatomiques sont possibles quant à son origine, calibre et longueur. Y prêter attention est une étape importante pour en gérer le risque de manière ouverte.

RÉFÉRENCES

1 Tiedemann. Tabulae arteriarum corporis humani. Müller, Karlsruhe, 1822.

2 Manchot C. The cutaneous arteries of the human body. Springer Verlag, New York Berlin Heidelberg Tokyo 1983 ; 112-13, 130-1.

3 Salmon M. Arteries of the skin. Churchill Livingstone, London Edinburgh Melbourne and New York 1988 ; 60-2.

4 Paturet G. Traité d'anatomie humaine, tome II : Membres supérieur et inférieur. Masson, Paris 1951 ; 962-3 : 967.

5 Ouvry P., Davy A., Guenneguez H. L'artère saphène externe. Remarques préliminaires sur son intérêt en phlébologie. *Phlébologie* 1980 ; 33 : 307-12.

6 Somer-Leroy R., Wang A., Ouvry P. Échographie du creux poplité. Recherche d'une artériole petite saphène avant sclérothérapie. *Phlébologie* 1991 ; 44 : 69-78.

7 Schadeck M. Sclérose de la petite veine saphène : comment éviter les mauvais résultats. *Phlébologie* 2004 ; 57 ; 165-9.

8 Lemasle P. Atlas d'écho-anatomie veineuse superficielle, tome 2 : La petite veine saphène. IPSEN 2005 : 25.