Aucun article ou résumé dans cette revue ne peut être reproduit sous forme d'imprimé, photocopie, microfilm ou par tout autre procédé sans l'autorisation expresse des auteurs et de l'éditeur. Editions Phlébologiques Françaises
No article or abstract in this journal may be reproduced in the form of print, photocopy, microfilm or any other means without the express permission of authors and the editor. Editions Phlébologiques Françaises



*Phlébologie 2010, 63, 2, p. 20-31*

# Visualisation en échographie des nerfs du membre inférieur présentant un intérêt en phlébologie.

## *Ultrasonic visualisation of nerves of the lower limb of phlebological interest.*

Ricci S., Moro L., Antonelli Incalzi R.


### *Résumé*

Les nerfs du membre inférieur actuellement explorables par les ultrasons et qui peuvent intéresser le phlébologue sont les suivants :

1. Le nerf tibial
2. Le nerf péronéal commun et ses branches
3. Le nerf sciatique et la division de ses deux branches
4. Le nerf sural et ses branches d'origine (nerf sural cutané médial et nerf sural cutané latéral)
5. Le nerf saphène
6. Le nerf fémoral
7. Le nerf cutané postérieur de cuisse.

Le nerf saphène et le nerf sural en particulier sont susceptibles d'être lésés au décours d'un stripping ou lors de traitements occlusifs thermiques en raison de leur proximité anatomique avec la grande veine saphène au dessous du genou et de la petite veine saphène au tiers moyen de jambe.

La possibilité de visualiser facilement ces nerfs par les ultrasons avant le traitement pourrait réduire l'incidence des lésions nerveuses.


***Mots-clés :*** *nerfs des membres inférieurs, échographie, lésion neurologique, traitement des varices.*


### *Summary*

The nerves of the lower limb which, at present, can be visualised by ultrasounds are the following :

1. The tibial nerve
2. The common peroneal nerve and its branches
3. The sciatic nerve and the division of its two branches
4. The sural nerve and its primary branches (the medial cutaneous sural nerve and the lateral cutaneous sural nerve)
5. The saphenous nerve
6. The femoral nerve
7. The posterior cutaneous nerve of thigh.

The saphenous and the sural nerves in particular risk being traumatised during stripping or during thermal occlusive treatments because of their anatomical proximity with the great saphenous vein below the knee and with the small saphenous vein in the middle third of the leg.

The easy visual localisation of these nerves by ultrasounds before treatment could reduce the incidence of nerve lesions.


**Keywords :** nerves of the lower limbs, ultrasound examination, treatment of varices.

## Introduction

La diffusion des moyens d'imagerie ultrasonographique dans les cabinets de phlébologie, surtout quand ils sont utilisés par les phlébologues eux-mêmes, a constitué la base des progrès dans la connaissance de l'anatomie et de l'hémodynamique de ces dix dernières années [1, 2].

Néanmoins, il reste beaucoup de travail à faire (étude de la continence de la jonction saphéno fémorale, évaluation des résultats, classification des récidives, etc.). Un de ces travaux est la visualisation en échographie des structures nerveuses qui accompagnent certaines veines à traiter. Ces nerfs sont à l'origine de complications et d'inconvénients généralement fastidieux (pour les patients et pour les phlébologues), et parfois même très invalidants.

*Università Campus Bio-Medico di Roma, Area di Geriatria, Centro per la Salute dell'Anziano, Ricci Stefano, Corso Trieste 123 -00198 Roma, Italy.*
*Tel. : 0039068551523 – E-mail :* varicci@tiscali.it
*Accepté le 21 avril 2010*

Aucun article ou résumé dans cette revue ne peut être reproduit sous forme d'imprimé, photocopie, microfilm ou par tout autre procédé sans l'autorisation expresse des auteurs et de l'éditeur. Editions Phlébologiques Françaises
No article or abstract in this journal may be reproduced in the form of print, photocopy, microfilm or any other means without the express permission of authors and the editor. Editions Phlébologiques Françaises



| | |
|---|---|
| NSc | Nerf sciatique |
| NT | Nerf tibial |
| NPC | Nerf péronéal commun |
| PVS | Petite veine saphène |
| GVS | Grande veine saphène |
| JSP | Jonction saphéno-poplitée |
| VP | Veine poplitée |
| NSu | Nerf sural |
| NCLS | Nervus cutaneus lateralis surae |
| NCMS | Nervus cutaneus medialis surae |
| NSa | Nerf saphène |
| NF | Nerf fémoral |

*Liste des abréviations.*

| Nerfs | Visualisation (%) | Sonde (Mhz) |
|---|---|---|
| Sciatique | 100 | 7,5 |
| Tibial | 100 | 7,5 |
| Péronéal commun | 100 | 7,5 |
| Sural | 100 | 14 |
| NCLS | 50 | 14 |
| NCMS | 50 | 14 |
| Saphène | 90 | 7,5-14 |
| Fémoral | 100 | 7,5 |
| Cutané fémoral post. | 30 | 14 |

*TABLEAU 1 : Possibilité de visualisation des nerfs et sonde échographique la plus appropriée.*

La visualisation en échographie de nerfs du membre inférieur a déjà été décrite dans la littérature concernant la neurologie, l'anesthésie échoguidée ou la stimulation nerveuse. Récemment, la phlébologie s'est aussi intéressée à ce sujet.

On sait maintenant que le nerf sciatique (NSc) et ses branches de division – nerf tibial (NT) et nerf péronéal commun (NPC) – sont facilement visibles par les moyens d'emploi courant (sondes 7,5-10 Mhz) [3] en particulier en cas de varicose associée à ces nerfs [4, 5, 6]. D'autres nerfs peuvent être aussi visualisés avec des sondes plus performantes [7] **(Tableau 1)**.

**Les nerfs actuellement explorables qui peuvent intéresser le phlébologue sont :**

1. Le nerf tibial
2. Le nerf péronéal commun et ses branches
3. Le nerf sciatique et la division de ses deux branches

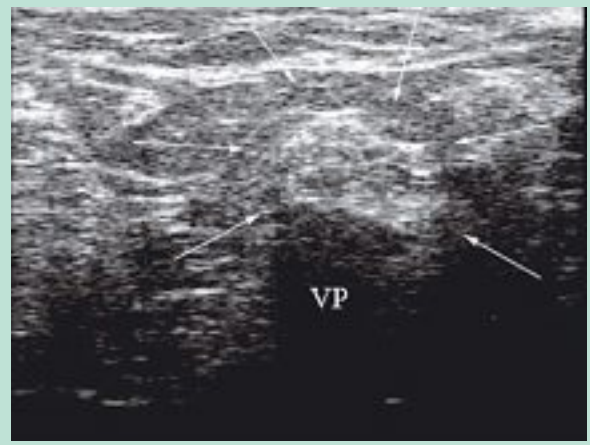


*FIGURE 1 : Le nerf (ici le nerf tibial) apparaît, en section transversale, comme une formation arrondie ou ovoïde, plus échogène par rapport aux tissus environnants, contenant des petites taches hypoéchogènes arrondies correspondants aux fibres nerveuses formant le nerf. VP : veine poplitée.*

4. Le nerf sural et ses branches d'origine (nerf sural cutané médial et nerf sural cutané latéral)
5. Le nerf saphène
6. Le nerf fémoral
7. Nerf cutané fémoral postérieur.

## Aspects échographiques des nerfs périphériques

Le nerf est mieux recherché en section transversale. Il apparaît comme une formation arrondie ou ovoïde, plus échogène par rapport aux tissus musculaires ou conjonctivaux environnants, contenant des petites taches hypoéchogènes arrondies dues aux fibres nerveuses formant le nerf ; le périnévrium entourant la formation est bien visible car plus échogène **(Figure 1)**.

En section longitudinale, le nerf présente un aspect fibrillaire en lignes parallèles **(Figure 2)** [3].

Une variation de l'angle d'incidence de la sonde peut aider l'identification du nerf car sa différence de tonalité est importante par rapport à celle des tissus environnants **(Figure 3)**.

Ainsi, un balayage rapide répété de bas en haut montre le nerf comme une structure relativement « fixe » alors que tout le reste est « en mouvement ». Par conséquent, l'iconographie des nerfs est mieux visible par des ciné-loops plutôt que par des images instantanées. Les sondes employées habituellement (7,5-10 MHz) sont suffisantes pour l'exploration des nerfs de gros diamètre (NSc-NT-NPC), tandis que pour les nerfs de section plus réduite une sonde plus superficielle (14-18 MHz), réglée pour l'exploration des tissus, est nécessaire [7] **(Tableau 1)**.

Aucun article ou résumé dans cette revue ne peut être reproduit sous forme d'imprimé, photocopie, microfilm ou par tout autre procédé sans l'autorisation expresse des auteurs et de l'éditeur. Editions Phlébologiques Françaises
No article or abstract in this journal may be reproduced in the form of print, photocopy, microfilm or any other means without the express permission of authors and the editor. Editions Phlébologiques Françaises



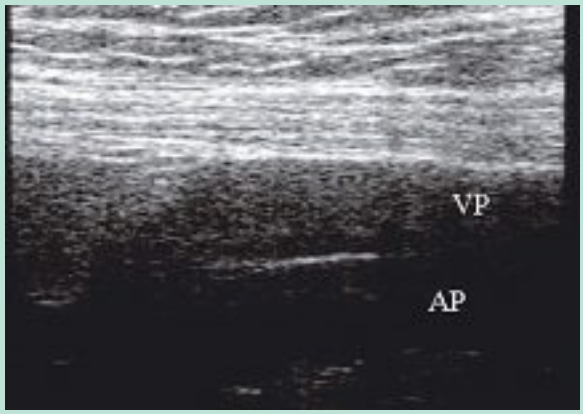


*FIGURE 2 : En section longitudinale le nerf (ici le nerf tibial) présente un aspect fibrillaire en lignes parallèles correspondant aux fibres nerveuses.*
*VP : veine poplitée ; AP : artère poplitée.*

## Nerf tibial (NT) et nerf péronéal commun (NPC) (Figure 4 et Figure 5)

### *Rappel anatomique*

Les deux nerfs se forment par la division du NSc au niveau de l'angle supérieur du losange poplité, mais la division peut être aussi plus haute. Dans le prolongement du NSc, le NT est en contact direct avec la face ventrale de la veine poplitée, et avec la face dorsale de la petite veine saphène (PVS) quand elle est présente. Il contourne la jonction saphéno-poplitée (JSP) le plus souvent sur le côté médial quand la jonction est de type « terminal », mais cette disposition varie beaucoup du fait de la grande variété anatomique de la JSP. A l'angle inférieur du losange poplité, le nerf se divise progressivement en nombreuses branches surtout destinées à l'innervation motrice des muscles postérieurs de la jambe (popliteus, gastrocnemius, soleus, plantaris, tibialis posterior, flexor digitorum longus and flexor hallucis longus), sauf la branche sensitive qui est destinée au nerf sural.

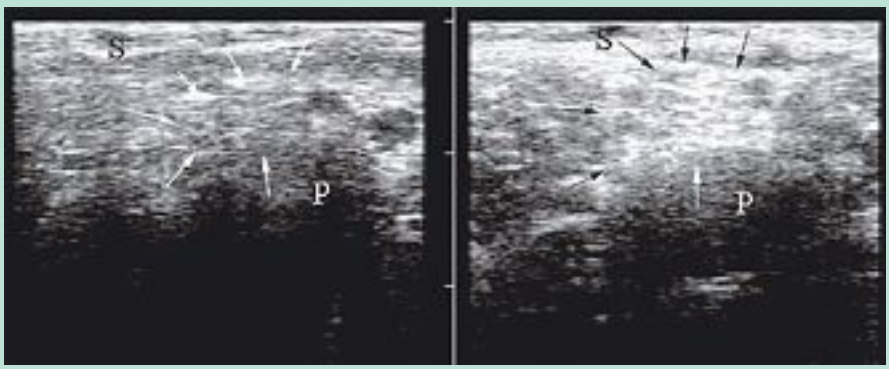


*FIGURE 3 : En variant l'angle d'incidence de la sonde, on peut identifier le tissu nerveux qui se différencie mieux des tissus environnants.*

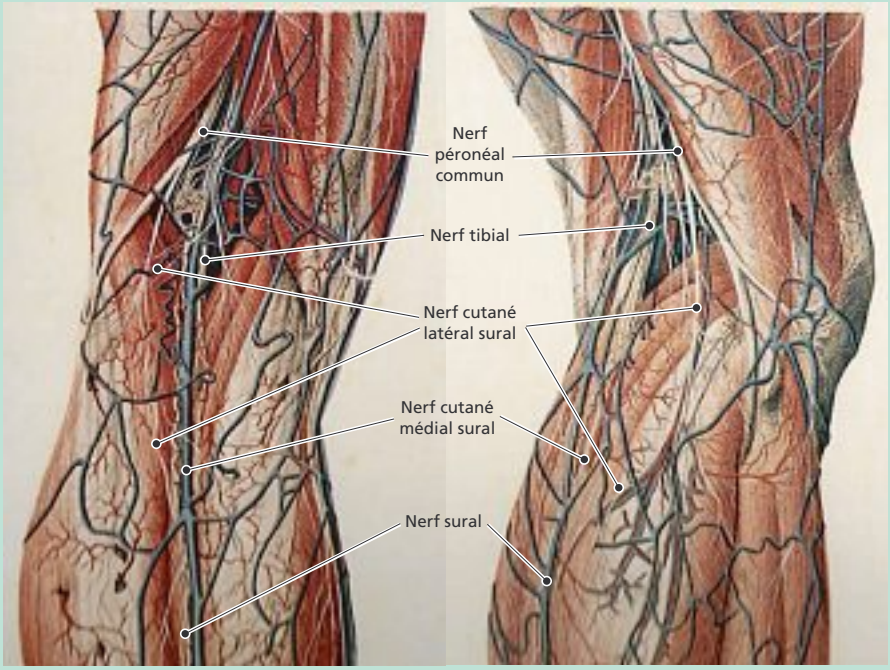


*FIGURE 4 : Anatomie de la région poplitée : division du nerf sciatique (non visible) en nerf tibial (en contact avec la veine poplitée et la petite veine saphène) et nerf péronéal commun (le long du bord du muscle biceps femoralis), dont la branche de division plus médiale (nerf cutané latéral sural) contribue à la formation du nerf sural.*
*(D'après Paolo Mascagni - Anatomiae Universae icônes - publié par Niccolò Capurro à Pisa en 1823).*

Aucun article ou résumé dans cette revue ne peut être reproduit sous forme d'imprimé, photocopie, microfilm ou par tout autre procédé sans l'autorisation expresse des auteurs et de l'éditeur. Editions Phlébologiques Françaises
No article or abstract in this journal may be reproduced in the form of print, photocopy, microfilm or any other means without the express permission of authors and the editor. Editions Phlébologiques Françaises



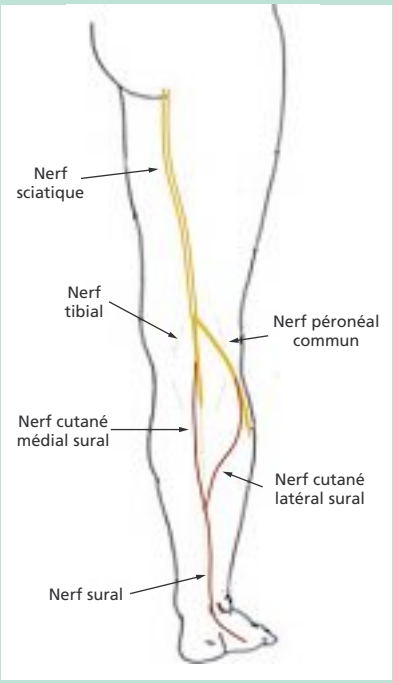


*FIGURE 5 : Schéma de la position des nerfs visibles à l'échographie, à la face postérieure du membre inférieur.*

*FIGURE 6 : En présence d'une dilatation de la petite veine saphène (le vaisseau plus superficiel), le nerf semble subir une compression, apparaissant de section rhomboïde ou semi-lunaire.*

Le NPC est la branche latérale de division du NSc. Il descend le long du bord du muscle biceps femoralis vers la tête du péroné. Il se divise en trois branches : le nerf cutané latéral sural (NCLS) décrit plus loin, d'abord au niveau du losange poplité, il passe ensuite derrière la tête fibulaire.

*FIGURE 7 : Le nerf peut apparaître aplati sur la veine poplitée.*

Le nerf péronéal profond donne l'innervation motrice des muscles antérieurs de la jambe (tibialis anterior, extensor hallucis longus, extensor digitorum longus and peroneus tertius), le nerf péronéal superficiel rejoint les muscles moteur peroneus longus and peroneus brevis.

La sonde est placée en coupe transversale sur le pli poplité ; le nerf est identifié en premier entre la PVS et la veine poplitée (VP). Le nerf apparaît comme une formation arrondie ou plutôt ovoïde (mais parfois même aplatie ou irrégulière du fait de la compression par les veines voisines), du même calibre que la VP, plus échogène par rapport aux tissus musculaires environnants, contenant plusieurs petites taches hypoéchogènes arrondies dues aux fibres nerveuses formants le nerf ; le périnévrium entourant le nerf est bien visible **(Figure 1)**. En section longitudinale, le nerf est allongé sur la VP d'aspect fibrillaire en lignes parallèles **(Figure 2)**. En présence d'une dilatation de la PVS, le nerf semble subir une compression, apparaissant de section rhomboïde ou semi-lunaire **(Figure 6)**. La VP, lorsqu'elle est volumineuse, peut également causer un aplatissement du nerf **(Figure 7)** [3].

En suivant par continuité le NT vers le haut, il est facile d'identifier latéralement le point de séparation du NPC du tronc du NSc qui est dans le prolongement du NT. Cette séparation n'est jamais brutale, mais plutôt « lente », avec le périnévrium qui semble se diviser en forme de « goutte » après la division du tronc nerveux **(Figure 8)**. Lorsque la JSP est présente, elle est située en général à distance par rapport au point de séparation, sur la face latérale du NT entre les deux branches de division mais parfois aussi sur la face médiale du NT surtout lorsque la JSP est particulièrement « basse » [8]. Rarement, en présence de JSP haute, le point de séparation du NPC peut être situé distalement par rapport à la jonction, qui peut alors être latérale par rapport au NPC.

Aucun article ou résumé dans cette revue ne peut être reproduit sous forme d'imprimé, photocopie, microfilm ou par tout autre procédé sans l'autorisation expresse des auteurs et de l'éditeur. Editions Phlébologiques Françaises
No article or abstract in this journal may be reproduced in the form of print, photocopy, microfilm or any other means without the express permission of authors and the editor. Editions Phlébologiques Françaises



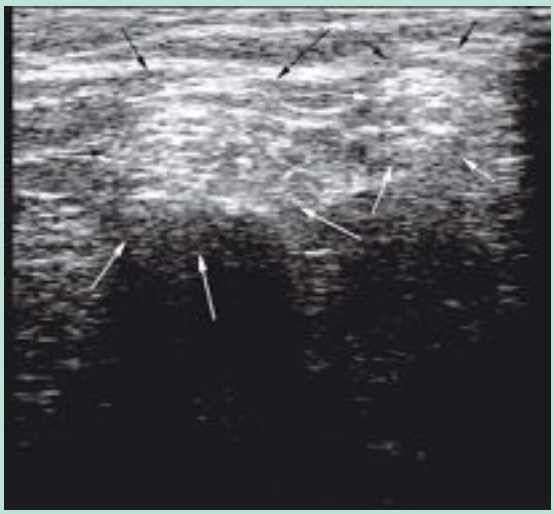

*FIGURE 8 : Point de division du nerf péronéal commun (à droite) et du nerf tibial (à gauche) du tronc du NSc qui est dans le même axe que le nerf tibial. Les deux structures semblent encore attachées par le périnévrium.*

Dans un cas étudié par dissection cadavérique par Claude Gillot **(Figure 9)**, la jonction traversait le NPC. Ces variations peuvent expliquer certaines lésions du NPC survenant après la section ligature chirurgicale de la JSP ou après un stripping de la VPS [9].

Le NPC est difficile à suivre au milieu des tissus voisins qui ont une échogénicité homogène si l'on emploie la sonde habituelle de 7,5-10 Mhz. Au contraire, avec une sonde plus superficielle (14-18 Mhz), le nerf et ses branches sont facilement identifiables parmi les tissus conjonctifs et musculaires, renfermés dans un compartiment fascial formé par un dédoublement du fascia musculaire (voir nerf sural) [7].

Le NT vers le haut est en continuité avec le NSc, tandis que distalement il disparaît subitement à cause de l'émission des branches musculaires.

*FIGURE 9 : Dissection cadavérique : la petite veine saphène traverse le nerf péronéal commun avant de former la jonction avec la veine poplitée (Gillot C. Atlas of the short saphenous vein. Phlébologie 1999 ; Special issue : Fig. 20).*

## Nerf sciatique

### *Rappel anatomique*

Le NSc (ou nerf ischiatique) est la branche terminale du plexus sacré. Il sort du bassin par la grande échancrure sciatique, descend dans la fesse puis dans la région postérieure de la cuisse, dans la coulée de tissu cellulo-adipeux située entre le grand adducteur en avant et le demi-membraneux et le long biceps en arrière. Il se trouve en position verticale et médiane à la face postérieure des 1/3 supérieur et moyen de cuisse, il atteint l'angle supérieur du creux poplité où il se divise en ses 2 branches terminales sensitivo-motrices (NT et NPC). Il s'agit du nerf le plus gros de l'organisme.

Suivant le NT, proximalement par rapport au point de séparation du NPC, le NSc est visible car il est relativement superficiel. En remontant avec la sonde la face postérieure de la cuisse le nerf devient progressivement plus profond à cause du volume croissant des muscles postérieurs. Il est visible jusqu'à la racine de la cuisse. Du point de vue phlébologique le NSc peut être accompagné par une veine profonde inconstante, la veine sciatique **(Figure 10)**. Il s'agit d'une veine embryonnaire qui tend normalement à disparaître, mais qui peut être parfois retrouvée chez les sujets normaux. Elle peut devenir une voie de suppléance après une thrombose veineuse profonde ou rester ouverte en cas d'anomalie veineuse congénitale tronculaire (syndrome de Klippel Trenaunay).

Aucun article ou résumé dans cette revue ne peut être reproduit sous forme d'imprimé, photocopie, microfilm ou par tout autre procédé sans l'autorisation expresse des auteurs et de l'éditeur. Editions Phlébologiques Françaises
No article or abstract in this journal may be reproduced in the form of print, photocopy, microfilm or any other means without the express permission of authors and the editor. Editions Phlébologiques Françaises

*FIGURE 10 : Le nerf sciatique (indiqué par les flèches) peut être accompagné par une veine profonde inconstante, la veine sciatique. Veine embryonnaire qui tend normalement à disparaître, elle peut être accidentellement retrouvée chez les sujets normaux et devenir une voie de suppléance après une thrombose veineuse profonde.*

### Varices du nerf sciatique, du nerf tibial et du nerf péronéal commun

Les varices de ces nerfs sont rares, mais très typiques. Récemment, plusieurs articles ont paru sur cette localisation variqueuse [4, 5, 6, 10] et, depuis la description des aspects particuliers de cette pathologie, on identifie beaucoup plus de cas. Il s'agit, dans les cas les plus typiques (mais avec des variations possibles), de varices du mollet qui sont alimentées par une veine qui vient latéralement de la fosse poplitée suivant le NPC et se continuant dans le NSc.

La varice, en général très petite, pénètre le nerf et passe à travers ses fibres nerveuses ou son périnévrium avec une image échographique très particulière **(Figure 11)**. Cette varice du NSc ne doit pas être confondue avec la veine sciatique, décrite ailleurs dans ce même article.

### Nerf sural (NSu) [7]

***Rappel anatomique* (Figure 4)**

Ce nerf est formé par deux branches différentes (tibiale et péronéale) qui se rejoignent à différents niveaux de la jambe selon les cas, pour former le NSu final. La branche tibiale (nervus cutaneus medialis surae - NCMS) vient du NT au niveau de la fosse poplitée et suit parallèlement la PVS dans le tissu conjonctif du sillon formé par les deux chefs du muscle gastrocnemious, en profondeur et au dehors du compartiment de la PVS [11]. Il se distribue à la peau des parties inférieures et latérales de la face postérieure de la jambe, au bord latéral du pied, à la face dorsale du pied et à la face latérale du cinquième orteil.

En général, au niveau du tiers moyen du mollet, il est rejoint par la branche péronéale pour former le nerf final. A ce niveau, mais avec de grande variation, le NSu entre dans le compartiment et se trouve très près de la veine, souvent en contact direct avec elle. Derrière la malléole latérale, le nerf se dirige en avant le long du bord latéral du pied.

**La composante péronéale du nsu (nervus cutaneus lateralis surae - NCLS)** vient directement du NPC. Ce nerf descend latéralement dans la fosse poplitée le long du bord du muscle biceps femoris, en direction de la tête du péroné. Dans ce parcours, le NPC donne une branche parfois nommée « communicante », le NCLS, descend distalement et s'incurve médialement au tiers moyen du mollet, où il rejoint le NCMS pour compléter le NSu. Il se distribue à la peau des deux tiers proximaux de la face postérieure de la jambe.

Tous ces aspects anatomique sont visualisables aux explorations ultrasonores à condition d'employer des sondes d'au moins 14 Mhz, avec une configuration pour les tissus.

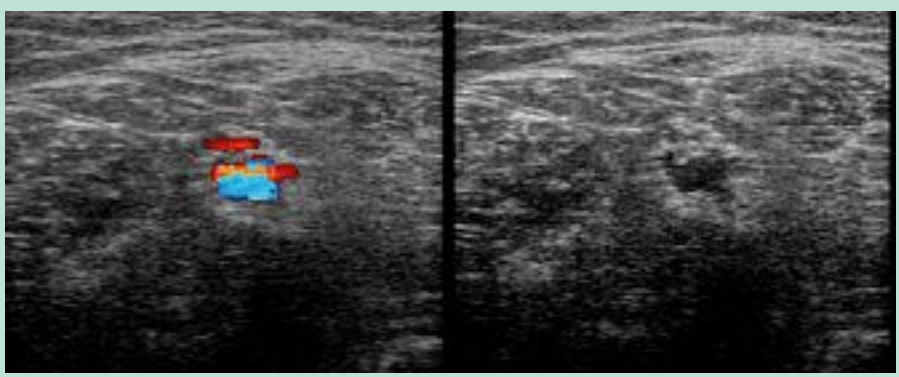

*FIGURE 11 : La varice du nerf sciatique (le reflux est montré par le Doppler couleur), en général très discrète, pénètre le nerf et passe à travers ses fibres nerveuses ou son périneévrium avec une image échographique très particulière en « cible ».*

Aucun article ou résumé dans cette revue ne peut être reproduit sous forme d'imprimé, photocopie, microfilm ou par tout autre procédé sans l'autorisation expresse des auteurs et de l'éditeur. Editions Phlébologiques Françaises
No article or abstract in this journal may be reproduced in the form of print, photocopy, microfilm or any other means without the express permission of authors and the editor. Editions Phlébologiques Françaises



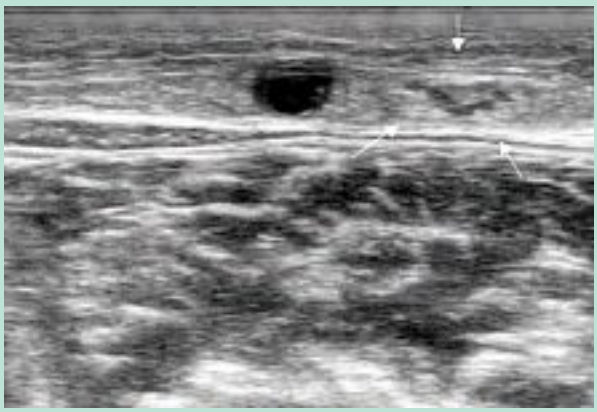

*FIGURE 12 : Au tiers moyen de jambe, en position latérale (ici à droite) par respect à la petite veine saphène, le nerf sural présente l'aspect classique des nerfs (flèches) : formation ronde/ovoïdale (1,2 mm de diamètre), modérément échogène, continente des « spots » noirs (les fibres nerveuses), entouré d'une couche échogène (le périnévrium).*

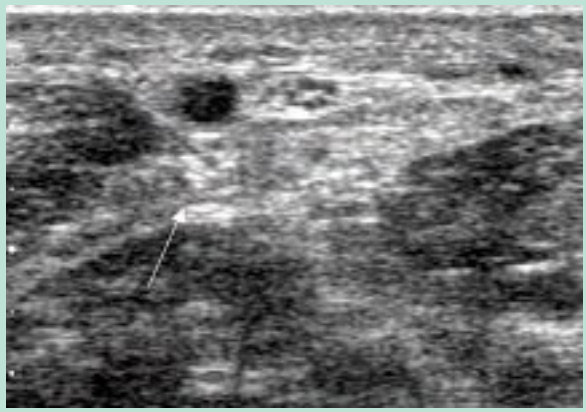

*FIGURE 13 : Il est également possible de visualiser le point d'union des deux nerfs composant le nerf sural et de les suivre le long leur parcours jusqu'à leur origine. Le NCMS est dans le sillon des gastrocnemious, au-dessous de la grande veine saphène et hors du compartiment (flèche), le NCLS est à côté (ici à droite) de la petite veine saphène.*

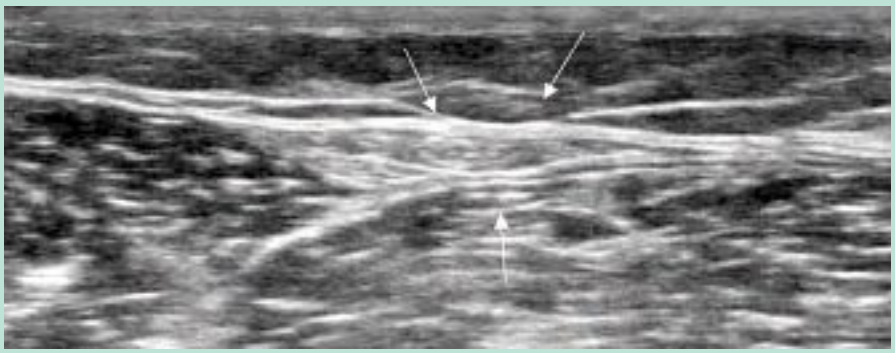

*FIGURE 14 : Le nervus cutaneus lateralis surae (flèches) se porte latéralement dans un compartiment propre.*

Le NSu est identifié d'abord au tiers moyen de la jambe, sur le trajet de la PVS (le sujet étant debout pour que la veine soit bien visible), dans le compartiment, accolé à la PVS. En général en position latérale par rapport à la veine, le nerf présente l'aspect classique des nerfs : formation ronde/ovoïdale (1,2 mm de diamètre), modérément échogène, contenant des « spots » noirs (les fibres nerveuses), entouré d'une couche échogène (le périnévrium) **(Figure 12)**. Là aussi la variation de l'angle d'émission des US peut faciliter la mise en évidence du nerf, ainsi que le balayage rapide bas/haut répété [3]. Une fois le nerf identifié, on peut le suivre par continuité distalement jusqu'au (et latéralement au) tendon d'Achille, et proximalement jusqu'au point où il perd le contact direct avec la PVS.

Cela a été nommé le « point de risque », en considérant qu'au delà de ce point, lors d'un stripping, le risque chirurgical de lésion surale est plus important.

Il est souvent également aussi possible de visualiser le point d'union des deux nerfs composant le NSu et de les suivre le long de leur parcours jusqu'à leur origine, le NCMS dans le sillon du gastrocnemious, en position profonde par rapport à la grande veine saphène (GVS), hors du compartiment **(Figure 13)** et le NCSL latéralement dans un compartiment propre **(Figure 14)**.

Dans une étude récente [7], sur 40 membres inférieurs parmi 20 sujets, dont 2 étaient porteurs de varices de la PVS, le NSu était visible dans 39 membres et le « point de risque » dans 37 membres.

## Le nerf saphène (NSa)

### *Rappel anatomique* (Figure 15 et Figure 16)

Ce nerf vient du nerf fémoral (NF) 2 cm au-dessous du ligament inguinal. Il descend le long du canal des adducteurs avec l'artère fémorale, perfore la paroi ventrale du canal se plaçant au-dessous du muscle sartorius.

Aucun article ou résumé dans cette revue ne peut être reproduit sous forme d'imprimé, photocopie, microfilm ou par tout autre procédé sans l'autorisation expresse des auteurs et de l'éditeur. Editions Phlébologiques Françaises
No article or abstract in this journal may be reproduced in the form of print, photocopy, microfilm or any other means without the express permission of authors and the editor. Editions Phlébologiques Françaises



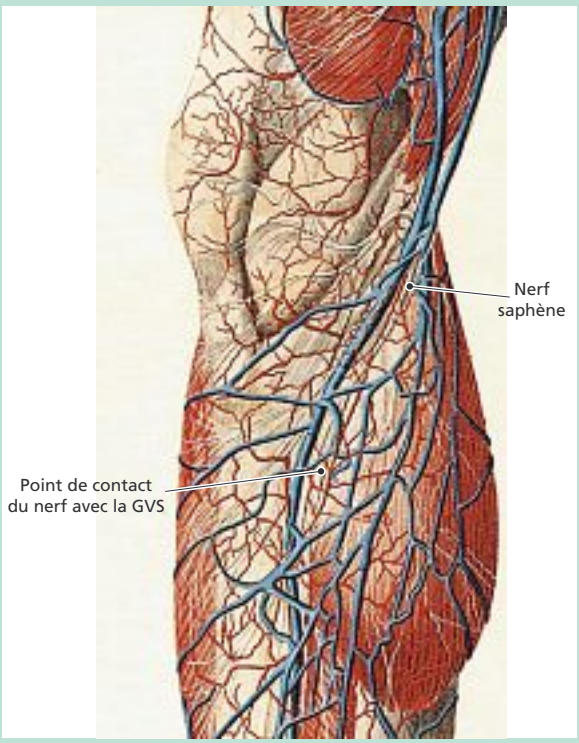


*FIGURE 15 : Le nerf saphène provient du nerf fémoral (NF) 2 cm au-dessous du ligament inguinal et descend le long du canal des adducteurs avec l'artère fémorale. Au niveau du genou, il devient superficiel, passant entre le muscle sartorius et le muscle gracilis, en arrière et en profondeur par rapport à la grande veine saphène (GVS) ; il entre en contact avec la GVS 2-3 cm au-dessous et médialement à la tubérosité tibiale et, à partir de ce point, accompagne la veine jusqu'au bord médial du pied.*
*(D'après Paolo Mascagni - Anatomiae Universae icônes - publié par Niccolò Capurro à Pisa en 1823).*

Au niveau du genou, il devient superficiel, traversant le fascia lata et passant entre le muscle sartorius et le muscle gracilis. A ce point, le nerf se trouve en arrière et en profondeur par rapport de la GVS ; progressivement, il devient plus superficiel et antérieur pour entrer en contact avec la GVS 2-3 cm au dessous et médialement par rapport à la tubérosité tibiale, au voisinage de la perforante de Boyd. A partir de ce point, le nerf accompagne la veine jusqu'au bord médial du pied. Le nerf donne la sensibilité de la peau de la face médiale du mollet et de la face médiale du pied.

Le NSa a les mêmes caractéristiques échographiques que le NSu, mais il est beaucoup plus difficile à retrouver étant donné l'absence de points de référence anatomiques (comme le NT pour le Nsu) et la présence de tissus plus homogènes, donc peu contrastés. De plus, le champ d'exploration est plus dispersé.

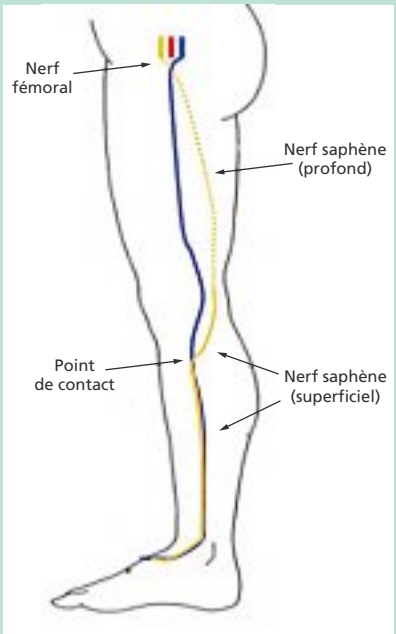


*FIGURE 16 : Schéma montrant la position du nerf fémoral et du nerf saphène (les pointillés correspondent à la partie non visible à l'échographie) à la face interne du membre inférieur.*

Le nerf est recherché en section transversale sur le parcours de la GVS au-dessous du genou. Il apparaît dans un espace conjonctival au dessous **(Figure 17)** et médialement par rapport à la GVS. En le suivant par continuité distalement, le nerf entre dans le compartiment saphène **(Figure 18, gauche)**, entre en contact avec la GVS (point de risque) **(Figure 18, centre et droite)** et la suit sans interruption tout le long de la jambe. A partir du point de contact, le nerf apparaît parfois aplati ou même « enroulé » autour de la GVS. En présence de dilatation de la GVS le nerf peut se perdre dans le conjonctif périveineux. Il peut être « séparé » de la veine dilatée par la compression de la sonde. Cela fait disparaître la veine en laissant les tissus périveineux bien visibles.

Dans une étude personnelle sur 20 sujets dont 10 étaient sains et 10 étaient porteurs de maladie veineuse chronique, le NSa a été visualisé sur 36/40 jambes. Trois patients chez lesquels le nerf n'était pas visualisé avaient subi une saphénectomie (un sujet avait des paresthésies) et le quatrième était un sujet normal.

## Le nerf fémoral

### *Rappel anatomique*

Il prend son origine dans l'abdomen, vient du plexus lombaire et descend dans le sillon formé par les muscles iliaque et psoas, passant dans la cuisse derrière le ligament inguinal. Il se trouve latéralement par rapport à l'artère fémorale, séparé par une partie du muscle grand psoas et par la gaine fémorale. Il se termine 2 cm au-dessous du ligament inguinal, se divisant en branches motrices (muscles pettineus, sartorius, quadriceps fémoral) et branches sensitives (nerfs saphenus, cutaneus femoralis anterior, medialis, lateralis).

Aucun article ou résumé dans cette revue ne peut être reproduit sous forme d'imprimé, photocopie, microfilm ou par tout autre procédé sans l'autorisation expresse des auteurs et de l'éditeur. Editions Phlébologiques Françaises
No article or abstract in this journal may be reproduced in the form of print, photocopy, microfilm or any other means without the express permission of authors and the editor. Editions Phlébologiques Françaises



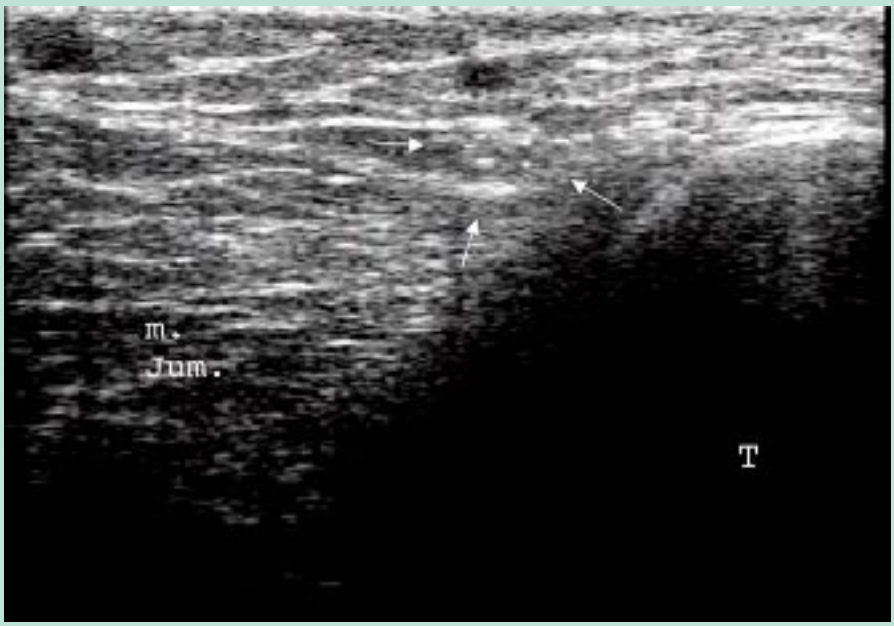


***FIGURE 17 :** En section transversale le nerf (flèches) est retrouvé sur le parcours de la grande veine saphène (GVS) au dessous du genou dans un espace conjonctival au-dessous et médialement de la GVS. T : tibia ; m.Jum: muscle jumeau).*

***FIGURE 18 :** En direction distale, le nerf entre dans le compartiment saphène (gauche) et entre en contact avec la grande veine saphène (point de risque) (centre et droite) et la suit sans interruption tout le long de la jambe.*

Ce nerf est bien visible latéralement dans le champ d'exploration des vaisseaux inguinaux **(Figure 19)**, près de l'artère fémorale mais sans contact direct, comme une structure nerveuse typique qui « disparaît » rapidement vers le bas avec l'émission de ses branches.

### Nerf cutané fémoral postérieur

Il est souvent visible avec une sonde 14 Mhz sur la face postérieure de la partie haute de cuisse, superficiellement par rapport au fascia musculaire, dans un espace conjonctival propre.

## Discussion

La possibilité de visualiser certains nerfs du membre inferieur peut constituer un avantage, en phlébologie, pour les traitements chirurgicaux (stripping, occlusion thermique par laser ou radiofréquence), le but étant de limiter les lésions nerveuses qui ont été rapporté dans un nombre variable mais important de cas (5-40 %) [12, 13, 14, 15, 16].

Analysant 200 cas consécutifs de plaintes médico-légales pendant la période 1990-2002, liées au traitement de veines variqueuses dans le Royaume Uni, J.R.H. Scurr et J.H. Scurr [9] ont rapporté 31 % de plaintes relatives à une lésion nerveuse dont 9 % étaient dues à une lésion du NPC, 7,5 % à une lésion du Nsu, 4 % à une lésion du NSa, et 10,5 % à une lésion d'autres nerfs. Si on considère que seulement une partie des cas de lésion nerveuse a été suivie d'une action médico-légale, on peut penser que la fréquence de ces lésions peut être très importante.

Les symptômes de lésion nerveuse sont : anesthésie, hypoesthésie, paresthésie, fourmillement et, parfois, hyperesthésie. En cas d'évolution de la lésion vers la formation d'un névrome, parfois appelé « neurite », cela se traduit par une douleur constante à type de « brûlure », irradiant parfois au dos du pied, provoquée par la compression du site de lésion.

La lésion nerveuse la plus étudiée est celle du NSa, le stripping de la veine saphène étant l'opération traditionnellement la plus pratiquée [17].

Aucun article ou résumé dans cette revue ne peut être reproduit sous forme d'imprimé, photocopie, microfilm ou par tout autre procédé sans l'autorisation expresse des auteurs et de l'éditeur. Editions Phlébologiques Françaises
No article or abstract in this journal may be reproduced in the form of print, photocopy, microfilm or any other means without the express permission of authors and the editor. Editions Phlébologiques Françaises

*FIGURE 19 : Le nerf fémoral est visible au-dessous du ligament inguinal, latéralement à l'artère fémorale (AF), séparé par une partie du muscle grand psoas et par la gaine fémorale.*
*VF : veine fémorale.*

La localisation typique correspond à la face médiale distale du mollet et du pied, mais une recherche plus attentive peut mettre en évidence des lésions aussi au-dessus du genou mais, naturellement sans relation avec le NSa (apex du triangle fémoral, aine, cuisse médiale). Ces symptômes peuvent disparaître ou s'atténuer dans le temps. Parfois ils peuvent durer et même persister [18].

Certaines études rétrospectives ont rapporté une incidence de ces lésions de 23 à 40 % des cas pour le stripping jusqu'à la cheville [13, 15]. Une étude prospective a rapporté une incidence de 20 % à trois mois de l'opération [14]. D'autres études prospectives concernant le stripping « court » ont rapporté des chiffres allant de 19 % à 6 semaines à 7 % à 3 mois [19].

Pour cette raison, le stripping « court » est actuellement celui qui est considéré comme le plus sûr concernant le risque de lésions neurologiques (7 %) par rapport au stripping long (39 %), [20]. C'est une analyse qui avait déjà été faite par Negus en 1986 [21].

L'accolement et l'adhérence du NSa à la GVS (véritable « point de risque ») qui s'étend de la tubérosité tibiale vers la périphérie explique facilement pourquoi les lésions nerveuses sont plus fréquentes si le stripping concerne la GVS de jambe. Heureusement, les explorations ultrasoniques nous ont montré que la GVS était rarement incontinente au-dessous du genou et donc ne nécessitait presque jamais d'être enlevée au niveau jambier. A noter que le « point de risque » se situe à une hauteur variable, si bien que même un stripping limité au genou vers le bas peut intéresser ce point et présenter ainsi un risque pour le nerf.

C'est pour cette raison que la possibilité de visualiser chez certain patients ce point de risque par une échographie préopératoire et de le marquer sur la peau, peut devenir un geste simple et très utile aux chirurgiens. On pourra ainsi placer l'incision basse du stripping proximalement par rapport à ce point. De même, si l'on utilise une technique d'occlusion thermique, on pourra pratiquer l'introduction de la sonde en zone plus sûre. En fait, une étude multicentrique a rapporté 2,8 % de paresthésie à 12 mois et 4,5 % à 24 mois pour des traitements utilisant la radiofréquence avec introduction du cathéter Closure au niveau du genou [22] et d'autres, 9 % à six mois [23], et 19 % [24]. Pour les traitements utilisant le laser, l'incidence varie de 1 à 10 % dans une revue de 2005 [25] jusqu'à 30 % [26].

La chirurgie de la PVS est aussi entachée du risque de lésion nerveuse. Tous les chirurgiens gardent à l'esprit ce danger. C'est pourquoi la chirurgie de la PVS n'est pas volontiers pratiquée et qu'elle est souvent limitée à la section de la jonction (ce qui en plus n'est pas facile), le stripping complet n'étant pas l'opération la plus pratiquée [27].

Curieusement, bien peu de travaux on été consacrés à ce sujet, l'incidence vraie de ces lésions étant par conséquence impossible à calculer. On peut retrouver dans la littérature beaucoup de travaux qui signalent une lésion occasionnelle du Nsu pendant chirurgie de la PVS, toutefois les auteurs considèrent cette complication comme étant rare. D'autres travaux concernent des séries limitées, étudiant ensemble les deux saphènes (GVS et PVS), sans méthodologie satisfaisante [17].

Aucun article ou résumé dans cette revue ne peut être reproduit sous forme d'imprimé, photocopie, microfilm ou par tout autre procédé sans l'autorisation expresse des auteurs et de l'éditeur. Editions Phlébologiques Françaises
No article or abstract in this journal may be reproduced in the form of print, photocopy, microfilm or any other means without the express permission of authors and the editor. Editions Phlébologiques Françaises



Une information indirecte peut être déduite par la fréquence des actions médico-légales provoquées par les lésions nerveuses dans le Royaume Uni. Celles liées au Nsu sont rapportées dans 7,5 % des cas (15 sur 200 actions de 1990 à 2002) [9].

Les occlusions thermiques, rarement employées sur la PVS, sont associées à des lésions du NSu dans 2 % des cas seulement, probablement grâce à l'hydro-dissection/anesthésie locale qui protège le nerf [28].

La visualisation du « point de risque » du NSu (le point de contact entre le nerf et la PVS) peut permettre de limiter le risque neurologique durant le traitement en indiquant le niveau de traitement chirurgical, par le choix d'une méthode alternative (sclérothérapie), par une hydro dissection plus importante et contrôlée à l'échographie [7].

Au-delà de l'intérêt phlébologique, la vision directe aux ultrasons du NSu peut faciliter la correction percutanée de la rupture du tendon d'Achille, qui s'accompagne de 13 % de lésion du NSu. Elle peut avoir des applications en neurologie diagnostique (biopsie, étude de conduction) ou thérapeutique (greffe du NSu sur lésions de nerfs importantes) [7].

La chirurgie de la PVS présente aussi le risque d'une lésion du NPC, ce qui semble plus étonnant car ce nerf n'est pas directement sur le trajet de la veine. La revue de Sam et al. concernant les « Lésions nerveuses au cours de la chirurgie des varices » [17] ne cite même pas cette éventualité. Au contraire, c'est un article récent [29] et une lettre « à l'éditeur » à propos du même article [8] qui relate l'incidence de cette complication, en réalité beaucoup plus grave que celle du NSu, car le NPC est constitué de fibres motrices importantes. Sa lésion complète rend impossible la dorsiflexion (foot drop) par paralysie des muscles tibiaux antérieurs. La correction est très difficile (exploration de la lésion, possible greffe, physiothérapie, éventuelle transposition des muscles tibials postérieurs en cas d'insuccès). Il semble que la lésion du NPC soit due plutôt à l'exploration de la fosse poplitée pour ligature-section de la JSP, du fait de la disposition variable de la jonction par rapport au point de séparation du NCP du NSc. Le traumatisme du nerf est causé par la dissection chirurgicale de la jonction ou par l'action des écarteurs (compression contre la tête tibiale) pendant la dissection (17/18 cas), rarement par le stripping (1/18 cas) [8].

La visualisation préopératoire du NSc et de ses deux branches, et leur rapport avec la JSP peut, de toute évidence, éviter une partie de ces lésions, en particulier en cas de ré-exploration de la fosse poplitée. L'exploration ultrasonore peut aussi être intéressante dans les lésions du NPC « non phlébologiques » (traumatismes, compression par plâtre, lésions « orthopédiques »)

La mise en évidence du NSc [3] permet d'apprécier les rapports de ce nerf avec la JSP et la partie terminale de la PVS avec qui elle est en contact étroit. La présence possible de varices du NSc (et du NCP) est retrouvée de plus en plus fréquemment depuis sa description échographique [4, 5, 6, 10]. Le traitement par sclérothérapie échoguidée à la mousse semble être la meilleure solution pour ces varices chirurgicalement « intouchables ». A la cuisse, l'identification du nerf peut être utilisée pour l'exécution d'une anesthésie tronculaire [30].

La visualisation du nerf fémoral peut guider l'anesthésie tronculaire de ce nerf. L'identification du nerf cutané fémoral postérieur n'a, à présent, aucun intérêt clinique.

## Conclusion

Les sondes échographiques actuellement disponibles permettent une bonne visualisation de plusieurs nerfs qui peuvent intéresser les phlébologues. En particulier les nerfs qui accompagnent la GVS et la PVS peuvent être identifiés, et donc chirurgicalement évités, dans le but de réduire les lésions nerveuses qui accompagnent les gestes thérapeutiques les plus fréquents.

Je tiens à remercier le Dr. Denis Creton qui a dédié son temps et sa patience à la correction de ce travail pour le rendre lisible en langue française.

## Références

1. Coleridge Smith P., Labropoulos N., Partsch H., Myers K., Nicolaides A., Cavezzi A. Duplex ultrasound investigation of the superficial veins and perforators in chronic venous disease of the lower limbs- UIP Consensus document. Part I : basic principles - EJVES 2006 Jan ; 31 : 83-92.
2. Cavezzi A., Labropoulos N., Partsch H., Ricci S., Caggiati A., Myers K., Nicolaides A., Coleridge Smith P. Duplex ultrasound investigation of the superficial veins and perforators in chronic venous disease of the lower limbs- UIP Consensus document. Part II : anatomy - EJVES 2006 Mar ; 31 : 288-99.
3. Ricci S. Ultrasound Observation of the Sciatic Nerve and its Branches at the Popliteal Fossa : Always Visible, Never Seen. Eur. J. Vasc. Endovasc. Surg. 2005 ; 30 : 659-63.
4. Ricci S., Georgiev M., Jawien A., Zamboni P. Sciatic nerve varices. EJVES 2005 ; 29 : 83-7.
5. Labropoulos N., Tassiopoulos A.K., Gasparis A.P., Phillips B., Pappas P.J. Veins along the course of the sciatic nerve. JVS 2009 ; 49 : 690-6.
6. Gianesini S., Menegatti E., Tacconi G., Scognamillo F., Liboni A., Zamboni P. Echo-guided treatment of venous malformation involving the sciatic nerve. Phlebology 2009 ; 24 : 46-7.
7. Ricci S., Moro L., Antonelli Incalzi R. Sural Nerve ultrasound visualization: echo-anatomical aspects and rationale for detection. Eur. J. Vasc. Endovasc. Surg. 2010 ; 39 : 636-41.

Aucun article ou résumé dans cette revue ne peut être reproduit sous forme d'imprimé, photocopie, microfilm ou par tout autre procédé sans l'autorisation expresse des auteurs et de l'éditeur. Editions Phlébologiques Françaises
No article or abstract in this journal may be reproduced in the form of print, photocopy, microfilm or any other means without the express permission of authors and the editor. Editions Phlébologiques Françaises



8. Uhl J.F., Gillot C. Embryology and three dimension anatomy of the superficial venous system of the lower limb. Phlebology 2007 ; 22 : 194-206.
9. Scurr J.R.H., Scurr J.H. Correspondence : Common Peroneal Nerve Injury during Varicose Vein Surgery. Eur. J. Vasc. Endovasc. Surg. 2006 ; 32 : 334-5.
10. Lemasle P., Uhl J.F., Lefebvre-Vilardebo M., Gillot C., Baud J.M., Vin F. Veine du nerf sciatique et maladie variqueuse. Aspects écho-anatomiques et hémodynamiques. Phlébologie 2001 ; 54 : 219-28.
11. Lemasle P., Uhl J.F., Lefebvre-Vilardebo M., Gillot C., Baud J.M. Artère petite saphène. Rappels embryologiques, anatomiques et conséquences thérapeutiques. Phlébologie 2006 ; 59 : 35-45.
12. Akagi D., Arita H., Komiyama T., Ishii S., Shigematsu K., Nagawa H., Miyata T. Saphenous Vein Stripping. Eur. J. Vasc. Endovasc. Surg. 2007 ; 33 : 625-30.
13. Cox S.J., Wellwood J.M, Martin A. Saphenous nerve injury caused by stripping of the long saphenous vein. BMJ 1974 ; 1 : 415-7.
14. Docherty J.G., Morrice J.J., Bell G. Saphenous neuritis following varicose vein surgery. Br. J. Surg. 1994 ; 81 : 698.
15. Morrison C., Dalsing M.C. Signs and symptoms of saphenous nerve injury after greater saphenous vein stripping: prevalence, severity, and relevance for modern practice. J. Vasc. Surg. 2003 ; 38 : 886-90.
16. Wood J.J., Chant H., Laugharne M., Chant T., Mitchell D.C. A prospective study of cutaneous nerve injury following long saphenous vein surgery. Eur. J. Vasc. Endovasc. Surg. 2005 ; 30 : 654-8.
17. Sam R.C., Silverman S.H., Bradbury A.W. Nerve Injuries and Varicose Vein Surgery. Eur. J. Vasc. Endovasc. Surg. 2004 ; 27 : 113-20.
18. Wood H., Chant, Laugharne M., Chant T., Mitchell D.C. A Prospective Study of Cutaneous Nerve Injury Following Long Saphenous Vein Surgery J.J. Eur. J. Vasc. Endovasc. Surg. 2005 ; 30 : 654-8.
19. Aremu M.A., Mahendran B., Butcher W., Khan Z., Colgan M.P., Moore D.J. et al. Prospective randomised controlled trial : Conventional versus powered phlebectomy. J. Vasc. Surg. 2004 ; 39 (1) : 88-94.
20. Holme J.B., Skajaa K., Holme K. Incidence of lesions of the saphenous nerve after partial or complete stripping of the long saphenous vein. Acta Chir. Scand. 1990 ; 156 : 145-8.
21. Negus D. Should the incompetent saphenous vein be stripped to the ankle ? Phlebology 1986 ; 1 : 33-6.
22. Merchant R.F., de Palma R.G., Kabnick L.S. Endovascular obliteration of saphenous reflux : A multicentre study. J. Vasc. Surg. 2002 ; 35 : 1190-6.
23. Manfrini S., Gasbarro V., Danielsson G., Norgren L., Chandler J.G., Lennox A.F. Endovenous management of saphenous vein reflux. J. Vasc. Surg. 2000 ; 32 : 330-42.
24. Johannes E.M., Sybrandy M.D., Wittens CHA. Initial experiences in endovenous treatment of saphenous vein reflux. J. Vasc. Surg. 2002 ; 36 : 1207-12.
25. Mundy L., Merlin T.L., Fitridge R.A., Hiller J.E. Systematic review of endovenous laser treatment for varicose veins. Br. J. Surg. 2005 ; 92 : 1189-94.
26. Chang C.J., Chua J.J. Endovenous laser photocoagulation (EVLP) for varicose veins. Lasers Surg. Med. 2002 ; 31 : 257-62.
27. Myers K., Clough A. Treatment of Small Saphenous Vein Reflux Ch.32 in The Vein Book, edited by John J. Bergan, 2007 ; Elsevier Inc.
28. Kontothanassis D., Di Mitri R., Ferrari Ruffino S., Zambrini E., Camporese G., Gerard J.L., Labropoulos N. Endovenous Laser Treatment of the Small Saphenous Vein with a 980-nm Diode Laser : Early Results. J. Vasc. Surg. 2009 ; 49 (4) : 817-1092.
29. Giannas J., Bayat A., Watson S.J. Common Peroneal Nerve Injury during Varicose Vein Operation. Eur. J. Vasc. Endovasc. Surg. 2006 ; 31 : 443-5.
30. Gray A.T., Collins A.B., Schafhalter-Zoppoth I. Sciatic nerve block in a child : a sonographic approach. Anesth. Analg. 2003 Nov ; 97 (5) : 1300-2.