Aucun article ou résumé dans cette revue ne peut être reproduit sous forme d'imprimé, photocopie, microfilm ou par tout autre procédé sans l'autorisation expresse des auteurs et de l'éditeur. Editions Phlébologiques Françaises
No article or abstract in this journal may be reproduced in the form of print, photocopy, microfilm or any other means without the express permission of authors and the editor. Editions Phlébologiques Françaises

ARTÈRE PETITE SAPHÈNE. RAPPELS EMBRYOLOGIQUES, ANATOMIQUES et CONSÉQUENCES THÉRAPEUTIQUES

SMALL SAPHENOUS ARTERY : EMBRYOLOGY, ANATOMY and THERAPEUTIC CONSIDERATIONS

P. LEMASLE [1], J.F. UHL [2, 3], C. GILLOT [2], M. LEFEBVRE-VILARDEBO [3], F. VIN [3], J.M. BAUD [1]

R É S U M É

La petite veine saphène (PVS) pose des problèmes thérapeutiques du fait de la variabilité anatomique de la jonction saphéno-poplitée mais aussi du fait des rapports vasculaires et nerveux du tronc saphénien lui-même.
L'artère petite saphène représente en particulier un risque potentiel d'injection intra-artérielle lors de la sclérothérapie.
Mais, anatomiquement, cette artère est inconstante et correspond au prolongement de l'artère du nerf sural.
Dans sa forme modale, au niveau du mollet, elle n'est pas située dans le même plan que la PVS et est donc relativement protégée lors des procédures thérapeutiques.
Par contre, elle est vulnérable dans sa partie initiale où elle longe la crosse et, de la pointe du mollet jusqu'à la malléole, lorsqu'elle se situe dans le compartiment saphénien et suit le tronc de la PVS.

Mots-clefs : *anatomie, nerfs du membre inférieur, embryologie, artère petite saphène, artère du nerf sural, veine du nerf sural, fascia saphénien, petite veine saphène.*

S U M M A R Y

Intervention on the small saphenous veln (SSV) requires careful consideration because of the anatomical variability of the saphenopopliteal junction and also because of the relationship of the trunk itself with vascular and nervous structures. There is a particular risk of inadvertent intra-arterial injection of the small saphenous artery which represents the proximal extension of the sural nerve artery but is anatomically inconstant. Normally, at calf level, it is not in the same plane as the SSV and thus relatively protected during therapeutic procedures. On the other hand, it is vulnerable both at its origin where it runs in close apposition to the termination of the SSV and, more distally, above the malleoli where it runs within the saphenous compartment alongside the SSV trunk.

Keywords : anatomy, nerves of the lower limb, embryology, small saphenous artery, sural nerve artery, sural nerve vein, saphenous fascia, small saphenous vein.

INTRODUCTION

La petite veine saphène (PVS) est souvent considérée comme une veine difficile à traiter, autant en chirurgie qu'en sclérothérapie, du fait de la variabilité anatomique de la jonction saphéno-poplitée mais aussi du fait des rapports vasculaires et nerveux du tronc saphénien lui-même.

Le propos de ce travail est de préciser la place de l'artère petite saphène dans ces difficultés thérapeutiques. Nous avons exclu l'historique de sa description.

RAPPEL EMBRYOLOGIQUE

Pour bien comprendre l'anatomie veineuse superficielle et ses variations, un rappel de l'embryogenèse veineuse du membre inférieur est indispensable.

Les travaux du Professeur Gillot, présentés dans son *Atlas anatomique des dispositifs veineux superficiels* [1], ont mis en évidence qu'à quelques rares exceptions près l'embryogenèse des veines suit le développement des nerfs : théorie des nerfs angiodirecteurs.

1. 15, rue Pottier 78150 LE CHESNAY.
2. Laboratoire d'anatomie biomédicale des Saints-Pères, Université Paris 5 45, rue des Saints-Pères 75006 PARIS.
3. 113, avenue Charles de Gaulle 92200 NEUILLY-SUR-SEINE.

© Éditions Phlébologiques Françaises, vol. 59, n° 1/2006, p. 35-45

Aucun article ou résumé dans cette revue ne peut être reproduit sous forme d'imprimé, photocopie, microfilm ou par tout autre procédé sans l'autorisation expresse des auteurs et de l'éditeur. Editions Phlébologiques Françaises
No article or abstract in this journal may be reproduced in the form of print, photocopy, microfilm or any other means without the express permission of authors and the editor. Editions Phlébologiques Françaises

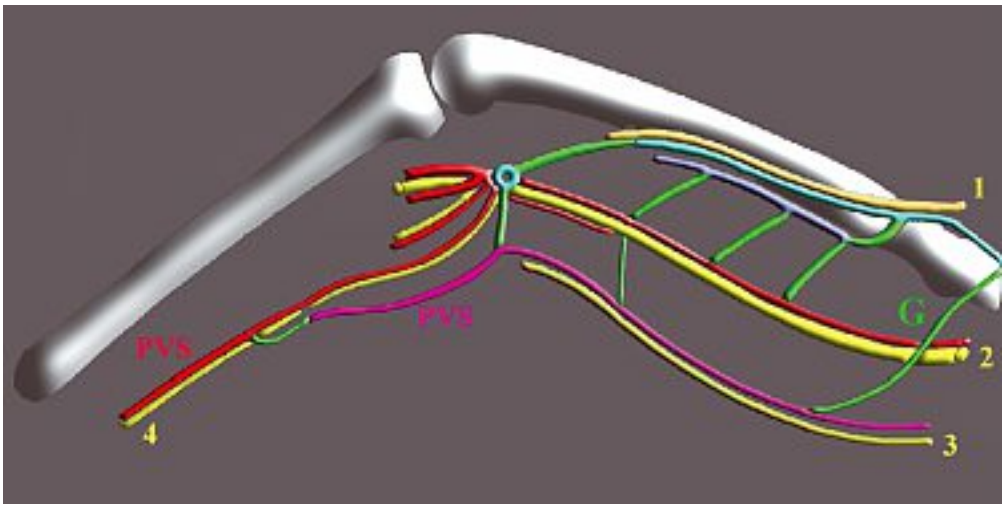

Fig. 1. – Schéma de C. Gillot. Nerfs angiodirecteurs et plexus veineux à l'âge adulte.
A la cuisse : nerf pré-axial (nerf fémoral) avec sa veine satellite, la VFS en bleu clair ; nerf axial (nerf grand sciatique) avec le prolongement axial de la PVS en rouge ; nerf post-axial (nerf petit sciatique) avec le prolongement post-axial de la PVS (2/3 inférieurs de l'anastomose de Giacomini) en violet ; G : en vert, 1/3 supérieur de l'anastomose de Giacomini qui correspond à une anastomose entre le système post-axial et pré-axial, sans nerf satellite.
Au creux poplité : le carrefour veineux supra-condylien est issu des anastomoses entre les 3 plexus veineux. De ces anastomoses naîtront la veine poplitée et la jonction saphéno-poplitée.
A la jambe : nerf axial (nerf sural) qui est sous le fascia musculaire dans la 1/2 supérieure et rejoint le compartiment saphénien, donc en position interfasciale à la pointe du mollet.
La PVS (rouge puis violette) est d'abord satellite du nerf axial (nerf sural) puis du nerf post-axial (nerf cutané fémoral postérieur) qui n'est pas figuré

Lors du développement embryologique, les plexus veineux précèdent l'apparition des nerfs mais restent dans un premier temps indifférenciés. Ce n'est qu'après l'apparition des nerfs et à leur contact que les capillaires embryonnaires, primitivement dispersés, vont se concentrer le long de ces nerfs angiodirecteurs et se différencier en veines identifiables *(Fig. 1)*.

Trois nerfs angiodirecteurs conditionnent l'embryogenèse veineuse du membre inférieur de l'embryon [2].

Ils sont classés par rapport à l'axe du membre :

– dans l'axe du membre, le **nerf axial** qui deviendra à la cuisse, chez l'adulte, le **nerf grand sciatique** et sa branche terminale interne, le **nerf tibial** (ancien sciatique poplité interne), et à la jambe le **nerf sural** (anciennement nerf saphène externe) ;

– en avant de l'axe, le **nerf pré-axial,** futur **nerf fémoral** de la cuisse ;

– et en arrière de l'axe, le **nerf post-axial**, futur **nerf petit sciatique** de la cuisse et, en particulier, sa branche cutanée.

Considérons le développement de la petite veine saphène (PVS) :

– dans sa moitié inférieure, de la malléole externe à la pointe du mollet, la PVS est considérée comme une veine axiale puisque sa différenciation s'est faite au contact du nerf sural ;

– dans sa moitié supérieure, de la pointe du mollet au pli du genou, la PVS est une veine post-axiale car sa différenciation s'est faite au contact du nerf cutané fémoral postérieur ou rameau cutané du nerf petit sciatique ;

– la jonction saphéno-poplitée (JSP) correspond à l'anastomose entre les plexus axial et post-axial : elle est variable et inconstante car elle n'a pas de nerf angiodirecteur.

Rappel sur les compartiments saphéniens *(Fig. 2)*

Les travaux préliminaires de plusieurs auteurs [3-6], confirmés par une réunion de consensus international [6], ont abouti à la définition de compartiment saphénien.

Ce concept a d'abord été proposé pour la grande veine saphène (GVS).

– Ainsi, compte tenu de ses rapports étroits avec l'axe saphénien, Caggiati [7] a proposé de nommer la lame fibreuse du tissu sous cutané (ou fascia superficialis) **« le fascia saphénien »**, appellation acceptée par le Federative International Committee for Anatomical Terminology.

– Par souci d'uniformisation du langage, l'aponévrose qui recouvre les muscles et les structures profondes est nommée : **« le fascia musculaire »**.

– Ces 2 fascias délimitent, dans l'hypoderme des loges, des espaces que Caggiati, Ricci et Georgiev ont proposé de nommer : **« les compartiments saphéniens »**.

La grande veine saphène est par définition la veine située à la face médiale du membre dans le compartiment saphénien.

Aucun article ou résumé dans cette revue ne peut être reproduit sous forme d'imprimé, photocopie, microfilm ou par tout autre procédé sans l'autorisation expresse des auteurs et de l'éditeur. Editions Phlébologiques Françaises
No article or abstract in this journal may be reproduced in the form of print, photocopy, microfilm or any other means without the express permission of authors and the editor. Editions Phlébologiques Françaises

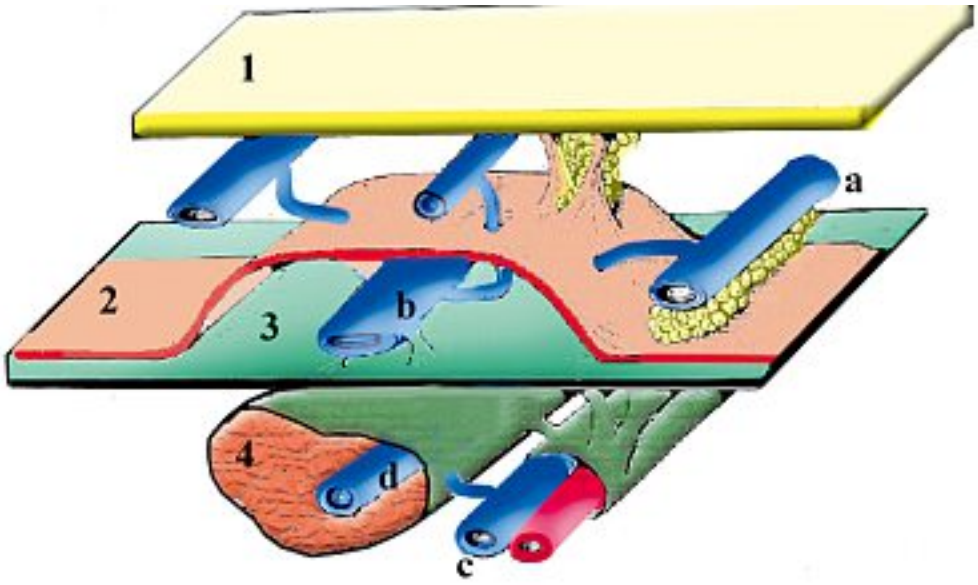

Fig. 2. – Les 3 compartiments du système veineux d'après C. Caggiati
Ils sont définis par la peau ; le fascia saphénien ; le fascia musculaire
Dans le compartiment profond, sous le fascia musculaire, le système veineux profond : les veines collectrices (c) ; les veines musculaires (d)
Dans le compartiment saphénien, en situation interfasciale, le système veineux intermédiaire (b) : GVS ; PVS ; SAAC (1/3 supérieur) ; Anastomose de Giacomini (2/3 inférieurs).
Dans le compartiment sous-cutané, le système veineux superficiel (a) : collatérales sus-fasciales ; saphènes accessoires

Elle est interfasciale sur tout son trajet, ce qui rend très facile sa reconnaissance en échographie grâce au « signe de l'œil » décrit par Bailly [4] *(Fig. 3)*.

Toute veine située au-dessus du fascia saphénien est donc en position sus-fasciale ou sous-cutanée et doit être considérée comme une collatérale.

La PVS est également située sur tout son trajet dans un compartiment saphénien.

Comme la GVS, la PVS est strictement interfasciale.

La seule différence entre les compartiments de ces 2 veines vient de la nature du fascia saphénien [8].

Dans le territoire de la GVS, le fascia saphénien est un simple épaississement de la lame fibreuse du tissu sous-cutané qui divise ce dernier en 2 couches, superficielle et profonde.

Alors que, dans le territoire de la PVS, du pli du genou à la pointe du mollet, le fascia saphénien est une véritable aponévrose musculaire, beaucoup plus épaisse, qui ne divise pas le tissu sous cutané en 2 couches mais borde directement les corps charnus musculaires, séparant ainsi le tissu sous-cutané des structures profondes. Le compartiment saphénien de la PVS au mollet est donc un véritable dédoublement aponévrotique.

Ainsi, la PVS, qui est maintenant considérée selon la nouvelle nomenclature comme une veine strictement interfasciale, est également considérée, à juste raison, par les anatomistes comme une veine sous-aponévrotique dans sa moitié supérieure.

Alors que la GVS est strictement interfasciale et sus-aponévrotique.

Rappel anatomique

En embryologie, le nerf est angiodirecteur.

En anatomie descriptive, le nerf constitue le critère de reconnaissance de la veine satellite.

Il est donc important de revoir les rapports nerveux de la PVS.

Deux nerfs sont en cause *(Fig. 4)* :

– le **nerf sural** (nerf axial de la jambe) : il naît du nerf tibial à la partie moyenne du creux poplité. Jusqu'à la pointe du mollet, il a un trajet médian, dans la vallée intergémellaire, en regard de la PVS mais situé sous le fascia musculaire, c'est-à-dire en dehors du compartiment saphénien ;

– le **nerf accessoire** (ancien nerf saphène péronier) : branche du nerf fibulaire (ou sciatique poplité externe). Il est habituellement situé nettement en dehors du tronc de la PVS, en regard du muscle gémellaire latéral, sous le fascia musculaire.

A la pointe du mollet, les 2 nerfs vont se superficialiser, perforer le fascia musculaire pour rejoindre le compartiment saphénien. Ils vont alors fusionner pour former un tronc nerveux commun, appelé nerf de la PVS.

La réunion de ces 2 nerfs est rarement plus haute, parfois plus basse.

Dans sa forme modale, le nerf de la PVS est donc situé dans le compartiment saphénien, accolé à la PVS de la pointe du mollet jusqu'à la malléole *(Fig. 5)*.

Ces nerfs sont accompagnés d'un pédicule vasculaire *(Fig. 6)*.

Aucun article ou résumé dans cette revue ne peut être reproduit sous forme d'imprimé, photocopie, microfilm ou par tout autre procédé sans l'autorisation expresse des auteurs et de l'éditeur. Editions Phlébologiques Françaises
No article or abstract in this journal may be reproduced in the form of print, photocopy, microfilm or any other means without the express permission of authors and the editor. Editions Phlébologiques Françaises

Fig. 3. – Coupe transversale à la face médiale de cuisse. Le compartiment saphénien est bien délimité :
en superficie par le fascia saphénien (ici lame fibreuse du tissu sous-cutané) ;
en profondeur par le fascia musculaire ;
la lumière veineuse de la GVS forme l'iris

Il existe deux satellites du nerf sural :

– la veine du nerf sural (ou veine inter-gémellaire) :

Elle naît habituellement de la PVS à la pointe du mollet. Son origine se situe donc dans le compartiment saphénien. Elle perfore le fascia musculaire par le même orifice aponévrotique que le nerf sural. Elle quitte ainsi le compartiment saphénien pour suivre un trajet situé sous le fascia musculaire, dans la vallée intergémellaire, parallèle et en regard de la PVS. Elle se termine en haut habituellement dans une veine gastrocnémienne (ou gémellaire) ou parfois rejoint la terminaison de la PVS.

Il ne faut pas confondre cette veine avec un dédoublement de la PVS (dans ce cas, les 2 troncs sont situés dans le compartiment saphénien).

Il peut exister une rare agénésie de la moitié supérieure de la PVS, la partie distale se draînant à plein canal dans la veine du nerf sural.

Il existe une pathologie spécifique de cette veine du nerf sural qui peut être incontinente et contaminer la PVS à la pointe du mollet [9, 10] ;

– l'artère du nerf sural

Il existe toujours une artériole du nerf sural de petit calibre, 1 à 2 mm, qui ne vascularise que les muscles gémellaires.

Mais parfois, l'artère est de gros calibre, 3-4 mm, comparable à celui de la veine du nerf sural. Dès lors, elle aura le même trajet que le nerf et sa veine satellite, dans la vallée intergémellaire, en regard de la PVS mais située sous le fascia musculaire du creux poplité jusqu'à la pointe du mollet.

Le calibre de cette artère est souvent en rapport avec le calibre de la veine du nerf sural.

Au mollet (au-dessous du creux poplité et au-dessus de la pointe du mollet), avec ses critères, elle est très facilement identifiable à l'échographie *(Figs 7* et *7 bis)*.

Cette artère naît soit directement de la veine poplitée, soit du tronc commun des veines gémellaires, d'une veine gémellaire médiale ou latérale.

A la pointe du mollet, elle perfore le fascia saphénien par le même orifice aponévrotique et rejoint ainsi la PVS dans le compartiment saphénien. C'est alors que, pour le Professeur Gillot, cette artère prend le nom d'artère petite saphène.

Son territoire cutané s'étend au-dessous du mollet jusqu'à la malléole et il existe un risque de nécrose cutanée dans ce territoire en cas de lésion.

Aucun article ou résumé dans cette revue ne peut être reproduit sous forme d'imprimé, photocopie, microfilm ou par tout autre procédé sans l'autorisation expresse des auteurs et de l'éditeur. Editions Phlébologiques Françaises
No article or abstract in this journal may be reproduced in the form of print, photocopy, microfilm or any other means without the express permission of authors and the editor. Editions Phlébologiques Françaises

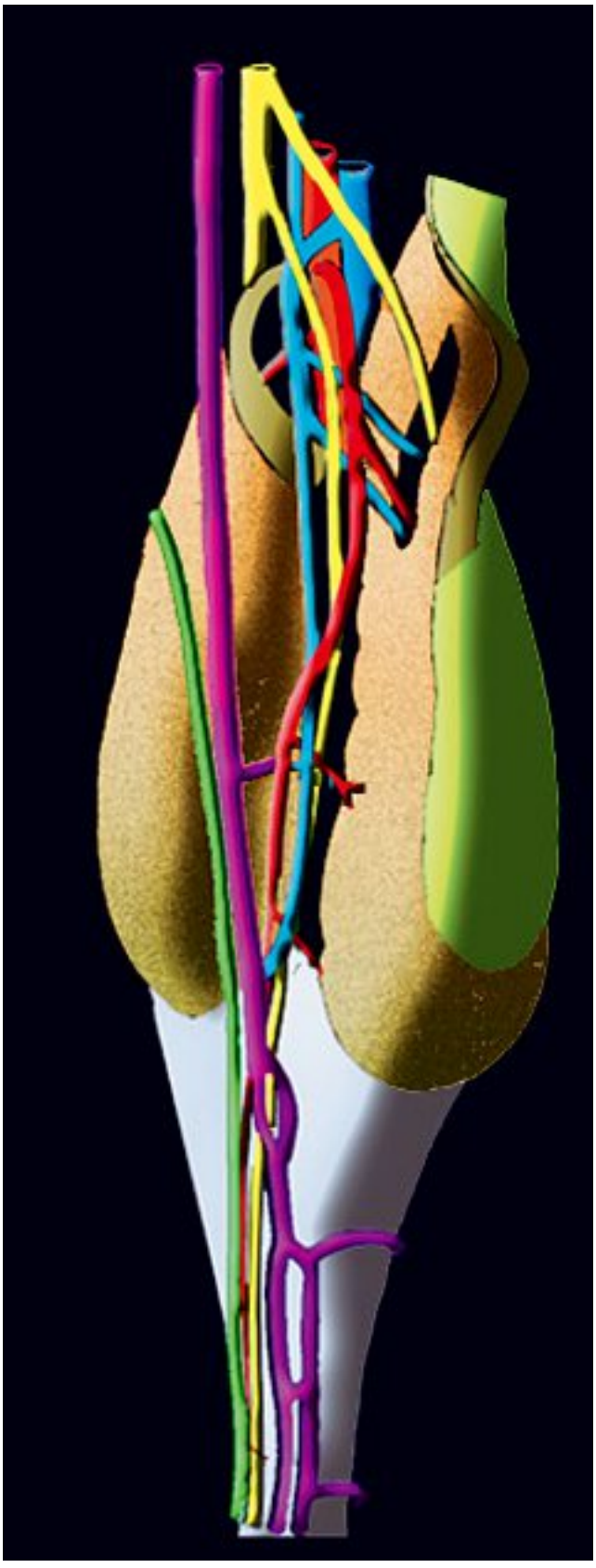

Fig. 4. – C. Gillot. Membre inférieur gauche
Rapports vasculo-nerveux de la PVS (en violet) :
nerf sural (en jaune),
nerf accessoire (en vert),
artère du nerf sural ou artère petite saphène (en rouge),
veine du nerf sural ou intergémellaire (en bleu)
Ici, la fusion entre les nerfs sural et accessoire est très basse

Discussion

De ces descriptions anatomiques il apparaît nettement que la pointe du mollet est une zone à risque thérapeutique car elle réalise un véritable carrefour [10, 11].

Carrefour veineux car la pointe du mollet est la zone de convergence du tronc saphénien avec les collatérales jambières médiales, les communicantes intersaphéniennes et les perforantes gémellaires (Figs 8 et 9).

Confluent nerveux car la pointe du mollet est la zone de réunion habituelle du nerf sural et de son nerf accessoire.

Et surtout, la pointe du mollet est la **zone de perforation aponévrotique** du nerf sural et de ses vaisseaux satellites qui, jusqu'alors situés sous le fascia musculaire, étaient relativement protégés et inaccessibles aux gestes thérapeutiques (sclérothérapie, procédure endo-veineuse, éveinage et/ou phlébectomies) réalisés dans le compartiment saphénien (Fig. 10).

Au-dessous de la pointe du mollet, ces éléments rejoignent le compartiment saphénien et deviennent vulnérables.

L'écho-marquage avant procédure thérapeutique prend tout son intérêt dans ces zones de convergence et de carrefour veineux.

Ainsi, lorsque l'artère petite saphène existe, c'est-à-dire lorsque l'artère du nerf sural est d'un calibre suffisant pour ne pas s'épuiser avant de franchir le fascia musculaire, elle ne présente un risque potentiel d'injection intra-artérielle lors de la sclérothérapie du tronc de la PVS que dans la moitié inférieure de la jambe.

Le risque est alors une nécrose du territoire cutané qui s'étend de la pointe du mollet à la malléole.

Cette définition anatomique n'est pas superposable avec les résultats de l'étude de M. Schadeck [12] qui retrouve une artère petite saphène, située du pli du genou à la pointe du mollet, dans 52,8 % des cas.

Il faut cependant se rappeler que, rarement, le nerf sural et son nerf accessoire peuvent se réunir beaucoup plus haut et rejoindre avec leurs vaisseaux satellites le compartiment saphénien bien au-dessus de la pointe du mollet.

Il peut également exister des artérioles pariétales dans le compartiment saphénien mais qui ne correspondent pas stricto sensu à la définition anatomique de l'artère petite saphène.

Par contre, si on voulait tenter une sclérose de la crosse, il existerait un risque d'injection de l'artère du nerf sural dans sa portion initiale où elle longe la crosse de la PVS.

Mais lors de cette procédure, le risque serait surtout l'injection de l'artère gémellaire médiale, également proche de la crosse de la PVS. Les conséquences ne seraient plus une nécrose cutanée mais une nécrose musculaire, aux conséquences fonctionnelles beaucoup plus lourdes.

Dans tous les cas, la réalisation de la sclérothérapie sous contrôle échographique est une procédure efficace pour éviter ces complications.

Aucun article ou résumé dans cette revue ne peut être reproduit sous forme d'imprimé, photocopie, microfilm ou par tout autre procédé sans l'autorisation expresse des auteurs et de l'éditeur. Editions Phlébologiques Françaises
No article or abstract in this journal may be reproduced in the form of print, photocopy, microfilm or any other means without the express permission of authors and the editor. Editions Phlébologiques Françaises

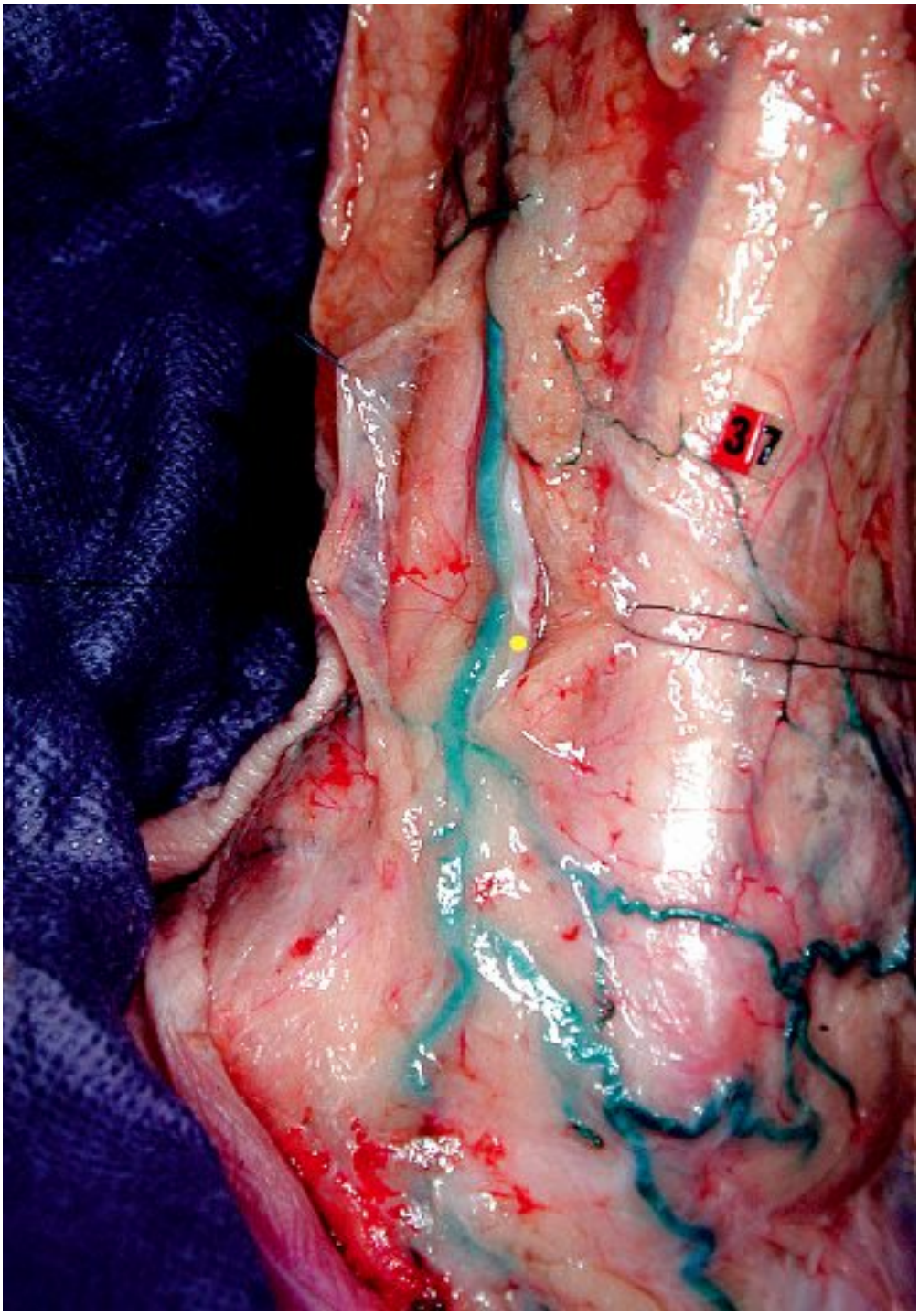

Fig. 5. – C. Gillot. Membre inférieur droit
Accolement étroit entre le tronc nerveux commun ou nerf de la PVS (nacré, point jaune) et le tronc de la PVS (vert)

Aucun article ou résumé dans cette revue ne peut être reproduit sous forme d'imprimé, photocopie, microfilm ou par tout autre procédé sans l'autorisation expresse des auteurs et de l'éditeur. Editions Phlébologiques Françaises
No article or abstract in this journal may be reproduced in the form of print, photocopy, microfilm or any other means without the express permission of authors and the editor. Editions Phlébologiques Françaises

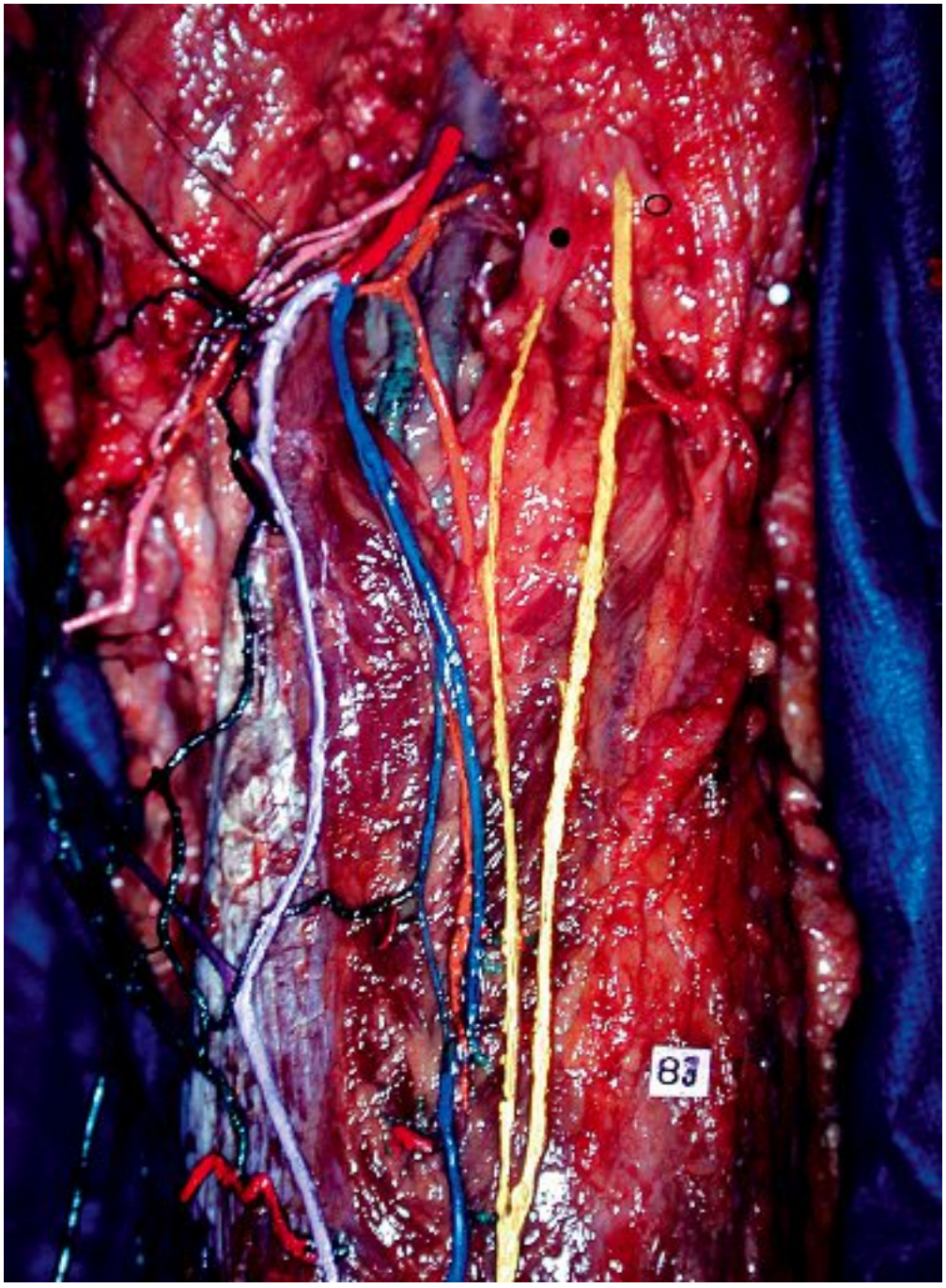

Fig. 6. – C. Gillot. Cette dissection résume bien les rapports nerveux et vasculaires de la PVS.
En mauve : PVS ; en bleu : veine du nerf sural ; en rouge : leur terminaison commune ; en orange : artère petite saphène qui longe la JSP ; en jaune : nerf sural et son nerf accessoire qui s'unissent à la pointe du mollet.
Noter que le nerf sural est ici plus fin que son nerf accessoire

Aucun article ou résumé dans cette revue ne peut être reproduit sous forme d'imprimé, photocopie, microfilm ou par tout autre procédé sans l'autorisation expresse des auteurs et de l'éditeur. Editions Phlébologiques Françaises
No article or abstract in this journal may be reproduced in the form of print, photocopy, microfilm or any other means without the express permission of authors and the editor. Editions Phlébologiques Françaises

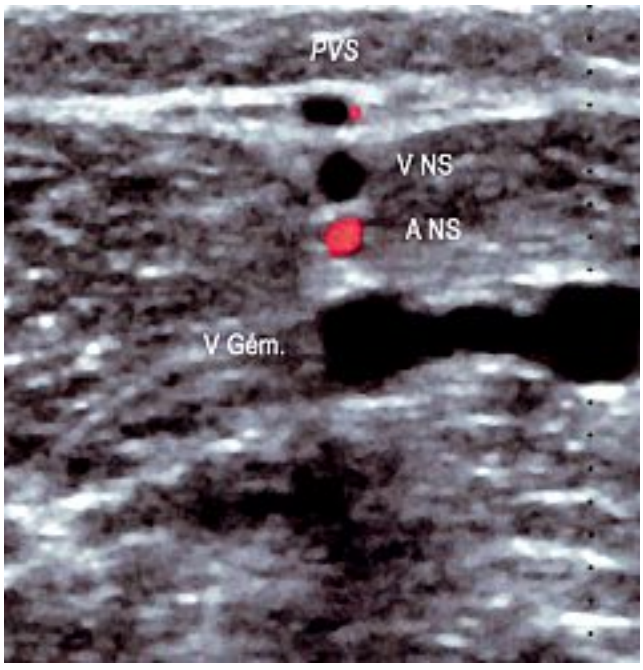

Fig. 7. – Coupe transversale au-dessus de la pointe du mollet. Membre inférieur gauche. La PVS est bien visible dans son compartiment saphénien. En regard de la PVS, mais située au-dessous du fascia musculaire, donc en dehors du compartiment saphénien, la veine du nerf sural (VNS). Située juste au-dessous, en rouge, l'artère du nerf sural (ANS). V. Gém = veines gémellaires médiales

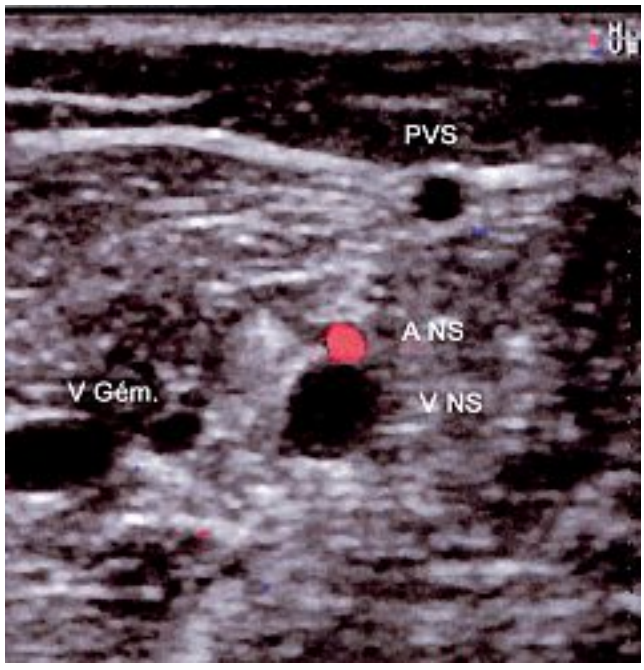

Fig. 7 bis. – Coupe transversale au-dessus de la pointe du mollet. Membre inférieur droit. Comme pour la figure 7, on identifie les structures veineuses en fonction des fascias. Ici, l'artère du nerf sural est située au-dessus de la veine

Aucun article ou résumé dans cette revue ne peut être reproduit sous forme d'imprimé, photocopie, microfilm ou par tout autre procédé sans l'autorisation expresse des auteurs et de l'éditeur. Editions Phlébologiques Françaises
No article or abstract in this journal may be reproduced in the form of print, photocopy, microfilm or any other means without the express permission of authors and the editor. Editions Phlébologiques Françaises

Fig. 8. – C. Gillot. Membre inférieur droit.
Convergence à la pointe du mollet du tronc saphénien, de collatérales jambières médiales (I) et latérales (E) et des communicantes (C) intersaphéniennes du mollet

Aucun article ou résumé dans cette revue ne peut être reproduit sous forme d'imprimé, photocopie, microfilm ou par tout autre procédé sans l'autorisation expresse des auteurs et de l'éditeur. Editions Phlébologiques Françaises
No article or abstract in this journal may be reproduced in the form of print, photocopy, microfilm or any other means without the express permission of authors and the editor. Editions Phlébologiques Françaises

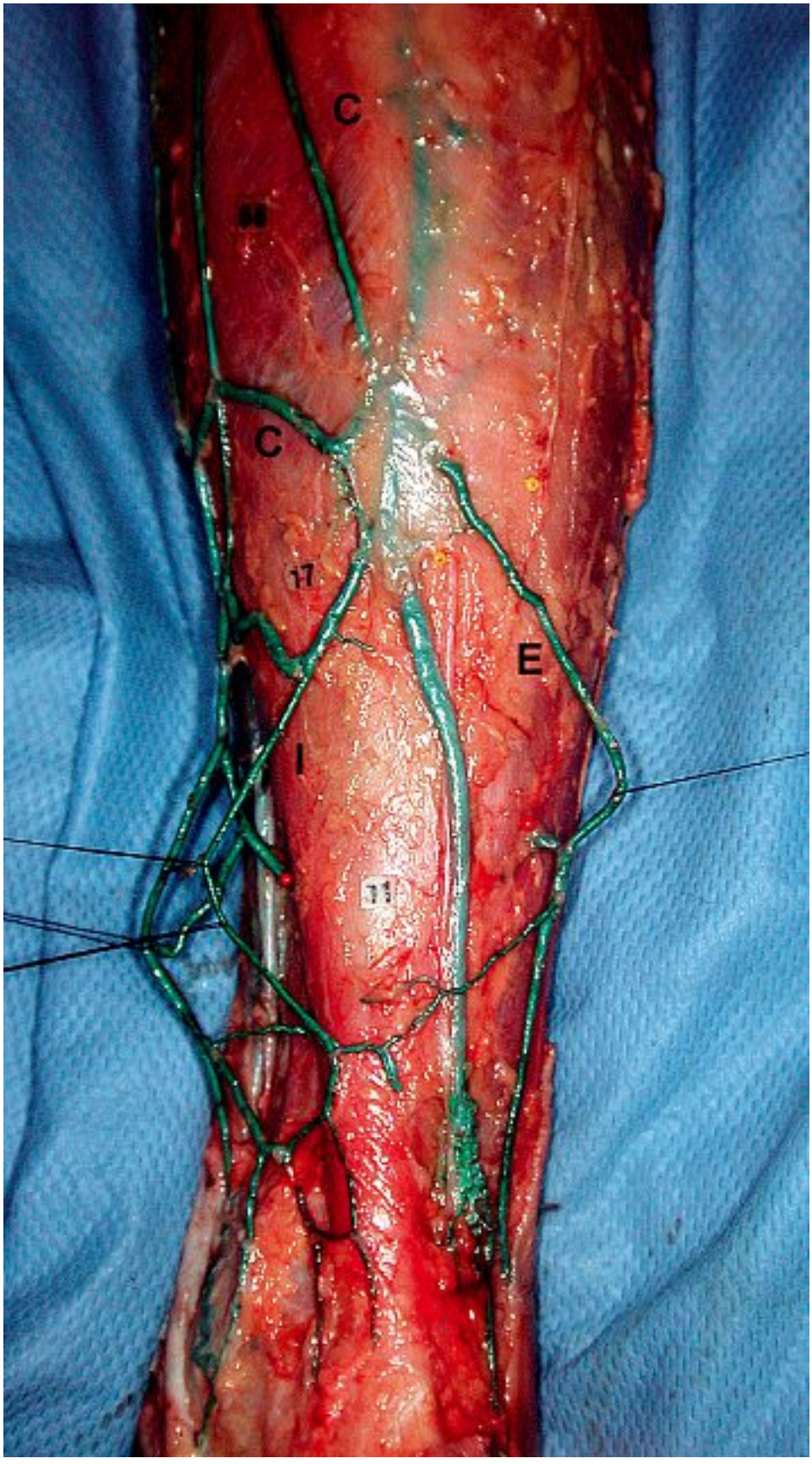

Fig. 9. – C. Gillot. Membre inférieur droit. La PVS est en vert.
De part et d'autre, le nerf sural en dedans et le nerf accessoire en dehors, marqués d'un point noir.
Leur fusion est basse et se situe à la cheville.
On remarque en jaune les perforantes gastrocnémiennes latérales qui croisent le nerf accessoire

Aucun article ou résumé dans cette revue ne peut être reproduit sous forme d'imprimé, photocopie, microfilm ou par tout autre procédé sans l'autorisation expresse des auteurs et de l'éditeur. Editions Phlébologiques Françaises
No article or abstract in this journal may be reproduced in the form of print, photocopy, microfilm or any other means without the express permission of authors and the editor. Editions Phlébologiques Françaises

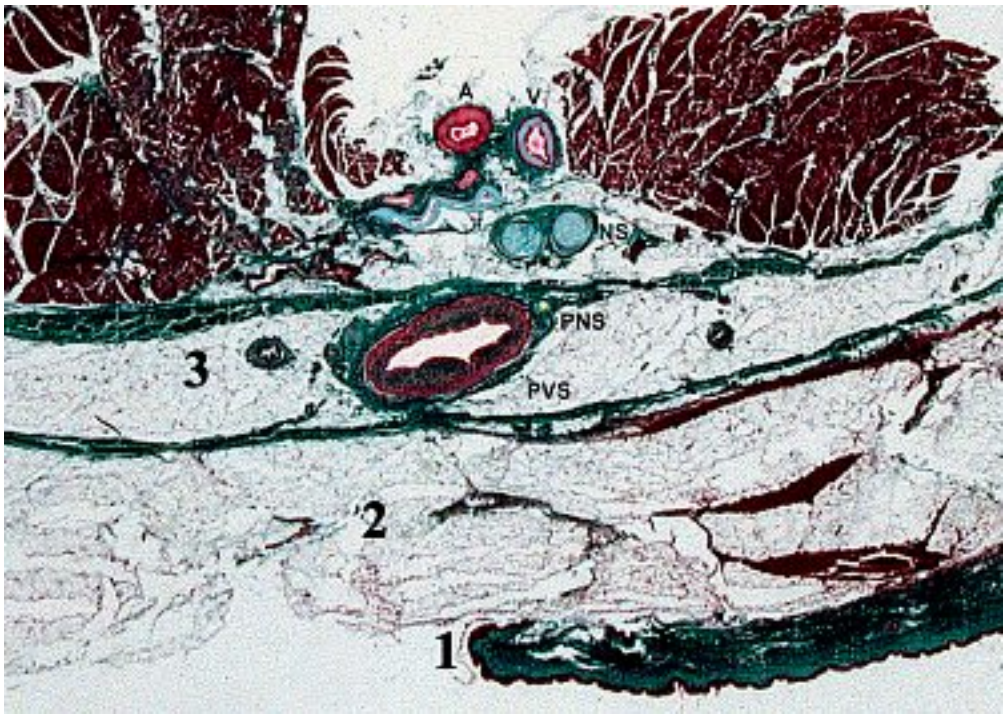

Fig. 10. – C. Gillot – Coupe histologique. Coupe transversale passant par la limite inférieure du mollet. 1 : épiderme ; 2 : tissu sous-cutané ; 3 : Compartiment saphénien : il est large, défini par 2 lames fibreuses, de même épaisseur, qui correspondent à un dédoublement de l'aponévrose musculaire Pas de lame fibreuse dans le tissu sous-cutané, le nerf satellite de la PVS (rameau cutané du petit sciatique) PNS (point jaune) est minime Sous le fascia musculaire (feuillet profond du compartiment), le nerf sural NS et son accessoire Plus en profondeur et entre les muscles gémellaires, l'artère A et la veine V

CONCLUSION

Au vu des travaux du Professeur Gillot, l'artère petite saphène à proprement parler est inconstante.

Elle n'existe que lorsque l'artère du nerf sural est d'un calibre suffisant (3-4 mm) pour ne pas s'épuiser en artérioles avant de franchir le fascia musculaire à la pointe du mollet et rejoindre ainsi la PVS dans son compartiment : l'artère petite saphène est alors le prolongement de l'artère du nerf sural.

Il peut exister des variations anatomiques mais, dans sa forme modale, le risque d'injection accidentelle de l'artère existe au niveau du creux poplité lorsqu'elle longe la crosse de la PVS et au-dessous de la pointe du mollet lorsqu'elle est située dans le compartiment saphénien.

RÉFÉRENCES

1 Gillot C. Atlas anatomique des dispositifs veineux superficiels des membres inférieurs. Éditions Phlébologiques Françaises, 1998.

2 Gillot C. Dispositifs veineux poplités : hypothèses et certitudes. *Phlébologie* 1998 ; 51 : 65-74.

3 Francheschi C. Théorie et pratique de la cure CHIVA. Éditions de l'Armancon, 1988.

4 Bailly M. Cartographie CHIVA. In Éditions Techniques *Encyclopédie Médico-chirurgicale*. 1995. Paris 43-161-B, 1-4.

5 Lemasle P., Uhl J.F., Lefebvre-Vilardebo M., Baud J.M. Proposition d'une définition échographique de la grande saphène et des saphènes accessoires à l'étage crural. *Phlébologie* 1996 ; 49 : 279-86.

6 Caggiati A., Ricci S. The great saphenous vein compartment. *Phlebology* 1997 ; 12 : 106-11.

7 Caggiati A., Bergan J.J., Gloviczki P., Jantet G., Wendell-Smith C.P., Partsch H. International interdisciplinary consensus committee on venous anatomical terminology. Nomenclature of the veins of the lower limbs : an international interdisciplinary consensus statement. *J Vasc Surg* 2002 ; 36 : 416-22.

8 Lemasle P., Uhl J.F., Gillot C., Lefebvre-Vilardebo M., Vin F., Baud J.M. Les compartiments saphéniens : mise au point. *Phlébologie* 2005 ; 58 : 203-7.

9 Lemasle P., Uhl J.F. Atlas d'écho-anatomie veineuse superficielle, 2004. Tome 2 : La petite veine saphène. IPSEN, Paris.

10 Lemasle P., Lefebvre-Vilardebo M., Uhl J.F., Gillot C., Baud J.M., Vin F. La cartographie veineuse superficielle. Considérations pratiques. *Phlébologie* 2000 ; 53 : 77-105.

11 Uhl J.F., Gillot C., Lemasle P. Nervous relationships of the short saphenous vein and implications for management of chronic venous disease *Phlebolymphology* 49 : 25-33.

12 Schadeck M. Sclérose de la petite veine saphène : comment éviter les mauvais résultats ? *Phlébologie* 2004 ; 57 : 165-9.