

# Insuffisance veineuse profonde secondaire à la surcharge de volume sanguin.

## Deep venous insufficiency secondary to blood volume overload.

Ferrara F., Bernbach H.R.

### Résumé

**Introduction :** Un reflux dans les veines profondes peut être secondaire à la surcharge hémodynamique engendrée par des varices primitives associées à un reflux long de la grande veine saphène (GVS). Cette condition a été étudiée dans un précédent travail et nommée Insuffisance veineuse Profonde par Surcharge (de volume sanguin) ou IPS.

**Objectif :** L'objectif de notre travail a été d'évaluer l'efficacité de la sclérothérapie de la GVS dans la régression de l'IPS.

**Matériaux et méthodes :** Dans un collectif de 1 000 troncs GVS reflnants, 110 patients avec IPS ont été sélectionnés et traités par sclérothérapie, selon la technique de Sigg. Tous les patients étaient classés : **C** (3 à 6) ; **Ep** ; **A s** (2 à 3) ; **d** (13 à 16) ; **Pr**.

**Résultats :** Dans 50 cas (groupe A), le reflux profond a disparu dans un laps de temps variant entre 2 et 10 semaines ; il persistait dans 60 cas (groupe B). L'incidence des récurrences de varices a été plus importante dans le groupe B (IPS persistante) que dans le groupe A (IPS réversible), tant aux niveaux clinique qu'infraclinique.

**Conclusions :** Les varices primitives peuvent être associées à des reflux veineux profonds. Ces reflux sont responsables des complications hémodynamiques des patients classés de C<sub>3</sub> à C<sub>6</sub>. Ils peuvent régresser, après sclérothérapie des varices, si la fibrose n'a pas atteint le lit valvulaire qui a été longtemps dilaté.

**Mots-clés :** insuffisance valvulaire veineuse, insuffisance veineuse chronique, reflux veineux, syndrome post-thrombotique.

### Summary

**Introduction :** A deep venous reflux can be the consequence of a haemodynamic overload. This can be caused by primary varices associated with a long reflux in the GSV. This condition has been previously studied and called Deep Venous Insufficiency by Overload (of blood volume) or DVIO.

**Aim :** The aim of this study was to evaluate the effectiveness of compression sclerotherapy in diminishing DVIO.

**Materials and methods :** In a group of 1000 GSVs with saphenofemoral reflux, compression sclerotherapy (Sigg techniques) was carried out in 110 cases of DVIO. All the limbs were classified as **C** (3 → 6) ; **Ep** ; **A s** (2 → 3) ; **d** (13 → 16) ; **Pr** [CEAP classification].

**Results :** In 50 patients (group A) the deep reflux disappeared within 2 to 10 weeks. The reflux persisted in 60 patients (group B). The number of recurrences was higher in group B (persistent DVIO) than in group A (reversible DVIO) ; this was true clinically and subclinically.

**Conclusions :** Primary varicose veins can be associated with a deep reflux. This reflux is the cause of haemodynamic complications in class C<sub>3</sub>-C<sub>6</sub> patients. This reflux can be improved by sclerotherapy, if the varices provided the valves have not become fibrosed after the prolonged dilatation.

**Keywords :** venous valvular insufficiency, chronic venous insufficiency, venous reflux, post-thrombotic syndrome.

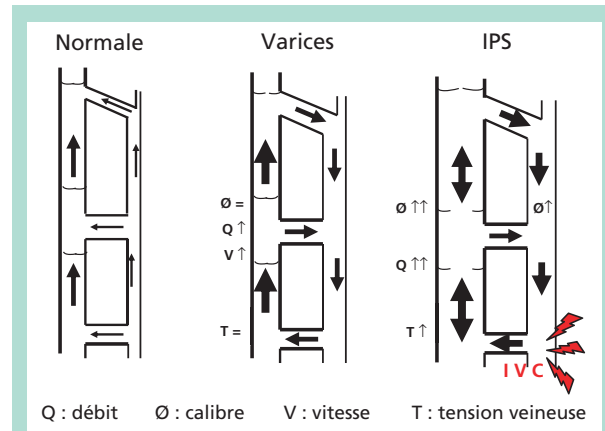
## Insuffisance veineuse profonde secondaire à la surcharge de volume sanguin.

### Introduction

Un reflux veineux superficiel peut être secondaire à une insuffisance valvulaire des veines profondes, qu'il s'agisse d'un syndrome post-thrombotique (SPT) ou d'une insuffisance veineuse profonde primitive.

Un reflux dans les veines profondes peut être secondaire à la surcharge hémodynamique engendrée par des varices primitives associées à un reflux long de la grande veine saphène (GVS). La surcharge hémodynamique engendrée par le shunt veino-veineux entre la GVS et les veines profondes (à travers les veines perforantes) entraîne une augmentation de calibre des veines profondes ; il s'en suit une dilatation du lit valvulaire qui est la cause du reflux veineux profond. Cette condition, étudiée dans un précédent travail [1] et nommée Insuffisance Veineuse Profonde par Surcharge (de volume sanguin) ou IPS, est responsable du déficit de la pompe du mollet et de l'augmentation de la pression veineuse avec les signes cliniques d'insuffisance veineuse chronique (IVC). En effet, le débit du shunt veino-veineux [2], augmentant de plus en plus avec la progression de la varicose, accroît le calibre des veines comme celui des veines profondes. La capacité de compensation du réseau profond est assurée par la contenance de ses valvules ; lorsqu'elle est perdue, cette compensation disparaît et la pression veineuse augmente (Figure 1).

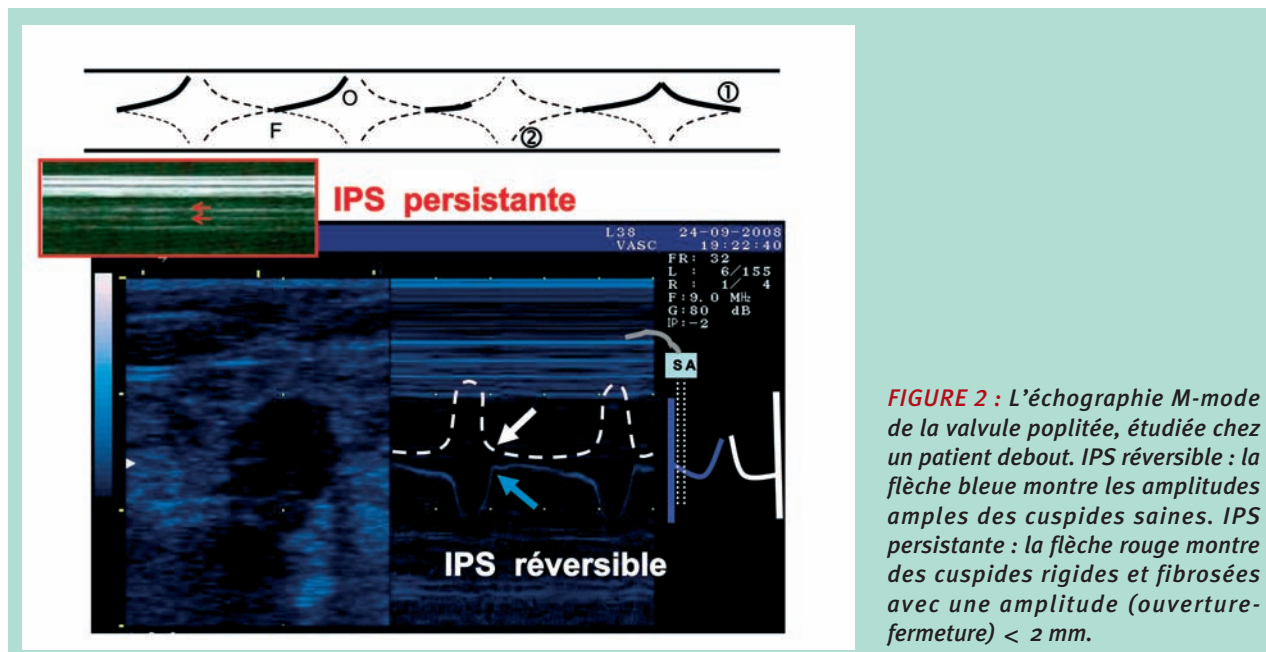
L'IPS peut être réversible grâce à la suppression du shunt, mais elle peut être persistante si la fibrose a atteint le lit valvulaire, par une dilatation importante et prolongée [3].



**FIGURE 1 :** Schéma hémodynamique du shunt veino-veineux entre la grande veine saphène et les veines profondes, en l'absence de varice, en présence de varices primitives et dans le cas d'une Insuffisance Veineuse Profonde par Surcharge (IPS). En rouge, les signes d'Insuffisance Veineuse Chronique (IVC).

L'échographie M-mode permet d'étudier la mobilité des cuspidés des valvules profondes, de façon similaire à l'échographie cardiaque. Les cuspidés saines dessinent des mouvements amples pendant l'inspiration profonde ou les manœuvres d'activation, chez un patient debout (Figure 2).

Au contraire les cuspidés rigides et fibrosés ne montrent pas de fluctuation, mais dessinent un tracé plat ou présentent des oscillations insuffisantes [4].



**FIGURE 2 :** L'échographie M-mode de la valvule poplitée, étudiée chez un patient debout. IPS réversible : la flèche bleue montre les amplitudes amples des cuspidés saines. IPS persistante : la flèche rouge montre des cuspidés rigides et fibrosés avec une amplitude (ouverture-fermeture) < 2 mm.

## Objectif

L'objectif de notre travail a été d'évaluer l'efficacité de la sclérothérapie de la GVS dans la régression de l'IPS et l'importance des reflux profonds persistants chez les patients présentant une récurrence de varices.

## Matériaux et méthodes

Dans un collectif de 1 000 troncs GVS reflnants, 110 IPS ont été sélectionnés.

L'IPS était définie par la présence d'un reflux veineux profond significatif à l'étage fémoral ou poplitéo-tibial, identifié en réalisant, le patient étant debout, une manœuvre de compression-décompression du mollet. Le reflux a été considéré comme significatif lorsque sa durée était supérieure à 0,5 s.

Les patients ont été traités par sclérothérapie, selon la technique de Sigg, avec de la solution iodée 4 à 6 % et une compression immédiate : excentrique positive (tampons de 4 cm d'épaisseur appliqués par pansement collant pendant 7 jours) et concentrique (bandage à allongement court de 35 % amovible pendant une période de 21 jours) [5]. Un bas de compression de classe II ou III a été porté pendant 30 jours. En cas d'IPS persistante, le bas a été porté pour une durée indéterminée.

Tous les patients étaient classés selon la classification CEAP : **C** (3 à 6) ; **Ep** ; **A** s (2 à 3) d (13 à 16) ; **Pr**. Ont été exclus les patients qui avaient un SPT, des antécédents de thrombose veineuse profonde (TVP), et ceux qui présentaient une distribution anarchique des varices ou dont les varices étaient survenues dans le même temps ou secondairement à l'œdème.

Les contrôles cliniques et écho-Doppler, réalisés avec une sonde de 7,5 Mhz, ont été pratiqués au bout de 6, 8, 12 et 24 mois.

**L'évaluation des résultats** reposait sur une évaluation clinique et sur l'examen écho-Doppler avec des critères échographiques en B et M-modes.

**1. A l'examen clinique**, les échecs thérapeutiques étaient définis par la présence de varices supérieures à 50 % par rapport à la varicose précédente et par la présence de signes d'IVC. L'évaluation de la sévérité de l'IVC a été faite selon la classification clinique CEAP (C3 à 6).

**2. Les critères écho-Doppler** étaient les suivants :

### a) Au duplex :

- Au niveau du réseau veineux superficiel, les échecs thérapeutiques étaient définis par l'absence des signes suivants [1, 7] :
  - incompressibilité de la veine ;
  - modifications morphologiques de la paroi veineuse telles que l'épaississement du versant endothélial, une mauvaise netteté ou un caractère fragmentaire de la paroi ;

- modifications luminales telles qu'une densification échogène de la lumière et une réduction du calibre jusqu'à la transformation « en ficelle », synonyme de résultat idéal ;

- sur le plan hémodynamique, une absence du flux ou du reflux [1, 4].

- Au niveau du réseau veineux profond, les échecs thérapeutiques étaient caractérisés par la persistance du reflux d'une durée > 0,5 s.

**b) L'échographie M-mode** a été employée dans le but d'identifier la réversibilité d'une IPS, en évaluant la mobilité d'une ou des deux cuspidés valvulaires des veines profondes sur des incidences en coupe transversale et longitudinale du lit valvulaire. Une cuspidé mobile non fibrosée a une amplitude de mouvement supérieure à 2 mm, lors de la respiration profonde et après une manœuvre manuelle d'activation. Dans le cas de valvules avec des cuspidés rendues rigides par la fibrose, la ligne de tir de l'écho montre un tracé plat ou avec de petites fluctuations. Dans ce cas, on peut parler d'IPS persistante.

La seule persistance du reflux profond, même en absence de reflux de la jonction S/F, suffit pour poser le diagnostic d'IPS.

Au niveau du réseau veineux superficiel [7], nous avons considéré comme Récidives Infra-Cliniques les cas avec un reflux saphénien, et comme Récidives Cliniques les échecs échographiques associés à la présence, au plan clinique, de varices supérieures à 50 % par rapport à la varicose précédente.

**L'analyse statistique** a été réalisée en utilisant le test du  $\chi^2$ .

## Résultats

Chez 50 patients (groupe A), le reflux profond a disparu dans un laps de temps variant entre 2 et 10 semaines (IPS réversible) ; il persistait chez 60 patients (groupe B, correspondant à l'IPS persistante).

En ce qui concerne les troubles trophiques de l'IVC, les ulcères et l'eczéma veineux régressèrent chez les 110 patients. Les altérations du tissu cutané ou du tissu cellulaire sous-cutané s'améliorèrent seulement dans le groupe A, chez 9 des 16 patients classés C4 ou C5.

Les récurrences cliniques des varices sont survenues chez 2 patients du groupe A (10 %) et chez 14 patients du groupe B (23,3 %) : la différence est statistiquement significative ( $p < 0,001$ ).

Les récurrences infracliniques (persistance seulement du reflux à l'écho-Doppler) surviennent chez 13 patients dans le groupe A (21,6 %) et chez 21 patients dans le groupe B (35 %) : la différence est également statistiquement significative ( $p = 0,03$ ) (**Tableau 1**).

Insuffisance veineuse profonde secondaire à la surcharge de volume sanguin.

<b>Réversible</b> 50 <b>GROUPE A</b>	<b>IPS</b> cas	<b>Persistante</b> 60 <b>GROUPE B</b>
<b>2 cas</b>	<b>récidives cliniques</b> $\chi^2$ 11,4 p <0,001 OR: 11,2	<b>14 cas</b>
<b>13 cas</b>	<b>récidives écho doppler</b> $\chi^2$ 4,37 p: 0,03 OR: 2,62	<b>21 cas</b>

**TABLEAU 1 :** Les récurrences des varices : l'emploi du test du  $\chi^2$  a montré la présence d'une association positive entre la IPS persistante et l'incidence des récurrences au niveau échographique comme clinique.

<b>IPS Persistante</b> <b>GROUPE B</b>	<b>SPT</b>
<b>23,3 %</b>	<b>niveau clinique</b> <b>22,5 %</b>
$\chi^2$ 0,01 p <0,93 OR: 1,05	
<b>35 %</b>	<b>niveau écho-Dp</b> <b>36,2 %</b>
$\chi^2$ 0,02 p <0,87 OR: 0,95	

**TABLEAU 3 :** Incidence des récurrences cliniques et infracliniques dans le groupe B (IPS persistante) et dans les varices associées au syndrome post-thrombotique (SPT): absence de différence statistiquement significative entre les deux groupes.

<b>IPS Réversible</b> <b>GROUPE A</b>	<b>varices avec</b> <b>réseau profond</b> <b>normal</b>
<b>10 %</b>	<b>niveau clinique</b> <b>11,6 %</b>
$\chi^2$ 2,05 p <1,15 OR: 0,32	
<b>21,6 %</b>	<b>niveau écho-Dp</b> <b>22 %</b>
$\chi^2$ 0,24 p <0,62 OR: 1,25	

**TABLEAU 2 :** Incidence des récurrences cliniques et infracliniques dans le Groupe A (IPS réversible) et dans les varices avec réseau profond normal: absence de différence statistiquement significative entre les deux groupes.

Le diagnostic de la persistance de l'IPS est réalisé par l'échographie M-mode ; c'est en effet seulement dans le groupe B qu'une échographie M-mode a identifié une fibrose des valvules profondes, en montrant une réduction significative (inférieure à 2 mm, **Figure 2**) de l'amplitude du mouvement de leurs cuspides dans 48 des 60 cas. Au contraire, tous les 50 patients du groupe A montraient un mouvement valvulaire d'amplitude satisfaisante [4].

**Discussion**

L'emploi du test du  $\chi^2$  a montré la présence d'association positive entre la persistance des reflux profonds et l'incidence des récurrences que ce soit au niveau clinique ( $\chi^2$  11,4 p < 0,001 OR : 11,2), qu'échographique ( $\chi^2$  4,37 p : 0,03 OR : 2,62).

L'incidence des récurrences après sclérothérapie des varices, cliniques et infracliniques, dans le groupe A (IPS réversible) est dans notre expérience similaire à celle observée chez les patients ayant un réseau veineux profond normal. En effet, dans un précédent travail [1, 6] concernant les résultats de la sclérothérapie de la crosse saphéno-fémorale, dans un groupe de 1 000 membres inférieurs ayant un réseau veineux profond normal, nous avons relevé 116 récurrences cliniques (11,6 %) et 220 récurrences infracliniques (22 %) (**Tableau 2**).

L'incidence des récurrences dans le groupe B (IPS persistante) est très proche de celle relevée pour les varices associées à un SPT (récurrences cliniques et sous-cliniques) (**Tableau 3**). En effet, dans notre précédent travail [1, 7] concernant les résultats de la sclérothérapie des veines perforantes refluentes dans un contexte de syndrome post-thrombotique (groupe de 80 membres ayant un réseau veineux profond refluant), nous avons relevé 18 récurrences cliniques (22,5 %) et 29 récurrences infracliniques (36,2 %).

Parmi les différentes causes d'Insuffisance Veineuse Chronique a été décrite l'Insuffisance Veineuse Profonde Primitive (IVPP) avec une incidence de 15 % [8]. Nous pensons qu'il ne faut intégrer dans cette pathologie que l'Agénésie et l'Hypoplasie Valvulaire. Ces deux dernières étiologies sont beaucoup moins fréquentes et correspondant à une IVPP véritable, la majorité des IVPP pouvant correspondre à une IPS. Dans ces malformations vasculaires congénitales, on n'identifie par échographie M et B-modes aucune structure valvulaire [9] bien évidente, à l'inverse de l'Insuffisance Veineuse Profonde par Surcharge. Cependant, au-delà de cette considération, il faut retenir que, dans l'Insuffisance Profonde par Surcharge, le reflux est toujours segmentaire (au niveau seulement de la veine poplitée et/ou de la veine fémorale superficielle).



Il est totalement axial (reflux ininterrompu de l'aîne au mollet) dans l'Insuffisance Veineuse Profonde Primitive véritable [1]. Nous avons considéré comme étant significatif, pour la seule IPS, un reflux dont la durée est supérieure à 0,5 s.

## Conclusion

Les varices primitives peuvent être associées à des reflux profonds. Ces reflux sont responsables des complications hémodynamiques des patients classés de C3 à C6.

Ils peuvent régresser, après sclérothérapie des varices, si la fibrose n'a pas atteint le lit valvulaire qui a été longtemps dilaté. Le reflux de la dernière valvule fémorale ne doit pas faire poser d'indication de chirurgie veineuse profonde parce qu'il régresse après sclérothérapie. A l'inverse, il faut se méfier du diagnostic de reflux fonctionnel d'aspiration au niveau d'une veine profonde normale par une jonction saphénienne (souvent poplitée) incontinente ; dans ce cas, il faut penser à une vraie incontinence valvulaire profonde.

## Références

1. Ferrara F. La terapia sclerosante ed elastocompressiva delle flebopatie. Piccin Padova 2009.
2. Franceschi C. Théorie et pratique de la cure CHIVA. Ed De L'Armancon, 1989.
3. Browse N.L., Burnand K.G., Thomas M.L. Disease of the veins. London : Edward Arnold, 1988.
4. Ferrara F., Bernbach H.R. Les contrôles des résultats de la sclérothérapie de la crosse de GVS par écho M-mode. Phlébologie 2007 ; 60 (3) : 143-7.
5. Sigg K. Varizen, Ulcus cruris und Thrombose. Springer Verlag, 4 Aufl. Berlin, 1976.
6. Bernbach H.R., Ferrara F. Compression in sclerotherapy of the sapheno-femoral junction our experience (1500 cases). XVI World Meeting of the Union Internationale de Phlébologie, Montecarlo 31/08-04/09, 2009.
7. Ferrara F., Bernbach H.R. La sclérothérapie avec compression des veines perforantes : contrôles par écho-Doppler et thermographie. Phlébologie 2003 ; 56 (2) : 147-50.
8. Ramelet A.A., Monti M. Phlébologie. Paris : Masson, Eds. 1999.
9. Maleti O., Lugli M., Perrin M. Chirurgie du reflux veineux profond. EMC (Elsevier Masson SAS, Paris), Techniques chirurgicales - Chirurgie vasculaire, 43-163, 2009.

Les auteurs remercient le docteur J.L. Gillet pour sa contribution à la réalisation de cet article.