Aucun article ou résumé dans cette revue ne peut être reproduit sous forme d'imprimé, photocopie, microfilm ou par tout autre procédé sans l'autorisation expresse des auteurs et de l'éditeur. Editions Phlébologiques Françaises
No article or abstract in this journal may be reproduced in the form of print, photocopy, microfilm or any other means without the express permission of authors and the editor. Editions Phlébologiques Françaises

DIFFÉRENTES TECHNIQUES de PONCTION et d'INJECTION au COURS de la SCLÉROTHÉRAPIE

VARIOUS TECHNIQUES of PUNCTURE and INJECTION in SCLEROTHERAPY

F. VIN

R É S U M É

Les techniques de ponction et d'injection au cours de la sclérothérapie ont évolué au cours des dernières décennies.
En France, le principe du traitement est toujours de traiter les sources de reflux et les troncs saphéniens avant l'injection des varices collatérales.
Les positions d'injection sont variables, allant de la position assise à semi-allongée ou allongée, en évitant de ponctionner le sujet en position debout de façon à la réaliser sur une veine peu dilatée par le sang.
La ponction sous contrôle échographique a été un progrès considérable qui a permis d'éviter les injections intra-artérielles. La mousse a fait son apparition dès 1997, remplaçant progressivement la solution d'agent sclérosant pour le traitement des gros troncs.
Dans la grande majorité des cas, les injections sont réalisées avec une aiguille montée sur une seringue à usage unique. De nombreux auteurs utilisent d'autres matériaux à usage unique comme le cathéter, le butterfly ou le cathéter long pour mieux sécuriser les injections et majorer l'efficacité du traitement.

Mots-clefs : *saphènes, sclérothérapie, techniques de ponction.*

S U M M A R Y

Techniques of skin puncture and of injection in sclerotherapy have evolved during the past decades. In France, treating the sources of reflux and the saphenous trunks before injecting the varices, remains the basic principle. The position of the subject for the injections varies from the sitting posture to the half - or fully - reclined posture ; the standing position is avoided as the injection should be made into a vein minimally dilated with blood. Puncture of the vein under ultrasound control represents a considerable advance in the prevention of accidental intra-arterial injection. Foam was introduced in 1997 and has gradually replaced liquid sclerosing agents in the treatment of large trunks. In most cases, disposable syringes and needles are used. Many authors use other disposible materials such as catheters, butterflies or long catheters to obtain better localisation and effectiveness.

Keywords : saphenous veins, sclerotherapy, techniques of puncture.

Le principe de la sclérothérapie est l'injection d'un agent chimique dans la lumière veineuse qui est responsable d'une brûlure des cellules endothéliales et de la paroi veineuse. Elle aboutit à une ballonisation puis une destruction des cellules endothéliales, à un œdème sous-jacent avec formation d'un thrombus ou sclérus. Ce sclérus est secondairement colonisé par les fibroblastes provenant de la média, aboutissant en plusieurs mois à l'occlusion complète avec rétraction fibreuse ou scléreuse de la veine.

Compte tenu des propriétés chimiques de l'agent sclérosant qui est généralement un savon, cette injection doit être strictement intraveineuse afin d'éviter des réactions inflammatoires hypodermiques, sous-dermiques ou épidermiques en cas d'extravasation.

Cette revue de la littérature historique a pour objectif de faire la synthèse des différentes méthodes et positions d'injection afin d'aboutir à une sclérose complète de la veine en réduisant les effets secondaires tels que thrombus, réactions inflammatoires péri-veineuses, pigmentations et/ou télangiectasies post-scléroses.

HISTORIQUE

Pravaz en 1851 fut l'inventeur de la seringue hypodermique. Les premiers essais avec injection de perchlorure de fer ont été réalisés afin d'obtenir une obli-

Clinique de la veine Hôpital Américain de Paris 63, boulevard Victor Hugo 92200 NEUILLY-SUR-SEINE.

© *Éditions Phlébologiques Françaises, vol. 59, n° 1/2006, p. 59-64*

Aucun article ou résumé dans cette revue ne peut être reproduit sous forme d'imprimé, photocopie, microfilm ou par tout autre procédé sans l'autorisation expresse des auteurs et de l'éditeur. Editions Phlébologiques Françaises
No article or abstract in this journal may be reproduced in the form of print, photocopy, microfilm or any other means without the express permission of authors and the editor. Editions Phlébologiques Françaises

tération des anévrysmes artériels. L'école lyonnaise en 1853 applique cette technique de traitement pour les varices des membres inférieurs. C'est en 1920 que Jean Sicard [1] utilise le carbonate de soude pour traiter les dilatations variqueuses. En Europe, différentes techniques d'injection ont été développées.

Sigg [2] réalise les injections de bas en haut en y associant une compression élastique. Il ponctionne, chez le sujet en position debout, la veine variqueuse avec une aiguille. Le patient étant ensuite mis en décubitus, il injecte alors sur une veine collabée la solution sclérosante puis applique, sur une période de 7 à 10 jours, une compression élastique de façon à obtenir l'oblitération complète et la sclérose du réseau variqueux.

Fegan [3] a pour principe de traiter les points de fuites au niveau des veines perforantes incontinentes. Celles-ci sont localisées chez le sujet debout par la simple palpation clinique. L'injection est ensuite réalisée avec une solution sclérosante puis une compression élastique est mise en place.

R. Tournay [4] avec l'École Française de Phlébologie a développé dès 1945 le traitement des varices de haut en bas. Le principe est toujours de supprimer la source de reflux, localisée dans la grande majorité des cas au niveau des jonctions saphéno-fémorales et saphéno-poplitées, et d'injecter ensuite le tronc saphénien pour terminer par le traitement des branches collatérales accessoires. Cette technique est réalisée en plusieurs étapes chez le sujet en position assise et dans la grande majorité des cas sans compression élastique.

Différentes techniques de ponction et d'injection développées au cours du XXème siècle

Injection de la grande veine saphène

L'injection de la grande veine saphène était réalisée chez le sujet en position semi-assise, jambes allongées ou jambes pendantes selon les praticiens. La saphène était repérée cliniquement par la palpation et la ponction était réalisée entre deux doigts au niveau du triangle de Scarpa avec une seringue en verre jusque dans les années 1970. Ultérieurement, le matériel jetable fut utilisé systématiquement avec une solution d'agents sclérosants. Le reflux de sang dans la seringue lors de l'aspiration permettait d'affirmer une injection strictement intraveineuse. Certains praticiens la réalisaient très proche de la jonction alors que d'autres, plus prudents [5], ponctionnaient 5 ou 10 cm plus bas de façon à obtenir une occlusion du segment terminal de la grande veine saphène. Plusieurs auteurs utilisaient la technique du Canadien Cloutier [6] qui consistait à comprimer le segment terminal de la saphène avec le doigt de façon à majorer l'efficacité de l'agent sclérosant. Aucune compression élastique n'était mise en place.

Injection de la petite veine saphène

Comme pour la grande veine saphène, le matériel à usage unique avec seringue en plastique n'a été introduit qu'à partir des années 1970. Les injections étaient jusqu'à lors réalisées avec des seringues en verre.

Plusieurs positions ont été décrites :

Chez le sujet debout, jambe semi-fléchie dans la position de la statue grecque, la petite veine saphène était localisée cliniquement par la palpation dans le losange poplité puis injectée tangentiellement après avoir obtenu un reflux.

P. Wallois avait l'expérience d'injecter cette petite veine saphène chez le sujet en position semi-assise, jambes semi-fléchies en ponctionnant également grâce à la palpation le segment terminal de la petite veine saphène au niveau de la fosse poplitée *(Photo 1)*.

Photo 1. – Injection de la petite saphène

La position la plus fiable fut développée par P. Ouvry *(Photo 2)* chez le sujet à genoux, un membre en avant du divan d'examen et l'autre allongé en arrière, permettant de palper aisément la dilatation au niveau du segment terminal de la petite veine saphène qui pouvait être ainsi injecté.

Certains phlébologues réalisaient cette injection dans les mêmes conditions mais chez le patient en décubitus ventral complet. Ceci n'était possible que pour les grosses ectasies de la petite veine saphène.

Les injections des branches collatérales, veines réticulaires et télangiectasies, sont toujours pratiquées chez le sujet assis jambes allongées.

Injections sous contrôle écho-guidé

En 1988, nous avons développé cette technique d'injection sous contrôle écho-guidé que nous avons

Aucun article ou résumé dans cette revue ne peut être reproduit sous forme d'imprimé, photocopie, microfilm ou par tout autre procédé sans l'autorisation expresse des auteurs et de l'éditeur. Editions Phlébologiques Françaises
No article or abstract in this journal may be reproduced in the form of print, photocopy, microfilm or any other means without the express permission of authors and the editor. Editions Phlébologiques Françaises

Photo 2. – Injection de la grande veine saphène sous contrôle écho-guidé

Photo 3. – Injection de la petite veine saphène sous contrôle écho-guidé

présentée avec R. Knight, lors du Congrès mondial de Strasbourg en 1989 [7]. L'échographie faisait son apparition dans la pratique phlébologique et, compte tenu du nombre d'accidents d'injections intra-artérielles constatées chez des praticiens expérimentés, l'idée nous est venue de sécuriser cette injection. Réalisée sous contrôle écho-guidé, elle permettait d'avoir un double contrôle : un contrôle clinique par reflux de sang dans la seringue et un contrôle échographique avec visualisation de l'aiguille dans la lumière veineuse et du passage du produit sclérosant dans la lumière veineuse.

L'injection était toujours pratiquée avec des solutions au niveau des zones de reflux dans les carrefours vasculaires dangereux, au niveau des perforantes incontinentes, afin d'éviter toutes injections intra-artérielles. Les positions utilisées étaient comparables à celles précédemment décrites. Pour l'injection de la grande veine saphène, la sonde était placée au niveau du segment terminal et l'injection réalisée en coupe longitudinale environ 5 cm au-dessous *(Photo 2)*, permettant ainsi de voir le passage de l'agent sclérosant et d'éviter grâce au codage couleur toutes injections intra-artérielles ou artériolaires.

Pour la petite veine saphène, la position de P. Ouvry [8] était retenue, avec également une injection située environ 5 ou 6 cm sous le niveau de la jonction *(Photo 3)*. Il faut noter que, dans certains cas, cette injection était réalisée au 1/3 inférieur de cuisse, lorsque la jonction était haute située avec un abouchement dans la fémorale superficielle. La technique de sclérose écho-guidée a également permis d'injecter plus efficacement les perforantes incontinentes résiduelles. La ponction était réalisée toujours en coupes longitudinales et l'aiguille localisée au niveau du fascia permettant ainsi une injection en toute sécurité et l'obtention d'une occlusion de la perforante incontinente.

Les injections à la mousse de produits sclérosants

A. Monfreux fut le premier auteur à réaliser les injections de mousse de produit sclérosant dés 1997 [9]. Il estimait que la mousse avait une plus haute densité que la solution avec des vitesses de circulation variables mais plus lentes dans le système veineux superficiel. Le plus petit diamètre des bulles augmente la surface de contact entre le produit micronisé et la paroi veineuse. Ceci permet d'obtenir une meilleure cohésion et une meilleure efficacité.

La technique d'injection avec mousse s'est progressivement généralisée. Les différentes techniques de fabrication ont déjà été publiées dont celle avec un robinet à 3 voies [10]. L'étude de C. Hamel-Desnos [11] a montré que l'occlusion de la veine était obtenue plus souvent avec de la mousse qu'avec une solution. D'autres études ont également montré la plus grande efficacité de la mousse dans le traitement des branches collatérales, des veines réticulaires ou des télangiectasies.

1 – Injection sous contrôle écho-guidé de la mousse dans la grande veine saphène

Dans notre pratique quotidienne, la position du sujet reste inchangée : position assise, jambes pendantes ou jambes allongées. Le site d'injection est différent *(Photo 4)*. Alors qu'avec la solution il était nécessaire d'injecter au niveau du segment terminal de façon à majorer la concentration de l'agent sclérosant dans la lumière veineuse, l'injection avec mousse est toujours réalisée à l'union des 2/3 tiers inférieurs et du 1/3 supérieur de la cuisse. Un seul point d'injection est le plus souvent suffisant au cours de la première séance.

Avec le contrôle écho-guidé, il est ainsi possible de visualiser le biseau de l'aiguille dans la lumière veineuse puis de voir le passage de la mousse pro-

Aucun article ou résumé dans cette revue ne peut être reproduit sous forme d'imprimé, photocopie, microfilm ou par tout autre procédé sans l'autorisation expresse des auteurs et de l'éditeur. Editions Phlébologiques Françaises
No article or abstract in this journal may be reproduced in the form of print, photocopy, microfilm or any other means without the express permission of authors and the editor. Editions Phlébologiques Françaises

Photo 4. – Injection sous contrôle écho-guidé de mousse dans la grande veine saphène

gressivement en aval puis en amont du point de ponction.

2 – Injection sous contrôle écho-guidé de la mousse dans la petite veine saphène

La position d'injection de mousse de la petite veine saphène est également identique à celle de l'injection d'une solution. Dans notre pratique, nous recommandons la position à genoux, jambes allongées ou le décubitus ventral.

Le site d'injection est par contre, comme pour la grande saphène, différent. Il se situe à l'union du 1/3 supérieur et des 2/3 inférieurs *(Photo 5)* de façon à visualiser le passage de la mousse en aval du site d'injection jusqu'à la jonction saphéno-poplitée puis en amont.

Le plus souvent, un seul site d'injection est suffisant à la première séance pour obtenir une occlusion.

3 – L'injection des perforantes incontinentes est toujours réalisée chez le sujet en position assise avec contrôle écho-guidé.

4 – Les branches collatérales sont traitées dans un deuxième temps avec le simple contrôle clinique, palpation de la dilatation variqueuse avec l'index de la main gauche et injection avec la seringue tenue dans la main droite.

5 – Le traitement des veines réticulaires obéit aux mêmes règles mais il est également posssible d'utiliser un matériel de transillumination.

Les autres techniques de ponction et d'injection

Toujours dans le souci d'éviter des injections intra-artérielles avec solution ou avec mousse, beaucoup de praticiens ont imaginé des techniques de ponction différentes de façon à obtenir une meilleure efficacité et une plus grande sécurité.

1 – Injection avec butterfly

Après repérage échographique, un tronc saphénien peut être injecté, après ponction d'une branche collatérale accessoire sus-fasciale, grâce à un butterfly avec ou sans échographie. La mise en place de l'aiguille permet de visualiser un reflux spontané de sang dans le cathéter *(Photo 6)*.

Secondairement, une solution ou une mousse de produit sclérosant peut être injectée en toute sécurité.

Photo 5 – Injection sous contrôle écho-guidé de mousse dans la petite veine saphène

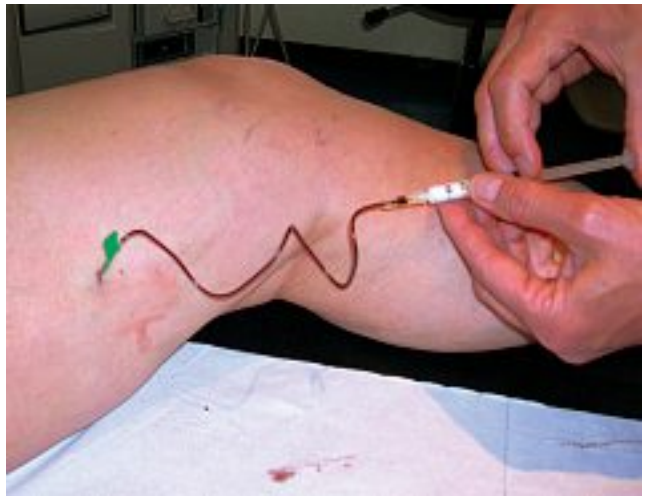

Photo 6. – Injection avec butterfly

Aucun article ou résumé dans cette revue ne peut être reproduit sous forme d'imprimé, photocopie, microfilm ou par tout autre procédé sans l'autorisation expresse des auteurs et de l'éditeur. Editions Phlébologiques Françaises
No article or abstract in this journal may be reproduced in the form of print, photocopy, microfilm or any other means without the express permission of authors and the editor. Editions Phlébologiques Françaises

2 – La technique « open-cathéter »

L. Grondin au Canada réalise les injections des troncs saphéniens par ponction sous échographie [12] avec mise en place d'un cathéter monté sur une seringue à usage unique. Après avoir obtenu un reflux de sang dans le cathéter, une solution d'une mousse d'agent sclérosant peut être facilement injectée en toute sécurité, le patient restant en décubitus pendant plusieurs minutes.

Photo 7. – Injection avec cathéter

3 – La sclérose par écho-cathétérisme

J.L. Robert a développé le « phlébocath » [13]. Ce cathéter est introduit au 1/3 inférieur de cuisse par ponction sous échographie. Il est ensuite monté progressivement dans la grande veine saphène. Sa longueur est de 60 cm et son diamètre de 1 mm. L'orifice distal étant obturé, 3 orifices d'évacuation latéraux permettent une injection progressive de la solution de mousse de produit sclérosant en même temps qu'une traction est réalisée sur le cathéter.

4 – Les autres méthodes d'injection avec cathéter

Certains praticiens réalisent également la montée du cathéter long jusqu'à la jonction saphéno-fémorale. R. Milleret réalise ainsi une injection lente de mousse de produit sclérosant tout le long de l'axe saphénien en obtenant des résultats comparables à ceux obtenus avec les techniques endoluminales [14].

Cette liste des différentes techniques de ponction n'est pas exhaustive car de nombreux auteurs ont imaginé des processus comparables d'accès du produit sclérosant dans les varices.

CONCLUSION

La sclérothérapie est une technique efficace du traitement des varices des membres inférieurs par l'introduction d'un agent sclérosant dans la lumière veineuse. La ponction transcutanée est toujours nécessaire. L'injection doit être strictement intraveineuse.

Les propriétés chimiques de l'agent sclérosant ont été à l'origine de complications gravissimes en cas d'injection sous-cutanée ou intra-artérielle.

Au cours de ces 20 dernières années, de nombreuses techniques se sont développées pour rendre cette injection strictement intraveineuse. L'écho-guidage est certainement la meilleure technique pour éviter l'extravasation de produit ou les injections intra-artérielles.

Toutefois, à côté des injections réalisées avec une aiguille, la mise en place d'un butterfly ou d'un cathéter permet de majorer la sécurité en visualisant le reflux sanguin dans la tubulure.

Aucun article ou résumé dans cette revue ne peut être reproduit sous forme d'imprimé, photocopie, microfilm ou par tout autre procédé sans l'autorisation expresse des auteurs et de l'éditeur. Editions Phlébologiques Françaises
No article or abstract in this journal may be reproduced in the form of print, photocopy, microfilm or any other means without the express permission of authors and the editor. Editions Phlébologiques Françaises

RÉFÉRENCES

1 Sicard J.A. Traitement des varices par injections intraveineuses locales de carbonate de soude. *Marseille Méd* 1920 ; 57 : 97-100.

2 Sigg K. Treatment of varicose veins by injection sclerotherapy as pratical in Basle. In Hobbs J.T. Treatment of venous disorders in the lower limbs. *MTP Press* 1976.

3 Fegan N.G. Continuous compression technique for injecting varicose veins. *Lancet* 1963 ; 2 : 109.

4 Tournay R. Indication et résultats de la méthode sclérosante dans le traitement des varices. *Bull Méd Paris* 1931 ; 45 : 73.

5 Vin F. Principe de la sclérothérapie des axes saphéniens des membres inférieurs et de leurs collatérales à l'exception des veinules et télangiectasies. *Phlébologie* 1994 ; 47 : 399-405.

6 Cloutier G., Zummo M. La sclérose des crosses avec compression : résultats à long terme. *Phlébologie* 1986 ; 39 : 145-8.

7 Knight R.M., Vin F., Zygmut J.A. Ultrasonic guidance of injections into the superficial venous veins. A. Davy, R. Stemmer, John Libbey Eurotext, Paris. *Phlébologie* 1989 ; 45 : 339-41.

8 Ouvry P. Indications de la sclérose. La petite veine saphène. *Phlébologie* 1997 (n° suppl.) ; 50 : 561-5.

9 Monfreux A. Traitement sclérosant des troncs saphènes et leurs collatérales de gros calibre par méthode MUS. *Phlébologie* 1997 ; 50 : 351-3.

10 Tessari L. Nouvelle technique d'obtention de la scléro-mousse. *Phlébologie* 2000 ; 53 : 129.

11 Hamel-Desnos C., Desnos P. L'écho-sclérose à la mousse en 2004 : technique de la ponction-injection directe. *Phlébologie* 2004 ; 57 : 289-300.

12 Grondin L., Soriano J. Duplex echosclerotherapy : the quest for a safe technique. Eds P. Raymond Martimbeau et al., John Libbey Eurotext, Paris. *Phlébologie* 1992 ; 45 : 824-5.

13 Robert J.L., Robert C. La sclérose par écho-cathétérisme. *Phlébologie* 1995 ; 48 : 13-6.

14 Milleret R., Garandeau C., Brel D., Allaert F.A. Sclérose des grandes saphènes à la mousse délivrée par cathéter écho-guidé sur veine vide : « Alpha technique ». *Phlébologie* 2004 ; 57 : 15-8.