Aucun article ou résumé dans cette revue ne peut être reproduit sous forme d'imprimé, photocopie, microfilm ou par tout autre procédé sans l'autorisation expresse des auteurs et de l'éditeur. Editions Phlébologiques Françaises
No article or abstract in this journal may be reproduced in the form of print, photocopy, microfilm or any other means without the express permission of authors and the editor. Editions Phlébologiques Françaises

EMBRYOLOGIE et MALFORMATIONS CONGÉNITALES du SYSTÈME CAVE

EMBRYOLOGY and CONGENITAL MALFORMATIONS of the VENOUS CAVAL SYSTEM

J.F. UHL [1, 2], C. GILLOT [1]

R É S U M É

L'interêt de l'embryologie cave est de mieux comprendre les étapes de l'organogénèse du système veineux et donc de pouvoir identifier les malformations congénitales rencontrées lors des investigations du système veineux.
L'étude anatomique montre la complexité des réseaux anastomotiques expliquant les voies de dérivation en cas d'obstruction cave et leurs conséquences cliniques : le système azygos et surtout les plexus veineux vertébraux jouent ici un rôle essentiel.

Mots-clefs : *veine cave, embryologie, anomalies caves, anatomie, système veineux.*

S U M M A R Y

The aim of the embryology of the caval system is to better understand the organogenesis of the vena cava and so to better identify the congenital malformations observed when we investigate the venous system. The anatomical study shows the complexity the venous network. It explains the location of the derivation routes in case of vena cava obstruction, and their clinical expression : the role of azygos system and vertebral venous plexuses is crucial.

Keywords : vena cava, embryology, venous malformations, anatomy, venous system.

INTRODUCTION

L'organogénèse du système veineux est essentielle pour comprendre et reconnaître les anomalies et malformations embryonnaires du système cave.

Ces anomalies du développement ont un intérêt non négligeable dans les explorations vasculaires et au cours de la chirurgie aortique.

Nous aurons essentiellement en vue le développement et l'anatomie de la veine cave inférieure et du système azygos. En effet, les anomalies de la veine cave supérieure concernent surtout la pathologie cardiaque congénitale.

EMBRYOLOGIE [1-6]

Une coupe sagittale d'un embryon de 6 semaines montre la place du système veineux primitif *(Fig. 1)*. Trois paires de canaux veineux aboutissent au sinus veineux du jeune embryon [1] : les veines vitellines [6], les veines ombilicales [5] et les deux canaux de Cuvier [2] qui résultent de la réunion des deux paires de veines cardinales antérieures [3] et postérieures [4].

Le devenir des veines vitellines et ombilicales (Fig. 2)

L'évolution de ces veines est étroitement liée au développement du foie. Les deux veines vitellines sont

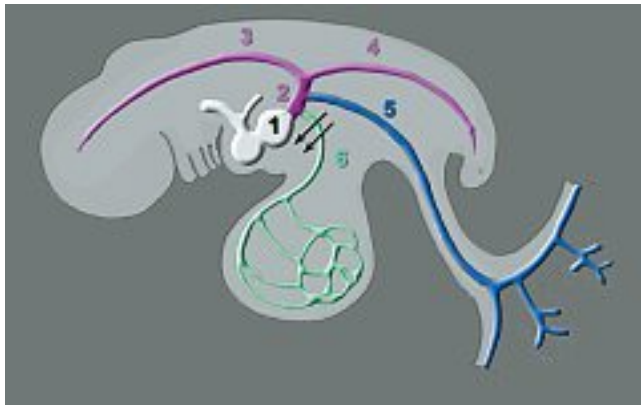

Fig. 1. – Système veineux primitif de l'embryon.
1 : sinus veineux du tube cardiaque primitif ; 2 : canaux de Cuvier ; 3 : veines cardinales antérieures ; 4 : veines cardinales postérieures ; 5 : veines ombilicales ; 6 : veines vitellines

situées de part et d'autre de l'anse intestinale primitive. Au niveau du septum transverse, le foie en formation entoure l'extrémité des veines vitellines et les transforme en une multitude de canaux, les futurs sinusoïdes hépatiques. Un de ces sinusoïdes prend un développement considérable : le conduit veineux ou canal d'Arantius [7]. L'extrémité des deux veines ombilicales, situées plus latéralement, subit la même transformation.

Crânialement au foie, les veines vitellines et ombilicales entrent dans le sinus veineux. Du fait de la mise en place des sinusoïdes hépatiques et du conduit veineux (ou canal d'Arantius), le sang ressort du foie

1. Laboratoire d'Anatomie - Biomédicale des Saints Pères, Université Paris 5, 45, rue des Saints-Pères 75006 PARIS.
2. Centre de Chirurgie des Varices, 113, avenue Charles de Gaulle 92200 NEUILLY.

© Éditions Phlébologiques Françaises, vol. 58, n° 3/2005, p. 263-273

Aucun article ou résumé dans cette revue ne peut être reproduit sous forme d'imprimé, photocopie, microfilm ou par tout autre procédé sans l'autorisation expresse des auteurs et de l'éditeur. Editions Phlébologiques Françaises
No article or abstract in this journal may be reproduced in the form of print, photocopy, microfilm or any other means without the express permission of authors and the editor. Editions Phlébologiques Françaises

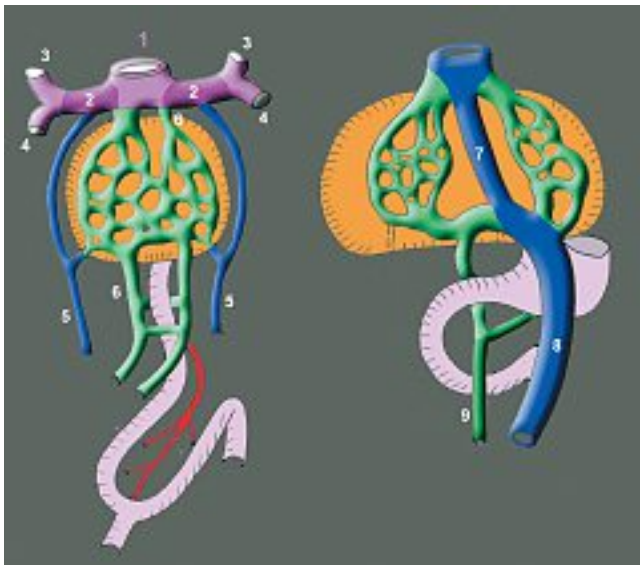

Fig. 2. – Devenir des veines vitellines et ombilicales.
1 : sinus veineux du tube cardiaque primitif ; 2 : canaux de Cuvier ;
3 : veines cardinales antérieures ; 4 : veines cardinales postérieures ;
5 : veines ombilicales ;
6 : veines vitellines ; 7 : canal d'Arantius ;
8 : veine ombilicale gauche ; 9 : veine omphalo-mésentérique

majoritairement par l'extrémité des veines vitellines. Les extrémités des deux veines ombilicales régressent et leurs connexions avec le sinus veineux sont perdues.

Désormais, les veines ombilicales qui ramènent le sang oxygéné du placenta se branchent sur la circulation du foie et non plus aux canaux de Cuvier. Le conduit veineux est situé en face de l'extrémité de la veine ombilicale gauche. Il en résulte que la plus grande partie du sang placentaire revient par cette veine [8]. Ceci entraîne la régression puis la disparition de la veine ombilicale droite.

De même, le conduit veineux aboutit, en sortie du foie, à l'extrémité de la veine vitelline droite. Le flux sanguin dans la veine vitelline gauche diminue, ce qui entraîne sa régression tandis que la veine vitelline droite se développe et donnera les veines sus-hépatiques et la partie terminale de la veine cave postérieure (*Fig. 3*, en vert).

De son côté, le sac vitellin commence de s'atrophier, entraînant la régression de ses vaisseaux. Le développement des viscères digestifs, au contraire, met en place un système veineux qui se connecte aux veines ombilicales (veines mésentériques crâniale et caudale, linéale, gastro-duodénale). Il résulte de ces transformations que le débit sanguin veineux en provenance des viscères digestifs surpasse vite celui en provenance du sac vitellin. Seules les portions drainant une quantité significative de sang persistent pour donner le système porte veineux, c'est-à-dire essentiellement la veine vitelline droite et les deux dernières anastomoses.

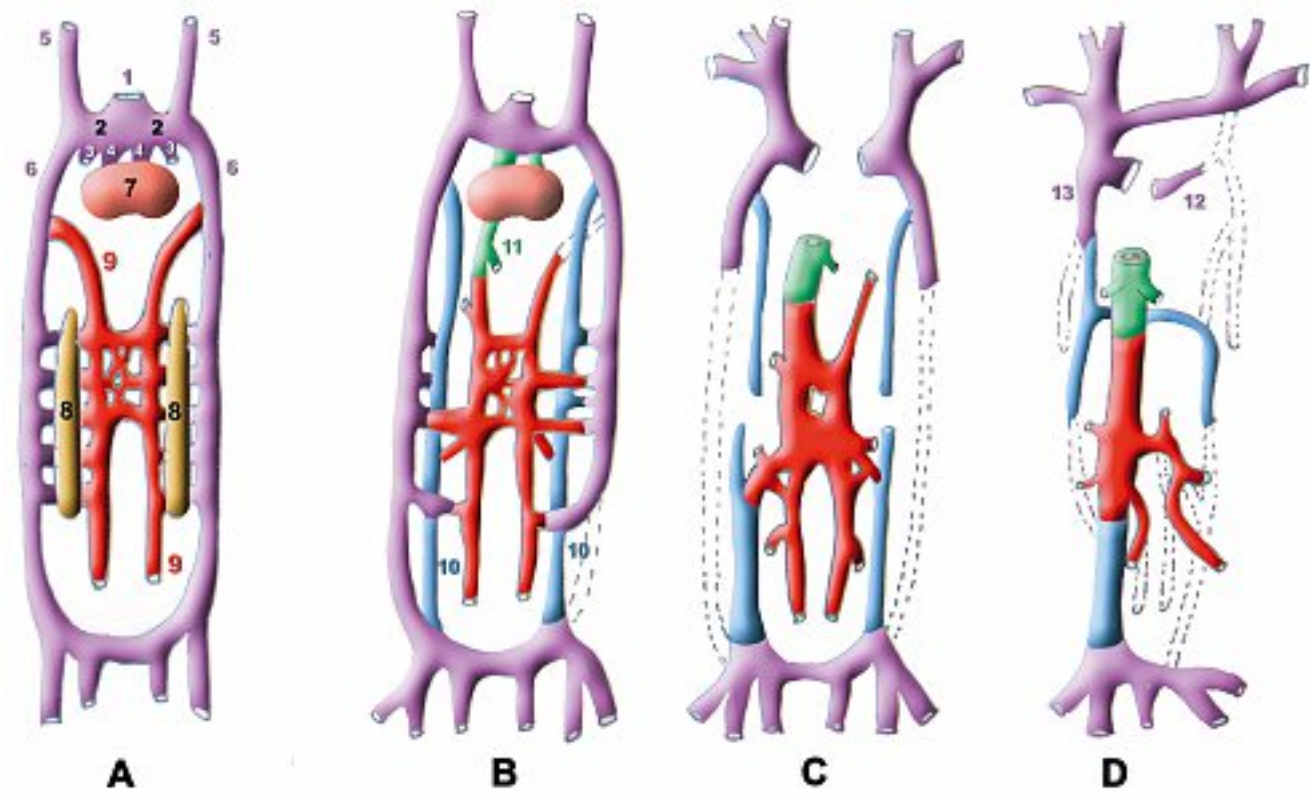

Fig. 3. – Développement des veines cardinales.
A : 6ème semaine, B : 7ème semaine, C : 8ème semaine du développement embryonnaire, D : naissance
1 : sinus veineux du tube cardiaque primitif ; 2 : canaux de Cuvier ; 3 : veines ombilicales ;
4 : veines vitellines ; 5 : veines cardinales antérieures ;
6 : veines cardinales postérieures ; 7 : ébauche hépatique ; 8 : métanéphros ou rein primitif
9 : veines sus-cardinales ; 10 : veines supra-cardinales ; 11 : veine vitelline droite ;
12 : sinus coronaire ; 13 : crosse de la grande Azygos

Aucun article ou résumé dans cette revue ne peut être reproduit sous forme d'imprimé, photocopie, microfilm ou par tout autre procédé sans l'autorisation expresse des auteurs et de l'éditeur. Editions Phlébologiques Françaises
No article or abstract in this journal may be reproduced in the form of print, photocopy, microfilm or any other means without the express permission of authors and the editor. Editions Phlébologiques Françaises

Le développement du système cardinal

Le système cardinal est le premier système veineux embryonnaire. Initialement *(Fig. 1)*, il comprend deux veines cardinales antérieures, deux veines cardinales postérieures et deux canaux de Cuvier (ou veines cardinales communes). Chaque veine cardinale antérieure rejoint la veine cardinale postérieure correspondante pour constituer un canal de Cuvier. Les canaux de Cuvier se jettent dans le sinus veineux du cœur fœtal.

La *Figure 3* montre l'organogénèse du système veineux cave proprement dit :

• elle débute vers la 6e semaine du développement embryonnaire *(Fig. 3A)* : les veines sus-cardinales (en rouge) apparaissent ventralement par rapport au rein primitif ou métanéphros (M) ainsi que des anastomoses développées avec les veines cardinales postérieures (en mauve) ;

• vers la 7e semaine *(Fig. 3B)* apparaissent les veines supra-cardinales (en bleu) situées dorsalement par rapport au métanéphros, qui développent des anastomoses avec les veines sus-cardinales (en rouge). La disposition de ces veines d'avant en arrière est mieux visible sur une coupe horizontale *(Fig. 4)* ;

• vers la 8e semaine *(Fig. 3C)* on assiste à quatre transformations importantes :

– la régression des veines cardinales postérieures sauf à leurs extrémités. Leur partie caudale donnera le carrefour cave et les veines iliaques. De leur partie crâniale, il ne subsistera que la crosse de la grande veine azygos à droite et le sinus coronaire à gauche ;

– la régression de la veine cardinale antérieure gauche, dont la partie crâniale rejoindra la veine cave en formant le tronc veineux innominé ;

– la séparation des veines supra-cardinales en craniales, qui donneront le système azygos, et caudales qui donneront les veines lombaires ;

– la régression des veines sus-cardinales gauches. La droite donnera la veine cave inter-rénale et les anastomoses les veines rénales, surrénaliennes et gonadiques *(Figs 3D et 5)*.

Ceci aboutira à la disposition modale définitive du système cave inférieur qui se divise en 4 parties de la région crâniale à la région caudale *(Fig. 5)* :

– un segment rétro-hépatique recevant les veines sus-hépatiques (en vert),

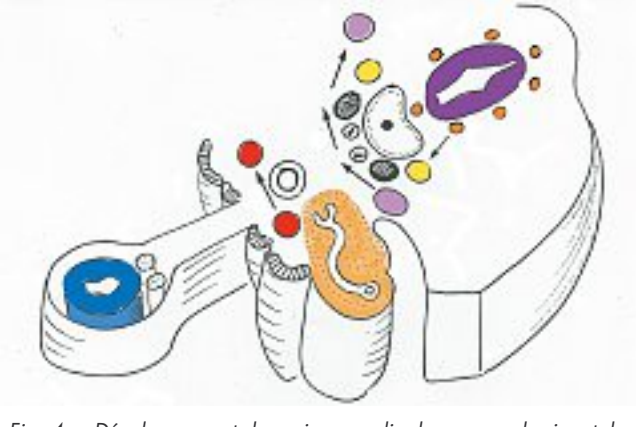

Fig. 4. – Développement des veines cardinales : coupe horizontale

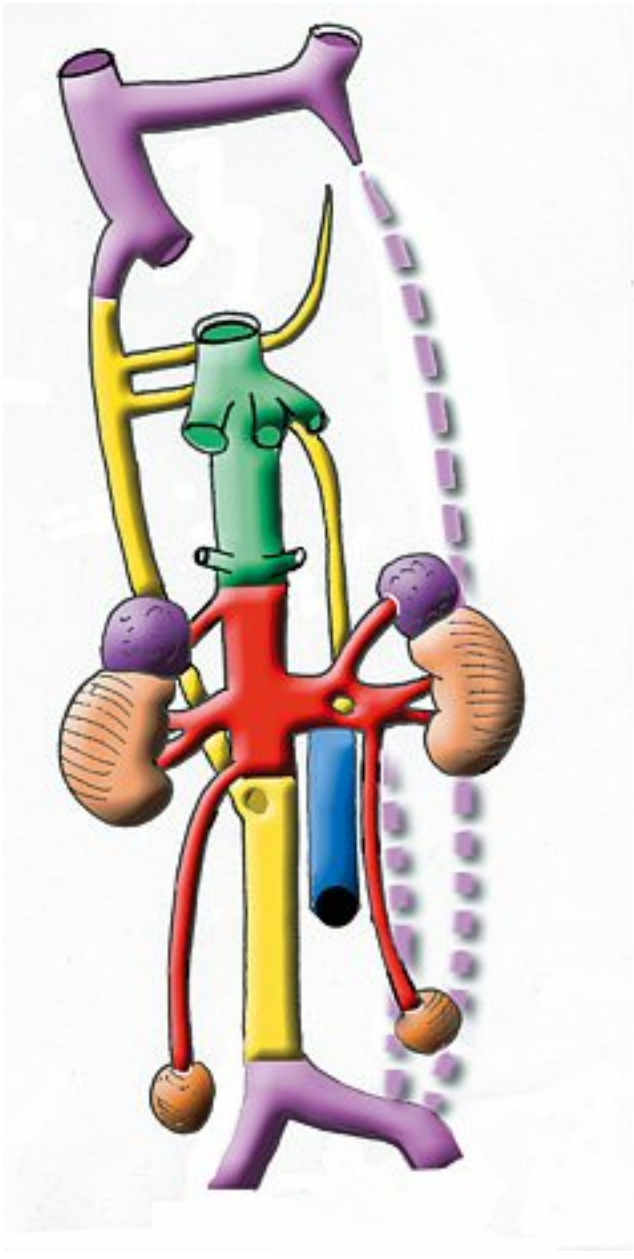

Fig. 5. – Les 4 segments anatomiques correspondent à autant de niveaux hémodynamiques du système veineux cave inférieur :
– un segment rétro-hépatique (en vert) ;
– un segment inter-rénal (en rouge) ;
– un segment sous-rénal (en jaune) ;
– le carrefour cave et le segment iliaque (en violet)

– un segment inter-rénal recevant les veines rénales, gonadiques et surrénaliennes (en rouge),

– un segment sous-rénal recevant les veines lombaires (en jaune),

– le carrefour cave et le segment iliaque (en violet)

Ces 4 segments anatomiques correspondent à autant de niveaux hémodynamiques avec des fonctions très différentes :

– le segment rétro-hépatique avec un débit d'environ 1 500 ml/min qui recevra par les veines sus-hépatiques le sang détoxiqué par le filtre hépatique, et riche en protéines de synthèse (coagulation…).

Aucun article ou résumé dans cette revue ne peut être reproduit sous forme d'imprimé, photocopie, microfilm ou par tout autre procédé sans l'autorisation expresse des auteurs et de l'éditeur. Editions Phlébologiques Françaises
No article or abstract in this journal may be reproduced in the form of print, photocopy, microfilm or any other means without the express permission of authors and the editor. Editions Phlébologiques Françaises



Fig. 6. – Phléboscan 3D illustrant une veine cave supérieure double

– le segment inter-rénal avec un débit d'environ 1 000 ml/min qui recevra du sang épuré par le filtre rénal et riche en oxygène, contenant les hormones gonadiques et surrénaliennes ;

– le segment sous-rénal, pariétal, qui recevra les globules produits par la moëlle lombaire (près de 50 % de la production de cellules sanguines de l'organisme) ;

– le segment iliaque avec un débit d'environ 500 ml/mn qui recevra du sang désaturé provenant du pelvis et des membres inférieurs.

LES ANOMALIES DU SYSTÈME CAVE [7-18]

Elles résultent d'une anomalie du développement embryonnaire dont nous venons d'étudier les différentes étapes.

De multiples classifications ont été proposées par McClure and Butler (1925) puis Edwards (1951) et Takemoto (1978) et Yoshida et al. (1981)

Ces anomalies peuvent être identifiées par scanner, IRM, phlébographie ou échographie.

Nous détaillerons essentiellement le système cave inférieur.

Nous décrirons tour à tour les principales anomalies et leur embryogénèse.

Principales anomalies de la veine cave supérieure (VCS)

La VCS double *(Fig. 6)* résulte de la non-régression de la veine cardinale antérieure gauche. Elle va se terminer en bas dans le sinus coronaire.

Principales anomalies de la veine cave inférieure (VCI)

L'anneau péri-aortique de la veine rénale gauche [19, 20] *(Fig. 7)*

Résulte de la persistance d'une anastomose sus-cardinale, toujours plus bas située, qui passe en arrière de l'aorte. Il faut savoir de plus que les 2 veine rénales drainent chacune un territoire du parenchyme (dorsal supérieur et ventral inférieur) avec souvent une véritable segmentation rénale pour chaque veine.

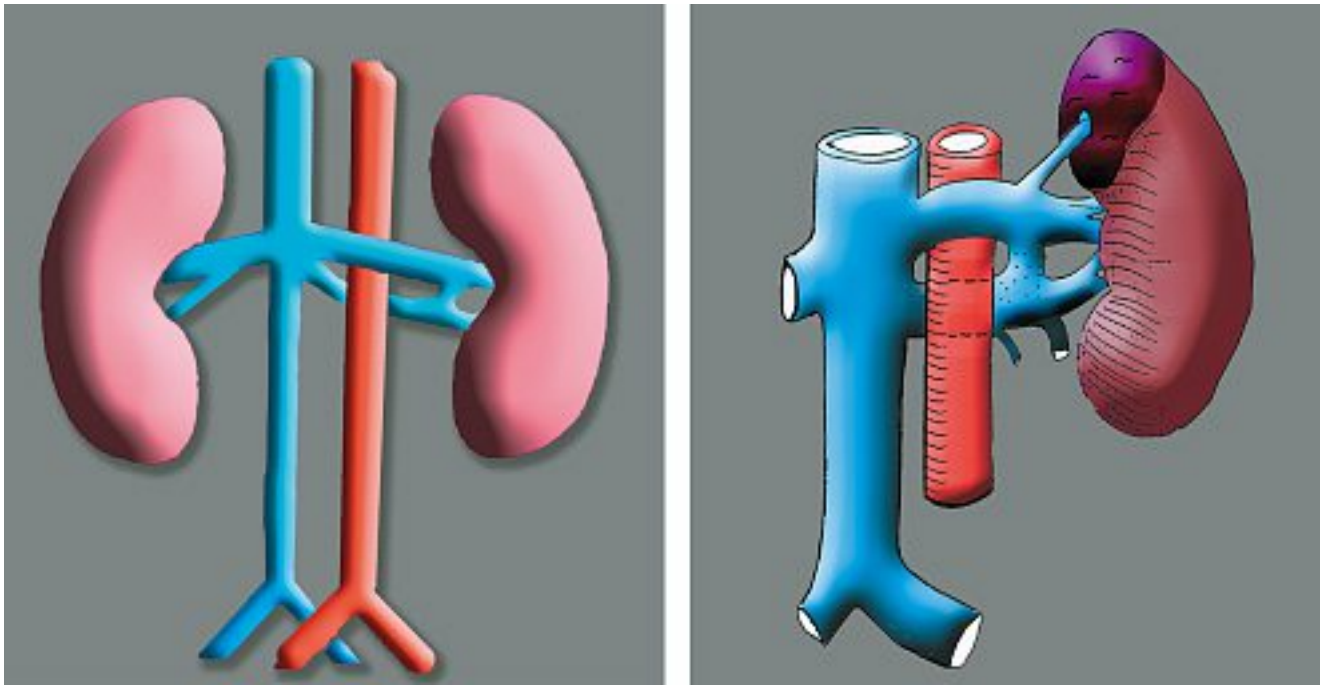

Fig. 7. – L'anneau péri-aortique de la veine rénale gauche

Aucun article ou résumé dans cette revue ne peut être reproduit sous forme d'imprimé, photocopie, microfilm ou par tout autre procédé sans l'autorisation expresse des auteurs et de l'éditeur. Editions Phlébologiques Françaises
No article or abstract in this journal may be reproduced in the form of print, photocopy, microfilm or any other means without the express permission of authors and the editor. Editions Phlébologiques Françaises

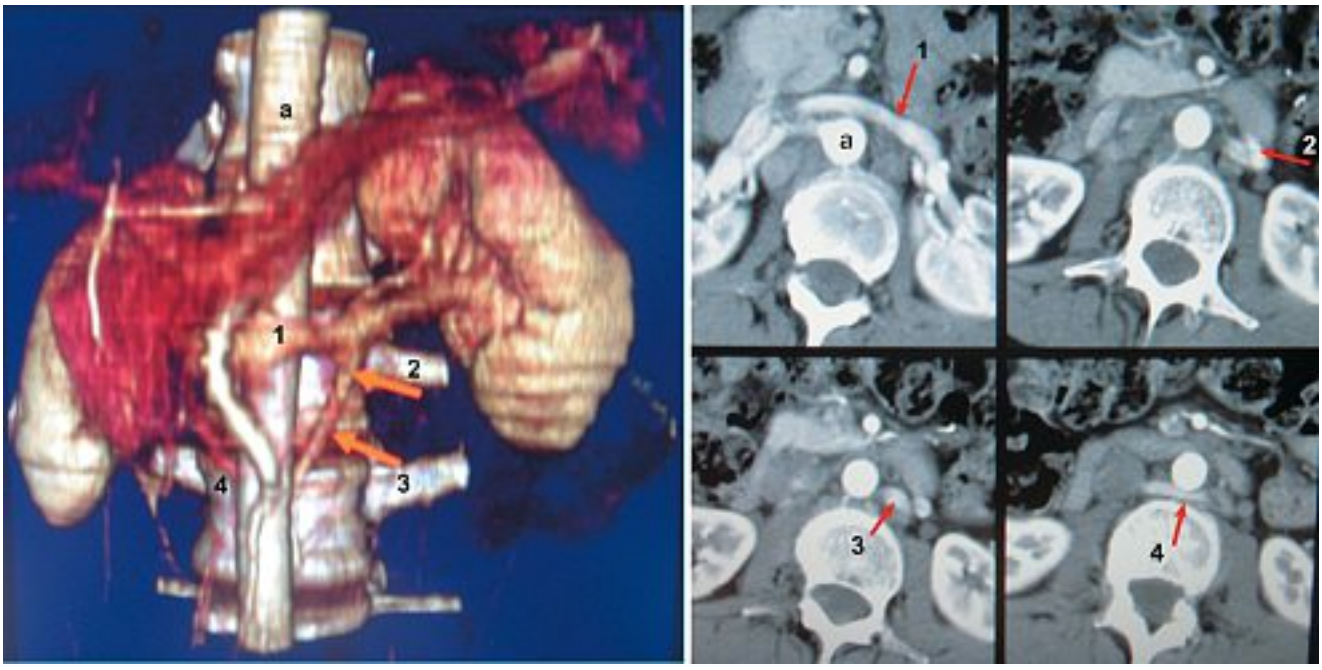

Fig. 8. – Reconstruction 3D et coupes scan d'un anneau péri-aortique de la veine rénale gauche

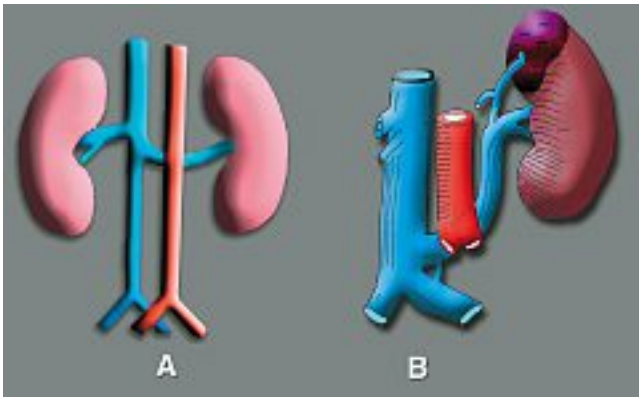

Fig. 9. – Veine rénale gauche rétro-aortique

Un exemple clinique est montré *Figure 8* sur un angioscanner avec reconstruction 3D.

Cette anomalie peut exister alors que le contingent pré-aortique régresse. On observe alors :

La veine rénale gauche rétro-aortique *(Fig. 9A)*

Signalons que bien souvent, dans cette disposition, la veine rénale gauche va s'implanter bas sur la veine cave donnant une forme intermédiaire avec une double veine cave *(Fig. 9B)*.

Un exemple radiologique est fourni sur la *Figure 10* [21-31].

Ces 2 anomalies de la veine rénale gauche sont de loin les anomalies les plus fréquemment rencontrées (4 à 9 %).

La veine cave inférieure gauche [32, 33] *(Fig. 9)*

Résulte de la régression de la veine supra-cardinale droite, alors que la gauche persiste. La VCI sous-

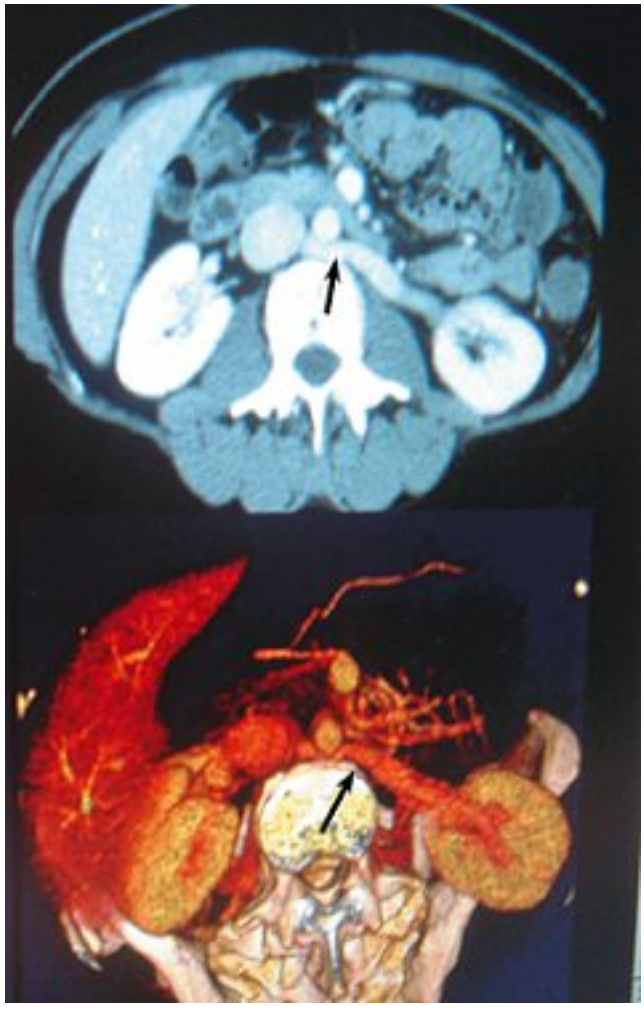

Fig. 10. – Reconstruction 3D et coupes scan d'une veine rénale gauche rétro-aortique

Aucun article ou résumé dans cette revue ne peut être reproduit sous forme d'imprimé, photocopie, microfilm ou par tout autre procédé sans l'autorisation expresse des auteurs et de l'éditeur. Editions Phlébologiques Françaises
No article or abstract in this journal may be reproduced in the form of print, photocopy, microfilm or any other means without the express permission of authors and the editor. Editions Phlébologiques Françaises

rénale se situe donc à gauche de l'aorte, décalée vers la veine rénale gauche. Elle croise la ligne médiane pour rejoindre la veine rénale droite, la partie sus-rénale restant située à droite de l'aorte.

Un exemple illustré par un angioscanner est montré *Figure 12*.

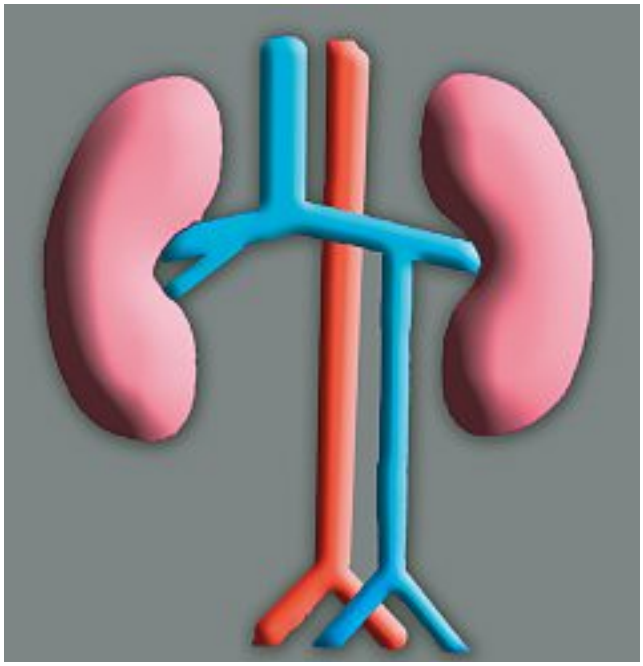

Fig. 11. – Veine cave gauche

La veine cave inférieure double [34-38]

L'évolution normale de la veine supra-cardinale droite et la non régression de la veine génèrent un double axe veineux cave qui draine séparément, à droite, l'axe iliaque droit et, à gauche, la veine iliaque primitive gauche *(Fig. 13A)*.

Un exemple est montré *(Fig. 14)* sur des coupes horizontale et frontale d'angioscanner.

Des variantes de cette duplication cave sont possibles :

• il peut persister une confluence cave des 2 veines iliaques comme indiqué dans la *Figure 13B*. Notons dans ce cas la topographie de la veine génitale gauche qui se présente comme une arcade de dédoublement de la veine cave gauche ;

• la veine supra-cardinale gauche persistante peut ne pas rejoindre la veine cave dans sa partie crâniale, ce qui réalise une variante longue et basse de la veine rénale gauche rétro-aortique *(Fig. 9B)*.

L'absence ou agénésie de la VCI infra-rénale [39-47] *(Fig. 15)*

C'est le résultat de la régression anormale des 2 veines supra-cardinales *(Fig. 15A)*.

Un exemple de reconstruction 3D sur angioscanner est montré *Figure 15B*.

Le drainage du sang des membres inférieurs est alors assuré par les voies de dérivation du système lombaire et des plexus veineux vertébraux internes.

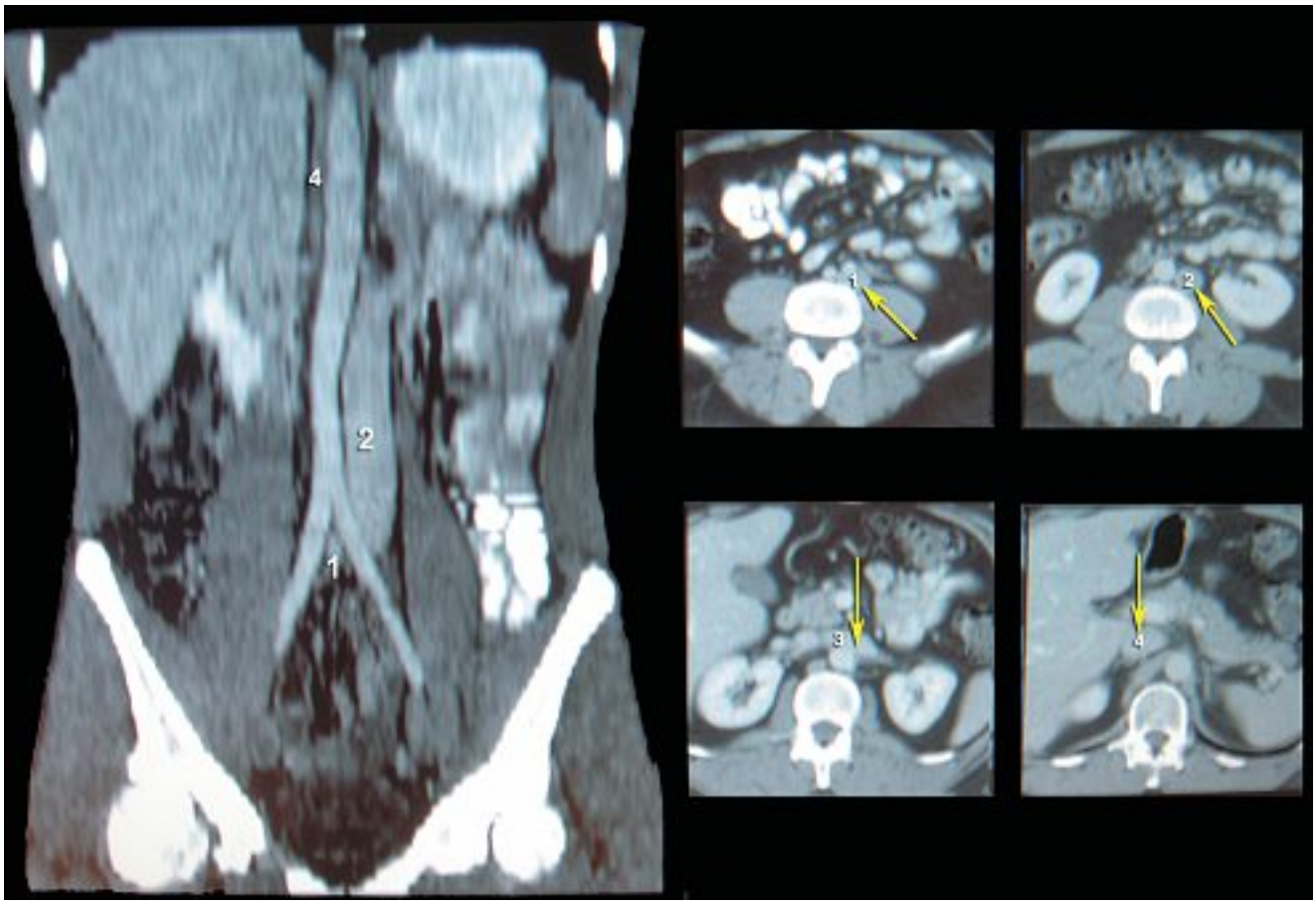

Fig. 12. – Reconstruction 3D et coupes scanner d'une veine cave gauche

Aucun article ou résumé dans cette revue ne peut être reproduit sous forme d'imprimé, photocopie, microfilm ou par tout autre procédé sans l'autorisation expresse des auteurs et de l'éditeur. Editions Phlébologiques Françaises
No article or abstract in this journal may be reproduced in the form of print, photocopy, microfilm or any other means without the express permission of authors and the editor. Editions Phlébologiques Françaises

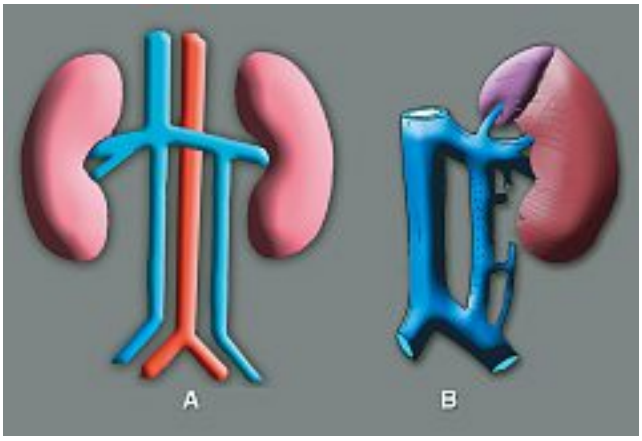

Fig. 13. – Veine cave double

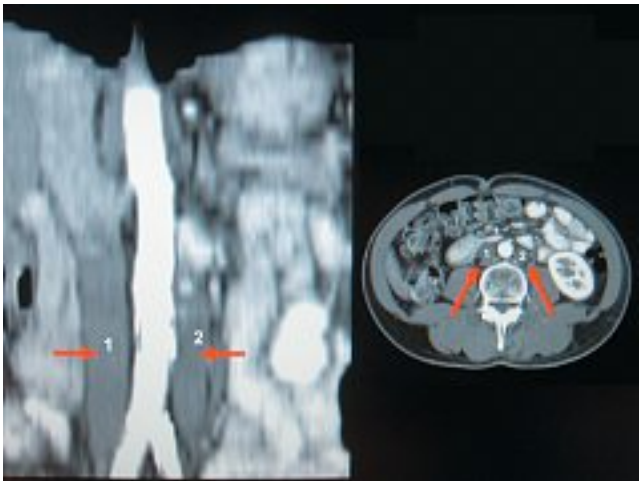

Fig. 14. – Reconstruction 3D et coupes scan d'une veine cave double

Cette agénésie est très souvent associée à d'autres anomalies, en particulier la continuation azygos de la VCI.

La continuation azygos de la VCI [48, 59] *(Fig. 16)*

Elle est liée à la régression de la veine vitelline droite qui constitue normalement le segment rétro-hépatique de la veine cave inférieure.

Trois variantes sont possibles *(Fig. 17)* : la veine cave en position normale se continuant avec la grande azygos *(Fig. 17A)* ou les 2 veines azygos *(Fig. 17B)*, ou veine cave gauche se continuant avec l'hémi-azygos à gauche *(Fig. 17C)*.

L'uretère droit péri-cave [60-66]

Cette anomalie du développement de la VCI entraîne une uretéro hydronéphrose droite majeure liée à la compression de l'uretère droit dans son trajet anormal rétro- et circum-cave *(Fig. 18A)*.

Un exemple d'uretéro-hydronéphrose droite est montré dans la *Figure 18B*.

Les membranes caves [67-76]

Ce sont des obstructions membraneuses de la portion rétro-hépatique de la VCI qui, selon le type lésionnel, peut être responsable d'un syndrome de Budd-Chiari par obstruction partielle ou complète des veines sus-hépatiques.

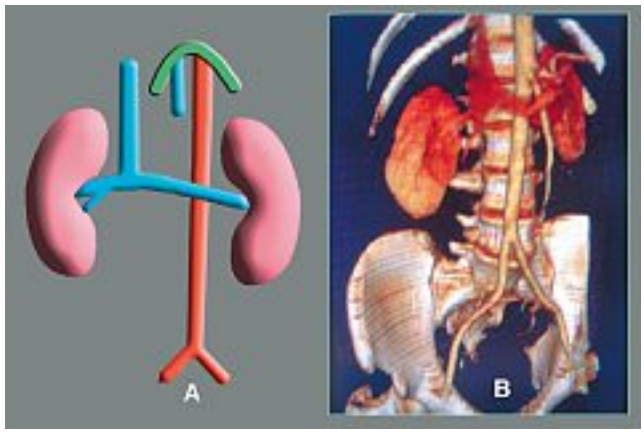

Fig. 15. – Agénésie de la veine cave inférieure

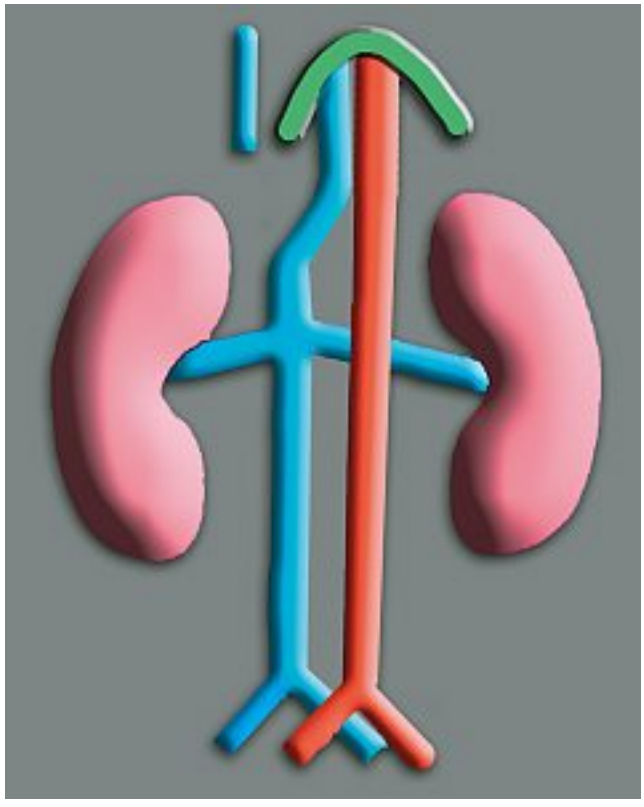

Fig. 16. – Continuation azygos de la veine cave inférieure

La fréquence des anomalies caves inférieures

Bien que considérées à tort comme rares, les anomalies caves inférieures sont d'un grand interêt car elles comportent des risques sérieux de complications lors d'une procédure endoluminale, d'un geste chirurgical rétro-péritonéal, de la pose d'un filtre cave [77] ou d'une embolisation de la veine gonadique.

Ces anomalies rapportées dans la littérature sont rares (0,2 à 0,5 %) hormis les variations de la veine rénale gauche rétro-aortique ou anneau qui se rencontrent dans 3 à 8 % des cas *(Tableau I)*.

Aucun article ou résumé dans cette revue ne peut être reproduit sous forme d'imprimé, photocopie, microfilm ou par tout autre procédé sans l'autorisation expresse des auteurs et de l'éditeur. Editions Phlébologiques Françaises
No article or abstract in this journal may be reproduced in the form of print, photocopy, microfilm or any other means without the express permission of authors and the editor. Editions Phlébologiques Françaises

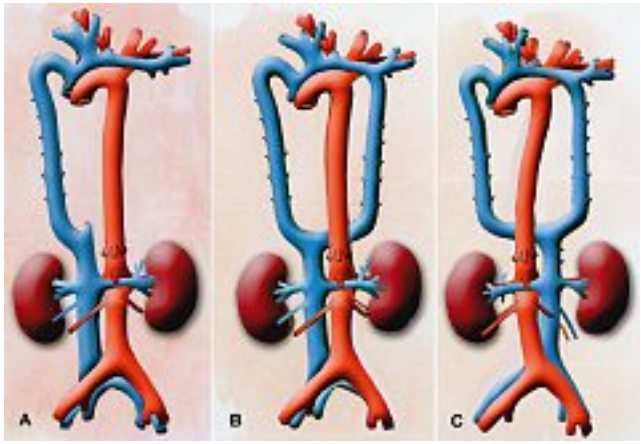

Fig. 17. – Les 3 variantes de la continuation azygos de la veine cave inférieure

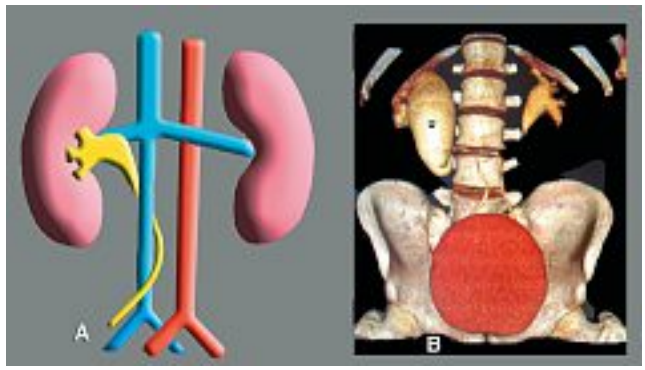

Fig. 18. – Uretère droit péri-cave (A) et son illustration sur une modélisation 3D par scanner hélicoïdal (B) avec l'uretéro-hydronéphrose droite (u)

C'est préalablement à la chirurgie aortique [78-99] que leur dépistage est le plus utile ; en effet, Calligaro [100] estime que leur présence multiplie par 3 le risque d'hémorragie per-opératoire si elle n' a pas fait l'objet d'un diagnostic pré-opératoire : 3 hémorragies massives ont été en rapport avec l'anomalie veineuse (soit 21 %).

Les fréquences rencontrées au cours des études radiologiques *(Tableau I)* [79-85] sont élevées notamment pour l'anneau veineux rénal péri-aortique : Roditi [24] utilisant des phlébo-IRM (technique du temps de vol) en retrouve 6 sur une série de 71 investigations, soit 8,4 %.

Globalement, les anomalies sont rencontrées dans 3 à 10 % des cas, ce qui n'est pas le cas dans les séries chirurgicales *(Tableau II)* qui semblent plus rares (3 à 4 %.)

Enfin, les anomalies caves inférieures sont une cause favorisante de thromboses étendues chez les jeunes. Leur survenue, souvent révélatrice de l'anomalie, est potentialisée par la coexistence d'anomalies de la coagulation [101-109]

Auteurs	Année	N	Tech	Ann. aor	Veine rénale rétro-aortique	Veine cave double	Azy	Apla	Total
Reed	1982	433	CT	4,4	1,8				6,2
Trigaux	1998	1 014	CT	6,3	3,7	0,3	0,1		10,4
Yesilag	2004	984	CT	0,9	2,3				3,2
Roditi	1996	71	MR	8,50	1,40				9,90
Meyer	2001	656	CT						10,5
Aljabri	2001	1 822	CT						5,65

Tableau I. – Fréquence des anomalies caves inférieures (séries radiologiques)

Auteurs	Année	N	Tech	Ann. aor	Veine rénale rétro-aortique	Veine cave inférieure gauche	Veine cave double	Total
Calligaro	1999	567	Chir	0,5	1,9	0,35	0,5	3,3
Shinto		166	Chir	0,6		0,6	1,2	2,4
		733		0,52 %	1,47 %	0,41 %	0,7 %	3,06 %

Tableau II. – Fréquence des anomalies caves inférieures (séries chirurgicales)

CONCLUSION

Les anomalies de la veine cave inférieure sont rares hormis l'anneau péri-aortique de la veine rénale et la veine rénale gauche rétro-aortique.

Il est utile de les diagnostiquer avant une procédure veineuse, un clip cave ou une chirurgie aortique.

L'embryogénèse permet de mieux les comprendre et aussi de connaître les voies de dérivation en cas d'obstruction du tronc cave : pelviennes, ilio-lombaires, veines lombaires et surtout par le système agygos via les plexus veineux vertébraux internes : ceci fera l'objet d'une autre mise au point dans le prochain numéro des annales vasculaires.

Aucun article ou résumé dans cette revue ne peut être reproduit sous forme d'imprimé, photocopie, microfilm ou par tout autre procédé sans l'autorisation expresse des auteurs et de l'éditeur. Editions Phlébologiques Françaises
No article or abstract in this journal may be reproduced in the form of print, photocopy, microfilm or any other means without the express permission of authors and the editor. Editions Phlébologiques Françaises

RÉFÉRENCES

1 Pillet J., Chevalier J.M., Enon B., Moreau P., Cronier P., Mercier P. L'organogénèse de la veine cave inférieure. *Artères et veines* 1983 : 470-2.

2 Chuang V.P., Mena C.E., Hookins P.A. Congenital anomalies of the inferior vena cava. Review of embryogenesis and presentation of a simplified classification. *Br J Radiol* 1974 ; 47 : 206-13.

3 Edwards E.A. Clinical anatomy of lesser variations of the inferior vena cava and a proposal for classifying the anomalies of this vessel. *Angiology* 1951 ; 2 : 85-99.

4 Boyer C.C. Anomalous inferior vena cava formed supracardinal complex. *Anat Rec* 1953 ; 116 : 829-39.

5 Benoit G., Delmas V., Gillot C., et al. The inferior vena cava : anatomic and embryologic study of its malformations. *Ann Urol* (Paris) 1986 ; 20 : 56-66.

6 Embryologie : université virtuelle Paris 5 – http : //www.uvp5.univ-paris5.fr/campus-hem/.

7 Tubiana J.M., Chermet J. Anomalies congénitales de la veine cave inférieure. EMC, *Radiodiagnostic* III, 32225 F 12, 11, 1980.

8 Mayo J., Gray R., et al. Anomalies of the interior vena cava. *Am J Roentgenol* 1983 ; 140 : 339-45.

9 Giordano J.M., Trout H.H.R. Anomalies of the inferior vena cava. *J Vasc Surg* 1986 ; 3 : 924-8.

10 Drouillard J., Bruneton R, et al. Malformations congénitales de la veine cave inférieure. *J Radiol Electrol* 1988 ; 12 : 669-77.

11 Pillet J., Chevalier J.M., Enon B., et al. Les variations d'origine embryologique de la veine cave inférieure. *Chirurgie de la veine cave inférieure et ses branches* 1985 : 105-16.

12 Milloy F.J., Barry J.A., Gauldwell E.W. Variations in the inferior caval veins and their renal and lumbar communications. *SGO* 1962 ; 115 : 131-42.

13 Dupuy J.P., Kim M., Le Goff J.J., Brutus P., Vigneu P., Bouchet J.B. La veine cave inférieure. Anomalies du segment sous-rénal. Étude embryologique et anatomique. Conséquences cliniques et radiologiques. *Angéiologie* 1983 ; 7 : 217-28.

14 Boutelier P., Couinard C. Les anomalies dites « primitives » de la veine cave inférieure. *J Chir* 1962 ; 83 : 199-222.

15 Minniti S., Visentini S., Procacci C. Congenital anomalies of the venae cavae : embryological origin, imaging features and report of three new variants. *Eur Radiol* 2002 ; 12 : 2040-55.

16 Meyer D.R., Huggle H., Andresen R., Huppe T., Friedrich M. Segmental variants of the inferior vena cava-manifestations with embryological correlation in differentiation from secondary vena cava occlusion. *Rontgenpraxis* 2001 ; 54 : 101-13.

17 Fasouliotis S.J., Achiron R., Kivilevitch Z., Yagel S. The human fetal venous system : normal embryologic, anatomic, and physiologic characteristics and developmental abnormalities. *J Ultrasound Med* 2002 ; 21 : 1145-58.

18 Minniti S., Visentini S., Procacci C. Congenital anomalies of the venae cavae : embryological origin, imaging features and report of three new variants. *Eur Radiol* 2002 ; 12 : 2040-55.

19 Odgers P.N.P. Circumaortic venous rings. *J Anat* 1931-1932 ; 66 : 98-9.

20 Mitty H.A. Circumaortic renal collar : a potentially hazardous anomaly of the left renal vein. *Am J Roentgenol Radium Ther Nucl Med* 1975 ; 125 : 307-10.

21 Royal S.A., Callen P.W. CT evaluation of anomalies of the inferior vena cava and left renal vein. *Am J Roentgenol* 1979 ; 132 : 759-63.

22 Davis C.J., Lundberg G.D. Retroaortic left renal vein : a relatively frequent anomaly. *Am J Clin Pathol* 1968 ; 50 : 700-3.

23 Turner R.J., Young S.W., Castellino R.A. Dynamic continuous computed tomography : study of retroaortic left renal vein. *J Comput Assist Tomogr* 1980 ; 4 : 109-11.

24 Reed M.D., Friedman A.C., Nealey P. Anomalies of the left renal vein : analysis of 433 CT scans. *J Comput Assist Tomogr* 1982 ; 6 : 1124-6.

25 Roditi G.H., Buff B.L., et al. MR venography of left renal vein anomalies. *Clin Radiol* 1996 ; 51 : 861-4.

26 Trigaux J.P., Vandroogenbroek S., et al. Congenital anomalies of the inferior vena cava and left renal vein : evaluation with spiral CT. *J Vasc Interv Radiol* 1998 ; 9 : 339-45.

27 Yesildag A., Adanir E., et al. Incidence of left renal vein anomalies in routine abdominal CT scans. *Tani Girisim Radyol* 2004 ; 10 : 140-3.

28 Cory D.A., Ellis J.H., Olson E.W. Retroaortic left renal vein demonstrated by nuclear magnetic resonance imaging. *J Comput Assist Tomogr* 1984 ; 8 : 339-40.

29 Kumar D., Kumar S. Circumaortic left renal vein. *J Comput Assist Tomogr* 1981 ; 5 : 914-6.

30 Guerinel G., Jouve D. Les veines rénales rétro-aortiques. *CRAA* 1964 ; 49 : 776-89.

31 Ross J.A., Samuel E., Millar D.R. Variation in the renal vascular pedicle. *Br J Urol* 1961 ; 33 : 478-85.

32 Pillardi G., Wind E.S., Wiener S.L., Baron M.G. Left inferior vena cava. *Am J Roentgenol* 1978 ; 130 : 366-7.

33 Allen H.A., Haney P.J. Left sided inferior vena cava with hemiazygos continuation. *J Comput Tomogr* 1981 ; 6 : 917-20.

34 Bartoli J.M., Vignoli P., Moulin G., Djiane P., Kasbarian M. Double thoracic drainage of a left inferior vena cava. *Case Report Surg Radiol Anat* 1990 ; 12 : 225-7.

35 Markotich J.M., Comisarow R.H., Campbell J.E., Barking M. Vena cava duplication. Anomaly simultaning neoplastic. Renal vein involvement. *Urol Radiol* 1981 ; 2 : 259-61.

36 Faer M.J., Lynch D.O., Evans H.O., Chin F.K. Inferior vena cava duplication : demonstration by computed tomography. *Radiology* 1979 ; 130 : 707-9.

37 Hirsch D.M., Chan K.F. Bilateral inferior vena cava. *JAMA* 1963 ; 185 : 729-30.

38 Pillet J., Albaret P., Soret J., Chevalier J.M., Enou B., Dauver A., Caron-Poitreau C. La duplicité de la veine cave inférieure sous-rénale. *Anat Clin* 1980 ; 2 : 317-27.

39 Mosli H.A., Papoff W.J., Moors D.E. Unusual clinical presentation of a patient with absent inferior vena cava. *The Journal of Urology* 1985 ; 134 : 969-71.

40 Bass J.E., Redwine M.D., Kramer L.A., Harris J.H. Absence of the infrarenal inferior vena cava with preservation of the suprarenal segment as revealed by CT and MR venography. *AJR* 1999 ; 172 : 1610-2.

Aucun article ou résumé dans cette revue ne peut être reproduit sous forme d'imprimé, photocopie, microfilm ou par tout autre procédé sans l'autorisation expresse des auteurs et de l'éditeur. Editions Phlébologiques Françaises
No article or abstract in this journal may be reproduced in the form of print, photocopy, microfilm or any other means without the express permission of authors and the editor. Editions Phlébologiques Françaises

41 Debing E., Tielemans Y., Jolie E., Van den Brande P. Congenital absence of inferior vena cava. *Eur J Vasc Surg* 1993 ; 7 : 201-3.

42 Brem A.S., O'Shea P.A., Wesselhoeft C.A. Absence of the inferior vena cava associated with an atrophic right kidney and hypertension. *J Urol* 1981 ; 126 : 539-41.

43 Knudtzon J., Gudmundson T.E., Svane S. Congenital absence of the entire inferior vena cava. *Acta Chir Scand* 1986 ; 152 : 541-6.

44 Milner L.B., Marchan R. Complete absence of the inferior vena cava presenting as a paraspinous mass. *Thorax* 1980 ; 35 : 798-800.

45 Mosli H.A., Papoff W.J., Moors D.E. Unusual clinical presentation of a patient with absent inferior vena cava. *J Urol* 1985 ; 134 : 969-71.

46 D'Archambeau O., Verguts L., Myle L. Congenital absence of the inferior vena cava. *Br J Radiol* 1990 ; 73 : 516-7.

47 Dougherty M.J., Calligaro K.D., DeLaurentis D.A. Congenitally absent inferior vena cava presenting in adulthood with venous stasis and ulceration : a surgically treated case. *JVS* 1996 ; 23 : 141-6.

48 Garris J.B., Kangarioo H., Sample W. Ultrasonic diagnosis of infrahepatic interruption of the inferius vena cava with azygos (hemizygos) continuation. *Radiology* 1980 ; 134 : 179-83.

49 Haswell D.M., Berrigan T.J. Anomalous inferior vena cava with accessory hemiaygos continuation. *Radiology* 1976 ; 119 : 51-4.

50 Schultz C.L., Morrison S., Bryan P.J. Azygos continuation of the inferior vena cava : demonstration by MR imaging. *J Computer Assist Tomogr* 1984 ; 8 : 774-6.

51 Train J.S., Henderson M.R., Smith A.P. Sonographic demonstration of left sided inferior vena cava with vein azygos continuation. *Am J Rentgenol* 1980 ; 134 : 1057-9.

52 Alex J.F., Girodet B., Van Straaten L., Maréchal C. La continuation azygos de la veine cave inférieure agénésique. *Rev Fr Mal Resp* 1982 ; 10 : 277-84.

53 Sanchez F.W., Greer C.F., Thomason D.M., Vujic I. Hemiazygos continuation of a left inferior vena cava : misleading radiographic findings in chest trauma. *Cardiovasc Intervent Radiol* 1985 ; 8 : 140-2.

54 Tito L., Monforte R., Perez-Ayuso R. Vena cava inferior izquierda en continuaciôn con la hemiécigos. *Rev Quit Esp* 1987 ; 3 : 181-3.

55 Marti-Bonmati L., Vizcaino Esteve I., Vilar Samper J. Vena cava inferior izquierda continuândose con hemiécios : demonstración mediante RM. *Radiologia* 1988 ; 9 : 551-4.

56 Breckenridge J.W., Kinlaw W.B. Azygos continuation of inferior vena cava. CT appearance. *J Comput assist Tomogr* 1980 ; 4 : 392-7.

57 Churchill RJ., Wesby G., et al. Computed tomography demonstration of anomalous inferior vena cava with azygos continuation. *J Comput assist Tomogr* 1980 ; 4 : 398-402.

58 Haswell D.M., Berrigan T.J. Anomalous inferior vena cava with accessory hemiazygous continuation. *Radiol* 1976 ; 119 : 51-4.

59 Schultz C.L., Morrison S., Bryan P.J. Azygous continuation of the inferior vena cava : demonstration by MR imaging. *J Comput Assist Tomogr* 1984 ; 8 : 774-6.

60 Dufour A., Desboue P. L'uretère rétrocave. *J Urol* 1952 ; 58 : 433-46.

61 Rognon L.M., Pillet J. La cavographie dans le diagnostic pré-opératoire de l'uretère rétrocave. *J Uro Néphrol* 1965 ; 71 : 936-41.

62 Ducassou J., Martin-Laval D., Richaud C., Benady F., Picaud R. Uretère rétrocave. *J Urol Néphrol* 1964 ; 70 : 656-7.

63 Shown T.E., Moore C.A. Retrocaval ureter : 4 cases. *J Urol* 1971 ; 105 : 497-501.

64 Viville C., Fournier R., Beauvais P., Witz H. L'uretère rétrocave chez l'enfant. Problèmes diagnostiques et thérapeutiques. *Ann Urol* 1978 ; 3 : 147-51.

65 Chantepie G., Lesur P., Lanson Y., Soret J.Y. Uretère rétrocave. Artères et veines 1983 ; 2 : 491-3.

66 Le Page J.R., Baldwing G.N. Obstructive periureteric venous ring. *Radiology* 1972 ; 104 : 313-5.

67 Kimura C., Matsuda S., Koei H., Hirooka M. Membranous obstruction of the hepatic portion of the inferior vena cava : clinical study of nine cases. *Surgery* 1972 ; 72 : 551-9.

68 Kimura C., Shirotam H., Hirooka M., Torada M., Iwahashi K., Maetani S. Membranous obliteration of the inferior vena cava in the hepatic portion : review of cases with 3 autopsies. *J Cardiovasc Surg* 1963 ; 4 : 87-98.

69 Rogers M.A., Chesler E., Duplessis L., Joffe N., Joubert E. Membranous obstruction of the hepatic segment of the inferior vena cava. *Br J Surg* 1967 ; 54 : 221-5.

70 Dubost C., Piwnica A., Carpentier A., Kieffer E. Traitement chirurgical des oblitérations du segment terminal des veines caves. *Ann Chir Thorac Cardiovasc* 1969 ; 8 : 433-43.

71 Ono J., Sakoda K., Kawada T. Membranous obstruction of the inferior vena cava. *Ann Surg* 1983 ; 197 : 454-8.

72 Kieffer E., Kuotolo C., Richard T., Lesaget F., Moro N. Membranes et hypoplasies de la veine cave inférieure terminales. *Expansion Scientifique Française*, Paris, 1985 : 117-31.

73 Corcos V., Valla A., Caroll J., Paraf A., Bonneville B. Le syndrome d'obstruction supra-hépatique de la veine cave inférieure. *Rev Méd Chir Mal Foie* 1960 ; 35 : 295-8.

74 Paraf A., Servelle M., Rautureau J., Benozio M. Les obstructions du segment inter-hépatocardiaque de la veine cave inférieure. *Bull Mém Soc Méd Hôp Paris* 1968 ; 119 : 313-24.

75 Gerlock A.J. Jr, Giyanani V.L., Venable D.D., Murfakraee M. Membranous obstruction of the inferior vena cava : an ultrasound, computed tomography and inferior vena cavogram image correlation. *J Comput Assist Tomogr* 1984 ; 8 : 567-9.

76 Humberman R.P., Gomes A.S. Membranous obstruction of the inferior vena cava. *Am J Roentgenol* 1982 ; 139 : 1215-6.

77 Hicks M.E., Malden E.S., Vesely T.M., Picus D., Darcy M.D. Prospective anatomic study of the inferior vena cava and renal veins : comparison of selective renal venography with cavography and relevance in filter placement. *J Vasc Interv Radiol* 1995 ; 6 : 721-9.

78 Publionisi A., Di Giovanni A., Colli R., Snider F.G. Veine cave inférieure gauche et anévrysme de l'aorte abdominale. *J Chir* 1984 ; 121 : 751-5.

79 Thomas T.V. Surgical implications of retroaortic left renal vein. *Arch Surg* 1970 ; 100 : 738-40.

80 Brener B.J., Darling C., Frederick P.L., Longton R.R. Major venous anomalies complicating abdominal aortic surgery. *Arch Surg* 1974 ; 108 : 160-5.

Aucun article ou résumé dans cette revue ne peut être reproduit sous forme d'imprimé, photocopie, microfilm ou par tout autre procédé sans l'autorisation expresse des auteurs et de l'éditeur. Editions Phlébologiques Françaises
No article or abstract in this journal may be reproduced in the form of print, photocopy, microfilm or any other means without the express permission of authors and the editor. Editions Phlébologiques Françaises

81 Nishimoto M., Hasegawa S., Asada K., Furubayashi K., Sasaki S. The right retroperitoneal approach on abdominal aortic aneurysm with an isolated left-sided inferior vena cava : report of a case. *J Cardiovasc Surg* 2002 ; 43 : 241-3.

82 Aljabri B., MacDonald P.S., Satin R., Stein L.S., Obrand D.I., Steinmetz O.K. Incidence of major venous and renal anomalies relevant to aortoiliac surgery as demonstrated by computed tomography. *Ann Vasc Surg* 2001 ; 15 : 615-8.

83 Perler B. Abdominal aortic replacement with a left-sided inferior vena cava : transperitoneal and left retroperitoneal approaches. *J Cardiovasc Surg* 1989 ; 30 : 236-40.

84 Rispoli P., Conforti M., Cassatella R., Varetto G., Melloni C.D., Raso A.M. Left-sided inferior vena cava in patients submitted to aorto iliac surgery : our experience and review of the literature. *J Cardiovasc Surg* 2001 ; 42 : 249-55.

85 Tsukamoto S., Shindo S., Obana M., Negishi N., Sezai Y. Operative management of abdominal aortic aneurysm with left-sided inferior vena cava. *J Cardiovasc Surg* 2000 ; 41 : 287-90.

86 Bastounis E., Pikoulis E., Leppaniemi A., Maltezos C., Milas F., Alexiou P. Anomalous inferior vena cava complicating abdominal aortic aneurysmectomy. *J Cardiovasc Surg* 1997 ; 38 : 367-9.

87 Bartle E.J., Pearce W.H., Sun J.H., Rutherford R.B. Infrarenal venous anomalies and aortic surgery : avoiding vascular injury. *J Vasc Surg* 1987 ; 6 : 590-3.

88 Brenner B.J., Darling R.C., Frederick P.L., Linton R.R. Major venous anomalies complicating abdominal aortic surgery. *Arch Surg* 1974 ; 108 : 159-65.

89 Blondeau P., D'Allaines C., Piwnica A., Guilmet D., Maruel J., Dubost C. Problèmes chirurgicaux posés par les anomalies du retour veineux cave au cœur. *Ann Chir* 1969 ; 8 : 73-94.

90 Baldridge E.D. Jr., Canos A.J. Venous anomalies encountered in aortoiliac surgery. *Arch Surg* 1987 ; 122 : 1184-8.

91 Shindo S., Kubota K., Kojima A., Iyori K., Ishimoto T., Koyabashi M. Anomalies of inferior vena cava and left renal vein : risks in aortic surgery. *Ann Vasc Surg* 2000 ; 14 : 393-6

92 Rispoli P., Raso A.M., et al. Left-sided inferior vena cava. Report of a case occasionally encountered while performing an aorto bifemoral bypass and review of the literature. *J Cardiovasc Surg* 1997 ; 38 : 489-93.

93 Karkos C.D., Bruce I.A., Thomson G.J., Lambert M.E. Retroaortic left renal vein and its implications in abdominal aortic surgery. *Ann Vasc Surg* 2001 ; 15 : 703-8.

94 Aljabri B., MacDonald P.S., Satin R., Stein L.S., Obrand D.I., Steinmetz O.K. Incidence of major venous and renal anomalies relevant to aortoiliac surgery as demonstrated by computed tomography. *Ann Vasc Surg* 2001; 15 : 615-8.

95 Giglia J.S., Thompson J.K. Repair of a thoracoabdominal aortic aneurysm in the presence of a left-sided inferior vena cava. *J Vasc Surg* 2004 ; 40 : 160-3.

96 Mathews R., Smith P.A., Fishman E.K., Marshall F.F. Anomalies of the inferior vena cava and renal veins : embryologic and surgical considerations. *Urology* 1999 ; 53 : 873-80.

97 Thomas T.V. Surgical implications of retroaortic left renal vein. *Arch Surg* 1970 ; 100 : 738-40.

98 Babian R.J., Johnson D.E. Major venous anomalies complicating retroperitoneal surgery. *South Med J* 1979 ; 72 : 1254-8.

99 Hirooka M., Kimura C. Membranous obstruction of the hepatic portion of the inferior vena cava : surgical correction and etiological study. *Arch Surg* 1970 ; 100 : 657-63.

100 Calligaro K.D., Savarese R.P., De Laurentis D.A. Venous anomalies encountered in abdominal aortic surgery. In *Abstracts of 2nd Meeting of American Venous Forum* 1990 ; 24.

101 Ruggeri M., Tosetto A., Castaman G., Rodeghiero F. Congenital absence of the inferior vena cava : a rare risk factor for idiopathic deep-vein thrombosis (letter). *Lancet* 2001 ; 357 : 441.

102 Obernosterer A., Aschauer M., Schnedl W., Lipp R.W. Anomalies of the inferior vena cava in patients with iliac venous thrombosis. *Ann Intern Med* 2002 ; 136 : 37-41.

103 Shah N.L., Shanley C.J., Prince M.R., Wakefield T.W. Deep venous thrombosis complicating a congenital absence of the inferior vena cava. *Surgery* 1996 ; 120 : 891-6.

104 Chee Y.L., Culligan D.J., Watson H.G. Inferior vena cava malformation as a risk factor for deep venous thrombosis in the young. *Br J Haematol* 2001 ; 114 : 878-80.

105 Tsuji Y., Inoue T., Murakami H., Hino Y., Matsuda H., Okita Y. Deep vein thrombosis caused by congenital interruption of the inferior vena cava : a case report. *Angiology* 2001 ; 52 : 721-5.

106 Hamoud S., Nitecky S., Engel A., Goldsher D., Hayek T. Hypoplasia of the inferior vena cava with azygous continuation presenting as recurrent leg deep vein thrombosis. *Am J Med Sci* 2000 ; 319 : 414-6.

107 Kouroukis C., Leclerc J.R. Pulmonary embolism with duplicated inferior vena cava. *Chest* 1996 ; 109 : 1111-3.

108 Timmers G.J., Falke T.H., Rauwerda J.A., Huijgens PC. Deep vein thrombosis as a presenting symptom of congenital interruption of the inferior vena cava. *Int J Clin Pract* 1999 ; 53 : 75-6.

109 Molina M.A., Gimenez M.J., Gimenez F., Ramos J.A., Avivar C. Massive deep venous thrombosis, congenital interruption of the inferior vena cava and heterozygosity for factor V Leiden. *Thromb Haemost* 2000 ; 84 : 1121-2.