Aucun article ou résumé dans cette revue ne peut être reproduit sous forme d'imprimé, photocopie, microfilm ou par tout autre procédé sans l'autorisation expresse des auteurs et de l'éditeur. Editions Phlébologiques Françaises
No article or abstract in this journal may be reproduced in the form of print, photocopy, microfilm or any other means without the express permission of authors and the editor. Editions Phlébologiques Françaises

MICROMOUSSE EXPÉRIMENTALE APPLIQUÉE à des VEINES d'ANIMAUX de LABORATOIRE (*)

EXPERIMENTAL MICROFOAM APPLIED to VEINS of LABORATORY ANIMALS

C.F. SÁNCHEZ, E. ALTMANN CANESTRI, J.L. CIUCCI, C. LODIGIANI, L. PETRELLI

R É S U M É

La micromousse est, sans aucun doute, la vedette actuelle de la sclérothérapie. Nous avons réussi à inoculer une « mousse » de sclérosant chez deux espèces animales – lapins et ovins – en obtenant des résultats remarquables. La micromousse est non toxique, de maniement facile et surtout économique.
Ces deux espèces d'animaux ont été choisies car :
– la structure histologique de l'endothélium vasculaire du lapin est la plus ressemblante à celle de l'homme ;
– les lapins ont été inoculés pour évaluer l'effet sur des veines de petit calibre (0,4 à 1,5 mm) ; les ovins pour des veines de calibre moyen (1,5 à 3,0 mm environ).

Mots-clefs : *micromousse en aérosol, gaz butane, hydroxipoliétoxidodécane (AET).*

S U M M A R Y

Undoubtedly the current star in sclerotherapy is microfoam. We were able to inject a sclerosing « mousse » in two animal species – rabbits and sheep – obtaining surprising results. The detailed formula of the microfoam is non-toxic, very easy to handle and, above all, economical.
These two animal species were chosen for the following reasons :
– the histologic structure of the vascular endothelium on rabbits is the one that resembles the human structure best ;
– rabbits were injected to evaluate small diameter veins (0,4-1,5 mm), while medium diameter veins (1,5-3,0 mm.), were evaluated in sheep.

Keywords : microfoam as spray, butane gas, hydroxypolythoxydodecane (AET).

INTRODUCTION

Ce qui nous a séduit pour effectuer ce travail est son sujet polémique. La « micromousse » est actuellement la « vedette » la plus attendue dans les congrès de Phlébologie ; depuis l'époque des pionniers jusqu'à maintenant, des espoirs vrais ou faux ont nourri cette évolution fascinante de la sclérothérapie.

Les questions qui se posent sont les suivantes :

– la micromousse est-elle vraiment **une méthode** révolutionnaire de la sclérothérapie ?

– est-il justifié de remettre en cause les excellentes propriétés chimiques des sclérosants traditionnels ?

… ou tout ceci ne serait-il qu'une fable délibérée sous-tendue par des intérêts économiques ?

Nous nous sommes beaucoup investis pour ce travail que nous souhaitons diffuser largement, tant dans ses aspects positifs que négatifs.

Expérience personnelle

La première question est de savoir s'il est possible d'obtenir le sclérosant idéal que Tournay évoquait. Après lecture des travaux scientifiques des phlébologues espagnols J. García Mingo, J. Cabrera Garrido et argentins N. Rosli, E. Tkach et A. Pedrazzoli, sans aucune base scientifique supplémentaire, nous avons décidé de chercher une analogie directe entre un produit commercial et la « mousse sclérosante »… Nous l'avons trouvée dans la mousse à raser qui présente les caractéristiques physiques idéales de la micromousse utilisée par les auteurs précédents [1-6].

Suite à une entrevue avec l'ingénieur chimiste de la Société Gillette (fabricant de la mousse à raser), le Dr Sergio Berruetta, nous avons conclu que le principal élément actif de la mousse à raser est un « savon » dissous dans l'eau : la Triétanolamine. La mousse à raser comprend aussi de l'acide stéarique, de l'hydroxiétilcellulose, du laureth-23-lauril sulfate de sodium, du nonoxynol-9, du benzoate de sodium, du BHT (produit cosmétologique) et du quartenium 15, avec divers gaz comme vecteurs : isobutane, butane et propane. Comme toute mousse, c'est une émulsion biphasique où l'on trouve d'un côté l'air ou un autre gaz (ce qui constitue la phase externe) et, de l'autre, une phase solide ou liquide, dans ce cas le savon. On ajoute des parfums qui font de la mousse à raser un produit

(*) Extrait du travail de recherche du prix « Revista Flebología » décerné lors du XIVème Congrès Argentin de Phlébologie et de Lymphologie (mai 2001) au meilleur travail scientifique présenté par les élèves et les anciens élèves des diplômes des différentes Écoles argentines de Phlébologie.

Fundacion Flebologica Argentina Vieytes 155 (1642) MARTINEZ Provincia de BUENOS AIRES Argentina.

© Éditions Phlébologiques Françaises, vol. 58, n° 2/2005, p. 139-146

Aucun article ou résumé dans cette revue ne peut être reproduit sous forme d'imprimé, photocopie, microfilm ou par tout autre procédé sans l'autorisation expresse des auteurs et de l'éditeur. Editions Phlébologiques Françaises
No article or abstract in this journal may be reproduced in the form of print, photocopy, microfilm or any other means without the express permission of authors and the editor. Editions Phlébologiques Françaises

cosmétique. Une mousse comprend toujours une proportion plus grande de gaz que de matière active – poudres, liquides... [7-11].

Notre travail s'est développé à partir de cette réflexion simple incluant trois problèmes à résoudre : trouver un gaz non toxique, économique et facile à manier, associé à un sclérosant aux propriétés détergentes et mis dans un flacon approprié, stérile et d'utilisation aisée.

Encouragés par l'ingénieur Ernesto Sirmo, de Aerojet SA [10-14], notre réflexion quant au choix du sclérosant ne posait pas de difficulté car il existe sur le marché des sclérosants détergents, dont le plus connu est l'AET de Craveri SA [1, 6].

Nous avons décidé d'utiliser l'AET (hydroxipoliétododécane) qui présente des propriétés détergentes qui modifient la tension superficielle.

Les gaz proposés pour le projet ont été les suivants :

a) He (hélium), déjà utilisé par les docteurs Mingo et Garrido ;

b) CO_2 (dioxyde de carbone) ;

c) butane ;

d) propane (toxique pour l'organisme) ;

e) oxyde nitrose, gaz utilisé dans l'alimentation (crème sous forme de mousse) ;

f) nitrogène (de maniement très difficile) [3, 7, 12].

Nous avons retenu le butane que nous avons associé au sclérosant (AET) pour le mettre dans un flacon d'aérosol ordinaire, exactement comme une mousse du commerce.

Au total, nos recherches nous ont conduit à la formule suivante :

– eau distillée ;

– 4 % de sclérosant (AET) ;

– gaz butane 5 %.

Cette formule permet d'obtenir une mousse présentant les mêmes caractéristiques physiques que notre mousse modèle : la mousse à raser.

Nous avons réalisé deux étapes successives dans ce travail.

Première étape : étudier en détail chacun des composants de cette formule, en particulier le gaz butane, pour évaluer s'ils sont toxiques chez l'homme.

Seconde étape : mener une expérimentation chez des animaux de laboratoire, d'abord des lapins, puis des animaux plus grands tels les ovins.

Première étape

Nous décrirons d'abord les propriétes chimiques et physiologiques du gaz butane, puis son aspect toxicologique. Pour obtenir ces informations, nous avons eu recours au Dr Nelson Albiano, chef du service de Toxicologie de l'Hôpital d'Enfants « Ricardo Gutierrez » et au Dr Garay, professeur adjoint de la chaire de Toxicologie de l'Université de Buenos Aires. Nous avons consulté aussi les travaux sur le gaz butane trouvés dans la Bibliothèque de Chimie de la UBA, la Bibliothèque de l'école de Diplômés de la Faculté de Médecine, la Chaire de Pharmacologie Clinique de la Faculté de Pharmacie et Biochimie, celle de l'Hôpital de Cliniques et de l'Université de Buenos Aires et, grâce à la collaboration de Roche-Link et Lanfharm SA, sur Internet [12, 14-17].

Propriétes chimiques et physiologiques du gaz butane

La formule du gaz butane est C_4H_{10}. Le butane est un hydrocarbure aliphatique de bas poids moléculaire appartenant aux hydrocarbures dits saturés ou paraffiniques.

Les hydrocarbures saturés sont retrouvés dans le gaz naturel et le pétrole.

Le gaz butane est employé entre d'autres choses comme propagateur pour aérosols – propriété que nous utiliserons –, comme réfrigérant et, donnée prouvant sa non-toxicité, comme additif d'aliments (information fournie par CHEMINFO, Canadian Center for Occupational Health and Safety) [12, 15].

Le butane est un gaz extrêmement inflammable et compressible. Il se liquéfie à des températures inférieures à –0,5 °C et il est plus froid et plus lourd que l'air.

En Argentine, l'industrie de l'aérosol emploie deux types de vecteurs gazeux :

– les hydrocarbures (propane-butane) : 78 %,

– les chlorofluorocarbonés : 22 %.

Toxicité du gaz butane

Effets à court terme

a) Inhalation

L'intoxication par gaz butane par inhalation constitue la forme la plus courante d'intoxication, provoquant une dépression du système nerveux central.

Cette intoxication se produit lorsque les concentrations en gaz butane sont plus élevées que celles en oxygène.

La toxicité du butane par inhalation n'est pas directe mais indirecte : il prend la place de l'oxygène. En conséquence, tous ses effets toxiques sont dus à la chute des concentrations en oxygène.

b) Contact avec la peau

Le butane n'irrite pas la peau.

c) Ingestion

Ce n'est pas une voie d'intoxication applicable à un gaz. Rappelons qu'il est utilisé comme additif dans l'industrie alimentaire sans troubles toxicologiques.

d) Voie endoveineuse

Bien qu'il n'existe pas de bibliographie sur l'utilisation du gaz butane par voie endoveineuse, on pourrait déduire que, s'il n'y a pas d'altérations lors de son ingestion, il est très probable qu'il n'y en ait pas non plus avec les doses utilisées dans la micromousse lors

Aucun article ou résumé dans cette revue ne peut être reproduit sous forme d'imprimé, photocopie, microfilm ou par tout autre procédé sans l'autorisation expresse des auteurs et de l'éditeur. Editions Phlébologiques Françaises
No article or abstract in this journal may be reproduced in the form of print, photocopy, microfilm or any other means without the express permission of authors and the editor. Editions Phlébologiques Françaises



Principe d'obtention de la mousse

de la sclérothérapie. Ces données sont en accord avec les rapports élaborés par les toxicologues déjà mentionnés ci-dessus [7, 12, 14-16, 18, 19].

Effets à long terme

Nous n'avons pas retrouvé d'éléments d'information sur les effets à long terme de l'exposition chronique au gaz butane.

Ce gaz ne s'accumule pas : il est complètement absorbé par les poumons ; il est distribué à plusieurs tissus et organes ; il est vite métabolisé en butanol et méthyléthylcétone, éliminés hors de l'organisme avec l'air exhalé.

Au total, il apparaît possible d'utiliser ce gaz comme principal composant de la micromousse car son ingestion ne modifie pas le métabolisme normal de l'homme [7, 12, 14-16].

Seconde étape

Nous avons, dans une seconde étape, développé un protocole de travail.

Hypothèse

Fabriquer et utiliser, suivant les connaissances théoriques rappelées ci-dessus, une micromousse dont l'effet sclérosant sur l'endothélium veineux est accru sur le plan de l'efficacité thérapeutique par rapport à la solution.

Fondement théorique

La micromousse injectée dans une veine, par son effet détersif chimique, produit un dommage endothélial générant une inflammation et une altération pariétales puis une sclérose.

Grâce à son action tensio-active, cette micromousse voit son temps de contact avec l'endothélium vasculaire prolongé. Une quantité moins importante de sclérosant est donc nécessaire, diminuant ainsi la possibilité de voir se former un thrombus. D'ailleurs, la mousse déplacerait la colonne de sang, avançant avec elle, allongeant ainsi le temps de contact de la solution avec l'endothélium. On pourrait donc l'utiliser pour traiter des ectasies variqueuses saphéniennes importantes où, jusqu'à présent, seule la chirurgie pouvait être envisagée [1-3, 5, 6, 20].

Au total, nous avons :

– évalué la toxicité des composants de la mousse et ses effets secondaires ;

– ajusté la micromousse au pH physiologique pour diminuer la douleur lors de l'injection. Rappelons qu'elle a un pH alcalin qui oscille entre 7,5 et 8 ;

– mis la mousse stérile en flacon ;

– étudié les possibilités de production ;

– mené une étude histopathologique de l'endothélium vasculaire après l'injection de l'AET et de la micromousse.

Une fois la mousse mise dans un flacon aérosol, l'expérimentation a pu débuter chez l'animal, d'abord le lapin puis l'agneau.

Échantillon : nous avons utilisé les veines marginales externes de l'oreille de 20 lapins néo-zélandais femelles de 3 mois, dont le poids variait entre 1,8 et 2 kilogrammes. Nous avons ainsi travaillé sur des veines de petit calibre. Tous les sujets de la même espèce provenaient du même biotype, avec les mêmes conditions biologiques sanitaires et alimentaires. Les veines à traiter présentaient un diamètre compris entre 0,4 à 1,7 mm.

D'autre part, on a utilisé 6 agneaux de race mérino-corriedale, adultes, dont le poids était compris entre 35 et 45 kg, chez lesquels nous avons injecté la mousse dans les veines métatarsiennes latérales externes droite et gauche des membres pelviens, veines de diamètre compris entre 1,5 et 2,0 mm. Nous avons étudié ainsi des veines de moyen calibre.

Groupe problème : vingt scléroses avec de la micromousse en veine marginale gauche des lapins. Six veines métatarsiennes latérales externes des ovins.

Description de l'essai : après trichotomie et embrocation du pavillon auriculaire externe et des membres pelviens, on a injecté – selon la technique de Sánchez et Tropper avec cathéter – les veines respectives avec 1 cc de micromousse.

En comptant zéro le jour de l'injection, une biopsie des veines sclérosées (1 cm de long x 0,5 mm depuis le bord de l'oreille) a été réalisée à 7, 15 et 30 jours. L'examen histologique des échantillons a été réalisé par des anatomo-pathologistes. Dans le cas des ovins, les injections ont été réalisées à ciel ouvert, compte tenu de l'épaisseur de la peau, permettant un contrôle direct de l'injection de la micromousse.

Aucun article ou résumé dans cette revue ne peut être reproduit sous forme d'imprimé, photocopie, microfilm ou par tout autre procédé sans l'autorisation expresse des auteurs et de l'éditeur. Editions Phlébologiques Françaises
No article or abstract in this journal may be reproduced in the form of print, photocopy, microfilm or any other means without the express permission of authors and the editor. Editions Phlébologiques Françaises

RÉSULTATS

Quatre-vingt-dix-neuf pour cent des veines marginales externes des oreilles gauches de lapin ayant bénéficié d'une injection de mousse ont présenté une excellente sclérose. Il est à remarquer qu'au bout de 30 jours, le thrombus formé est pratiquement résorbé. Il en est de même de la veine sclérosée qui ne présente qu'une légère fibrose résiduelle (cf. *Photos*). Au début, nous avons pensé que l'échantillon n'était pas correct. Nous l'avons renouvelé 3 fois et le résultat a été constant. Reste, dans un prochain travail, à étudier les éventuels effets secondaires (pigmentations...) à moyen et long termes.

Sclérothérapie avec micromousse de la veine marginale d'oreille gauche de lapin (Temps : zéro jour)

Inoculation de 1 ml à 5 ml de mousse avec aiguille 25G (16 x 0,5 mm).
Caractéristiques du lapin : a) poids : 1 800 g, b) espèce : Néo-Zélande, c) sexe : mâle

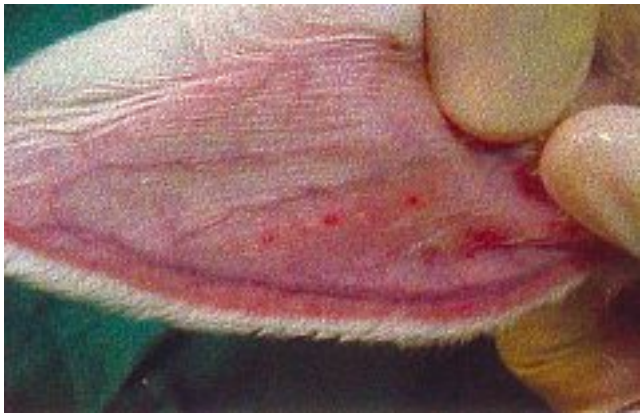

Photo 1. – Veine marginale de 12 mm d'oreille gauche d'un lapin

Photo 2. – Inoculation de mousse

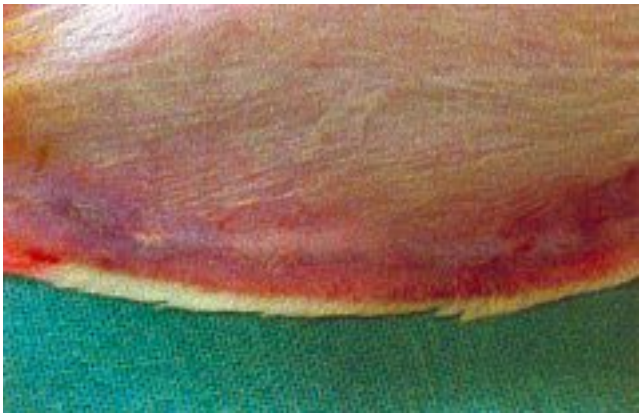

Photo 3. – Vingt minutes après l'inoculation de la mousse

Prise d'échantillon pour anatomie pathologique de la veine marginale externe d'oreille gauche de lapin (Temps : 7 jours)

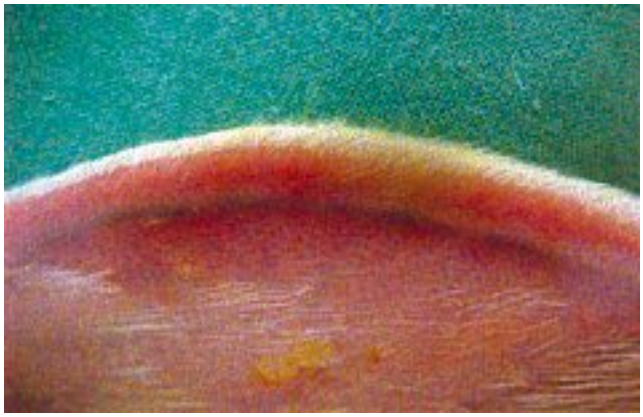

Photo 4. – Vue de la veine marginale gauche

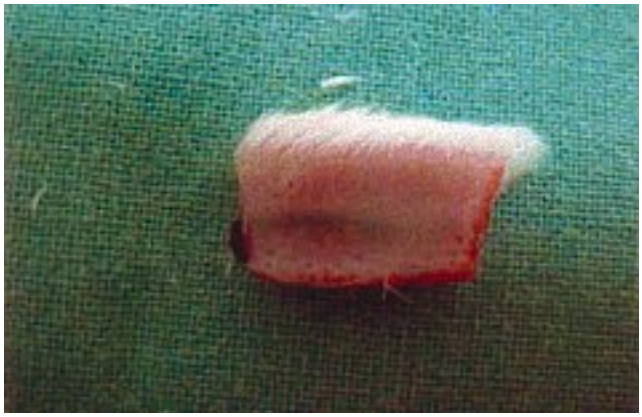

Photo 5. – Prise d'échantillon pour anatomie pathologique

Aucun article ou résumé dans cette revue ne peut être reproduit sous forme d'imprimé, photocopie, microfilm ou par tout autre procédé sans l'autorisation expresse des auteurs et de l'éditeur. Editions Phlébologiques Françaises
No article or abstract in this journal may be reproduced in the form of print, photocopy, microfilm or any other means without the express permission of authors and the editor. Editions Phlébologiques Françaises

Prise d'échantillon pour anatomie pathologique de la veine marginale externe d'oreille gauche de lapin

(Temps : 15 jours)

Photo 6. – Vue panoramique d'oreille sclérosée dans laquelle on n'identifie pas la veine

Photo 7. – Vue de l'oreille après la prise de l'échantillon qu'on remettra à anatomie pathologique

(Temps : 30 jours)

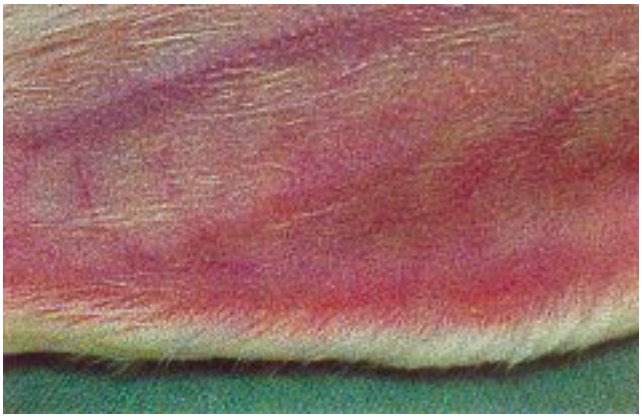

Photo 8. – Vue localisée sur veine marginale sclérosée et sans séquelle

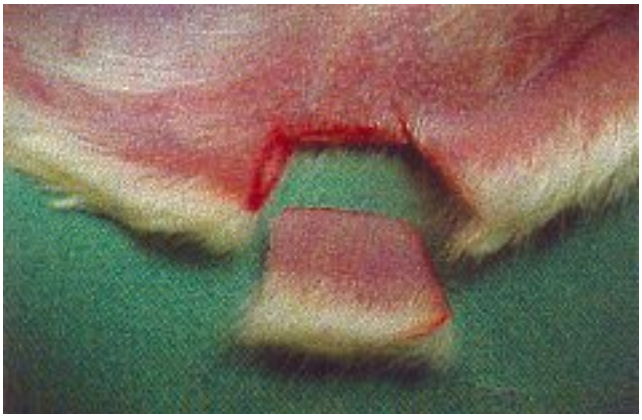

Photo 9. – Prise de l'échantillon qui ne saigne pas à la coupure

(Temps : 60 jours)

Photo 10. – On observe l'absence de veine marginale dans l'oreille d'où l'on a pris l'échantillon pour anatomie pathologique

Photo 11. – On prend l'échantillon et on n'observe pas de saignement

Aucun article ou résumé dans cette revue ne peut être reproduit sous forme d'imprimé, photocopie, microfilm ou par tout autre procédé sans l'autorisation expresse des auteurs et de l'éditeur. Editions Phlébologiques Françaises
No article or abstract in this journal may be reproduced in the form of print, photocopy, microfilm or any other means without the express permission of authors and the editor. Editions Phlébologiques Françaises

Histopathologie de la veine marginale externe normale d'oreille gauche de lapin sclérosée avec mousse

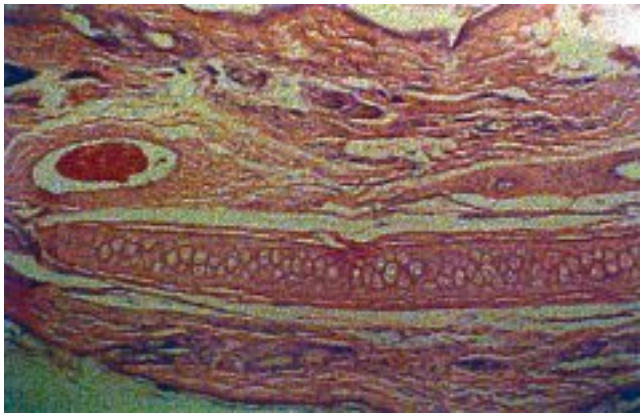

Photo 12. – Préparation histologique

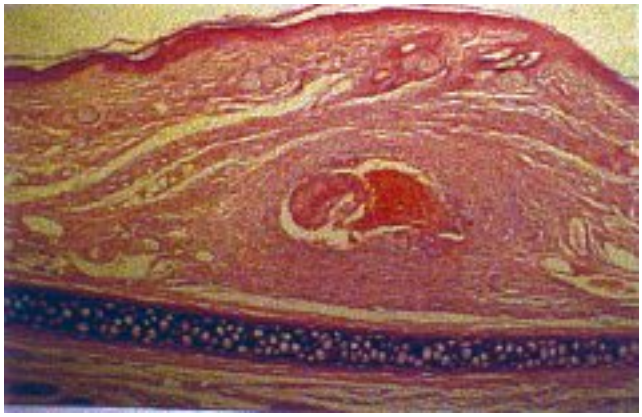

Photo 13. – Histologie du thrombus veineux s'organisant 7 jours après l'injection de mousse

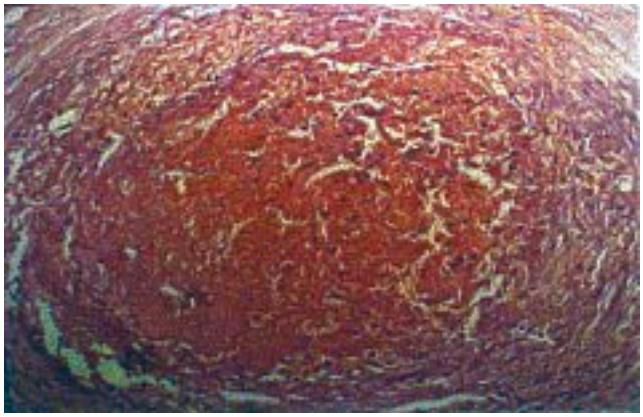

Photo 14. – Vue panoramique du thrombus 15 jours après sclérose

Photo 15. – Vue amplifiée du thrombus veineux 15 jours apès l'injection, avec des signes d'organisation

Photo 16. – On observe de légers fragments de fibrose dus à une thrombose préexistente

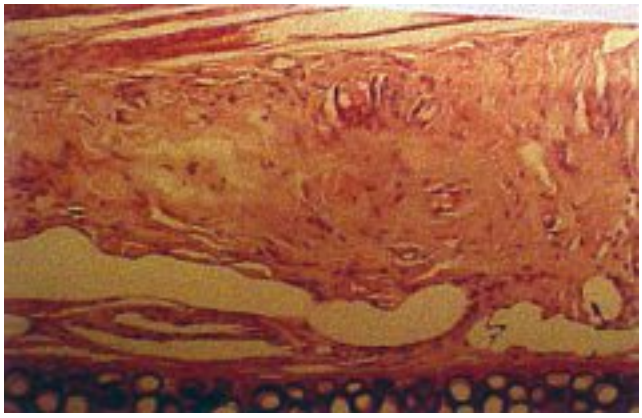

Photo 17. – Vaisseau remplacé par une fibrose

Aucun article ou résumé dans cette revue ne peut être reproduit sous forme d'imprimé, photocopie, microfilm ou par tout autre procédé sans l'autorisation expresse des auteurs et de l'éditeur. Editions Phlébologiques Françaises
No article or abstract in this journal may be reproduced in the form of print, photocopy, microfilm or any other means without the express permission of authors and the editor. Editions Phlébologiques Françaises

Sclérothérapie avec mousse en veine métatarsienne externe d'extrémités pelviennes d'ovin

Photo 18. – Vue panoramique d'un ovin anesthésié

Photos 19 et 20. – Identification à ciel ouvert d'une veine métatarsienne externe de 1,5 cm de diamètre d'un membre pelvien d'ovin

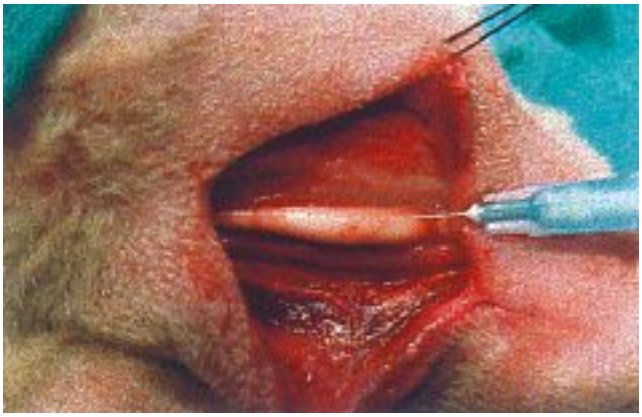

Photo 21. – Injection de mousse dans la veine

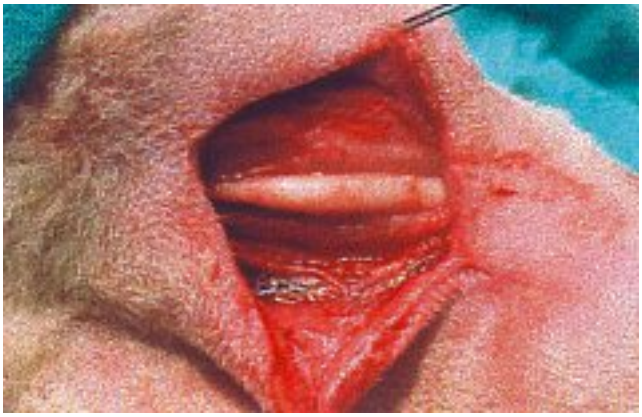

Photo 22. – Mousse dans la veine 5 minutes après injection

Photo 23. – Ovin bien en forme après anesthésie et chirurgie

Aucun article ou résumé dans cette revue ne peut être reproduit sous forme d'imprimé, photocopie, microfilm ou par tout autre procédé sans l'autorisation expresse des auteurs et de l'éditeur. Editions Phlébologiques Françaises
No article or abstract in this journal may be reproduced in the form of print, photocopy, microfilm or any other means without the express permission of authors and the editor. Editions Phlébologiques Françaises

CONCLUSION

Avons-nous trouvé le sclérosant idéal dont Tournay rêvait ? Notre travail a permis de jeter les bases d'une réflexion : à chaque lecteur de les accepter ou de les refuser et, si possible, de nous le faire savoir…

La mousse perdure dans la lumière veineuse environ 13 minutes se déplaçant avec la colonne sanguine. Cela permet :

1) d'utiliser des concentrations de sclérosant très inférieures à celles habituellement utilisées avec la solution ;

2) de réduire le risque de formation de thrombi en raison de l'augmentation du temps de contact du sclérosant avec l'endothélium ;

3) de générer des thrombi moins nombreux et moins emboligènes car plus adhérents à l'endothélium.

Reste à évaluer à long terme d'éventuelles complications comme la survenue de pigmentations.

Nous souhaitons par ce travail encourager l'industrie pharmaceutique à mener des études appropriées pour permettre l'arrivée sur le marché d'une micromousse non toxique, efficace et de coût modéré.

RÉFÉRENCES

1 Altmann Canestri E., Sánchez C., Tropper U. Tratado de Flebología y Linfología. Segunda edición. 1997.

2 Cabrera Garrido J. Escleroterapia en microespuma. « Revista Panamericana de Flebología y Linfología » 1999 ; 34 : 29-35.

3 García Mingo J. Nuevas técnicas de esclerosis vascular : crioterapia y esclerosantes en espuma. « Revista Flebología ». 1999 ; 3 : 13-7.

4 Perez Honorato J., Mirapeix Cubría J. Farmacoterapia venolinfática. 1996.

5 Rosli N. Várices y escleroterapia. Primera edición. 1976.

6 Sánchez C., Tropper U. Tratado de escleroterapia, flebectomía ambulatoria y úlceras venosas. Edición 1996.

7 Beyer W. Manual de química orgánica. 19na edición. 1987.

8 Cicardo V.H. Biofísica. 8ª edición. 1987.

9 Morrison. Química orgánica. 1998.

10 Muir. Sween. Whaley Keith. 1992. Pág. 82. Capítulo de trastornos de los líquidos corporales, hemostasia y flujo sanguíneo.

11 Vollhardt S. Química orgánica. Segunda edición. 1994.

12 Butane. International Programme on chemical safety poisons. Information monograph 945.

13 Noller Carlos R. Química de los compuestos orgánicos. Edición 1988.

14 Remington. Farmacia. Tomo 2. 19na edición. 1995.

15 CHEMINFO. Canadian Center for Occupational Health and Safety. Section 1. Nº 69. n-Butane.

16 Lazcano R., Higa J., Iyartúa E.B. Clínica toxicológica. 1993.

17 Meeroff M. Ética médica. Segunda edición. 1993.

18 Robbins C.K. Patología estructural y funcional. 4na edición. Embolia gaseosa.

19 West. Fisiología respiratoria. Embolia gaseosa.

20 Goldman M. Escleroterapia. Tratamento das veias varicosas e telangiectasias dos membros inferiores. Segunda edición 1998.