Aucun article ou résumé dans cette revue ne peut être reproduit sous forme d'imprimé, photocopie, microfilm ou par tout autre procédé sans l'autorisation expresse des auteurs et de l'éditeur. Editions Phlébologiques Françaises
No article or abstract in this journal may be reproduced in the form of print, photocopy, microfilm or any other means without the express permission of authors and the editor. Editions Phlébologiques Françaises

SCLÉROTHÉRAPIE ÉCHOGUIDÉE par MICROMOUSSE DE TROMBOVAR® à 1 % avec CATHÉTER ENDOVEINEUX COURT (MÉTHODE M.S.) : RÉSULTATS

ECHOGUIDED SCLEROTHERAPY with 1 % TROMBOVAR FOAM via SHORT ENDOVENOUS CATHETER (M.S. METHOD) : RESULTS

M. SICA

RÉSUMÉ

Objectif : L'objectif de cette communication est de démontrer que la méthode simplifiée de sclérothérapie échoguidée par micromousse à l'aide d'un cathéter endoveineux court (méthode M.S.) donne de meilleurs résultats que la technique de ponction-injection directe car elle est :
– plus efficace et, surtout,
– plus sûre, précise et rapide sur les axes saphéniens de moyen et gros calibres.
Méthode : Nous avons inclus dans cette étude prospective, d'une durée d'un 1 an, 148 patients âgés de 18 à 85 ans.
Nous avons traité avec cette méthode 107 grandes veines saphènes et 41 petites veines saphènes.
Les critères d'inclusion étaient : saphènes incontinentes d'un diamètre compris entre 6 et 18 mm mesuré à 30 mm de la jonction saphéno-fémorale ou saphéno-poplitée.
Nous avons employé, pour l'injection, des volumes de 6 à 25 ml de Trombovar® à 1 % sous forme de micromousse sclérosante proportionnellement au diamètre de l'axe veineux à traiter.
Technique : Nous avons suivi les 4 étapes de la méthode M.S.
Résultats : Nous avons constaté par rapport à la méthode de ponction-injection (PI) :
1. Une amélioration des résultats :
– à J7 : une sclérose complète des axes veineux traités dans 95,7 % des cas contre 95 % pour la PI ;
– à J + 1 an : une persistance de la fibrose dans 86,9 % des cas pour la GVS et dans 89,6 % des cas pour la PVS, contre 86 % et 89,1% pour la PI.
2. Une plus grande sécurité de l'acte : le cathéter une fois mis en place et fixé offre une grande stabilité pour exécuter l'injection.
3. Une plus grande précision qui induit une diminution du nombre de séances : le cathéter permet d'injecter l'exacte quantité de mousse sclérosante nécessaire à l'obtention du spasme ; l'injection est interrompue dès que le spasme apparaît à l'écran car il est prédictif d'un bon résultat. Le plus souvent, une seule séance d'injection suffit pour scléroser tout l'axe saphénien.
Conclusion : La méthode M.S. est une technique ambulatoire qui améliore, sécurise, rend plus précis et accélère le traitement par échosclérothérapie des varices de moyen et de gros calibres en évitant dans 95,7 % des cas le recours à la chirurgie.

Mots-clefs : *micromousse, cathéter endoveineux court, varices de gros calibre.*

SUMMARY

Aims : *The aim of this report was to demonstrate that the simplified method (M.S. Method) of echoguided foam sclerotherapy, via a short endovenous catheter, gave better results than the direct puncture-injection technique because it is more effective and, more particularly, because it is safer, more accurate and faster in medium and large size saphenous trunks.*
Methodology : *One hundred and forty eight patients, aged between 18 and 45 years, were included in this prospective study lasting 1 year. Using this method, 107 great saphenous veins (GSV) and 41 small saphenous veins (SSV) were treated. The inclusion criteria were : incompetent saphenous veins of between 6 and 18 mm diameter measured at 30 mm from the sapheno-femoral or sapheno-popliteal junctions. TTDSS 1 % (Trombovar®) sclerosing foam was used for the injections in volumes of 6 to 25 ml proportional to the diameter of the venous trunk to be treated.*
Technique : *The 4 steps of the M.S. Method.*
Results : *Compared with the puncture-injection technique (PI) the findings were :*
• improvement in the results – at D7, a complete sclerosis of the treated venous trunks in 95,7 % of patients against 95 % with the PI technique ; at 1 year, persistent fibrosis in 86,9 % of patients for the GSV and in 89,6% of patients for the SSV, against 86 % and 89,1 % with the PI technique ;
• improved safety : once introduced and secured, the catheter was very stable for the carrying-out of the injection ;
• greater accuracy resulting in a reduced number of sessions : with the catheter, the exact quantity of sclerosing foam necessary to produce spasm could be injected : the injection was stopped as soon as the spasm appeared on the screen as it is predictive of a good result. Most commonly, only one session was required to sclerose the whole saphenous trunk.
Conclusion : *The M.S. Method is an out-patient technique which improves, renders safer, more accurate and faster echosclerotherapy of medium and large calibre varices by making surgery unnecessary in 95,7 % of patients.*

Keywords : foam, short endovenous catheter, large calibre varices.

24, rue Jean-Pierre Timbaud 75011 PARIS.

© Éditions Phlébologiques Françaises, vol. 58, n° 2/2005, p. 161-164

Aucun article ou résumé dans cette revue ne peut être reproduit sous forme d'imprimé, photocopie, microfilm ou par tout autre procédé sans l'autorisation expresse des auteurs et de l'éditeur. Editions Phlébologiques Françaises
No article or abstract in this journal may be reproduced in the form of print, photocopy, microfilm or any other means without the express permission of authors and the editor. Editions Phlébologiques Françaises

INTRODUCTION

Historique

Plusieurs auteurs ont utilisé ou utilisent un cathéter endoveineux *(Tableau I)* dans le traitement des varices des membres inférieurs [1-4] :

Auteurs	Pays	Type de cathéter	Forme du sclérosant
Min	États-Unis	Court	Liquide
Grondin	Canada	Court	Liquide
Cabrera	Espagne	Court	Mousse
Tessari	Italie	Long	Mousse
Milleret	France	Long	Mousse
Sica	France	Court	Mousse

Tableau I. – Auteurs utilisateurs de cathéters

MATÉRIEL

Pour la mise en œuvre de la méthode M.S. [5], nous avons employé :

– un écho-Doppler avec sondes de 10/13 Mhz,

– un cathéter endoveineux court Insyte 18 G® avec prolongateur tricouche Vygon®,

– un connecteur à deux voies femelle-femelle Vygon®,

– deux seringues Discardit II B.D. de 10 ml,

– du Trombovar® à 1 %.

MÉTHODE

Nous avons inclus dans cette étude prospective, d'une durée d'un an, 148 patients âgés de 18 à 85 ans.

Critères d'inclusion :

– patients avec une incontinence ostio-tronculaire au niveau de la grande veine saphène ou de la petite veine saphène,

– diamètre des saphènes compris entre 6 et 18 mm, mesuré à 30 mm de la jonction saphéno-fémorale ou saphéno-poplitée.

Critères de non inclusion :

+ grossesse,

+ cancer,

+ maladies cardio-vasculaires évolutives,

+ thrombophilie.

Conformément à la méthode M.S., nous avons suivi les 4 étapes suivantes :

1. positionnement, sous contrôle échographique, d'un cathéter court, connecté antérieurement à une tubulure. Aucune anesthésie locale préalable n'est nécessaire grâce à un nouveau format d'aiguille. Pour certains sujets particulièrement sensibles, une anesthésie transcutanée par Emla patch® peut être pratiquée ;

2. fixation du cathéter avec un sparadrap et injection de la micromousse préparée en extemporanée dans la tubulure lorsqu'elle est complètement remplie du sang refluant.

Pour les saphènes jambières à trajet superficiel, afin d'éviter le passage du Trombovar® à 1 % au niveau du réseau veineux, nous posons un brassard gonflable que nous laissons en place 3 minutes après l'injection. Ce réseau veineux sera sclérosé ultérieurement avec une moindre concentration du sclérosant ;

3. Après injection : compression avec la sonde au niveau de la jonction saphéno-fémorale ou saphéno-poplitée puis mise en place d'une contention-compression par Élastoplaste® que le patient doit porter impérativement pendant 1 semaine [6] ;

4. Contrôle du patient à J7, J15, J30, 3 mois, 6 mois et 1 an après l'injection.

VOLUMES INJECTÉS

Nous avons injecté des volumes de micromousse compris entre 6 et 25 ml : l'injection initiale est proportionnelle au diamètre de l'axe veineux à traiter (pour une saphène de 8 mm, nous injectons 8 ml de mousse). Cette quantité est révisable jusqu'à l'obtention du spasme. Ce spasme pariétal est recherché car il est prédictif d'une bonne réaction endothéliale et donc d'une oblitération complète de l'axe veineux à traiter *(Photos 1a, 1b et 2)*.

AVANTAGES DU CATHÉTER

Le cathéter permet :

– de contrôler que le spasme s'est produit en exerçant un mouvement d'aspiration du piston de la seringue connectée au prolongateur immédiatement après l'injection (meilleur contrôle),

– de procéder immédiatement, si nécessaire, à l'injection de volumes supplémentaires en connectant au prolongateur une nouvelle seringue de micromousse préparée en extemporanée (reproductibilité de l'acte sans nouvelle ponction).

Le cathéter évite :

– les fausses routes car il constitue, par sa fixation, une solution de sécurité lorsque la micromousse une fois injectée ne permet plus la visualisation de l'aiguille en position endoluminale (traitement plus sûr),

– les injections sur-dosées de mousse sclérosante : l'injection est interrompue dès l'obtention du spasme (traitement plus précis),

– l'absence de spasme qui se traduit en une réaction partielle ou nulle de l'endothélium qui conduit inévitablement à une re-canalisation précoce de la saphène traitée ou au renouvellement de la séance de sclérothérapie si l'on recourt à la méthode traditionnelle de ponction-injection [7] (traitement plus rapide).

Aucun article ou résumé dans cette revue ne peut être reproduit sous forme d'imprimé, photocopie, microfilm ou par tout autre procédé sans l'autorisation expresse des auteurs et de l'éditeur. Editions Phlébologiques Françaises
No article or abstract in this journal may be reproduced in the form of print, photocopy, microfilm or any other means without the express permission of authors and the editor. Editions Phlébologiques Françaises

Photo 1a. – GVS de 16 mm de diamètre avec ulcère variqueux associé

Photo 1b. – Rétraction des paquets variqueux de la photo 1 5 minutes après injection par cathéter court de 18 ml de mousse de Trombovar® à 1 % et obtention du spasme

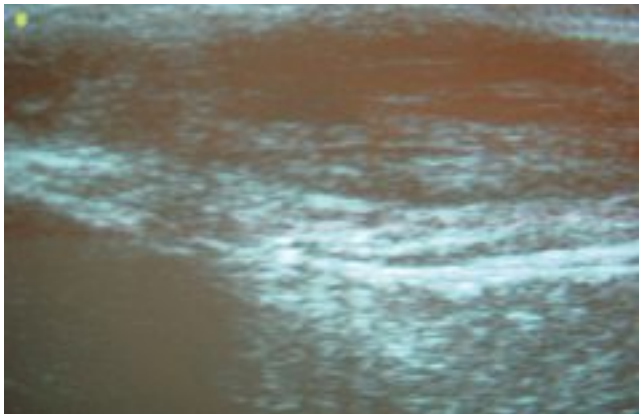

Photo 2. – Oblitération complète à J15, au niveau de la jonction saphéno-fémorale, de la même GVS (coupe longitudinale)

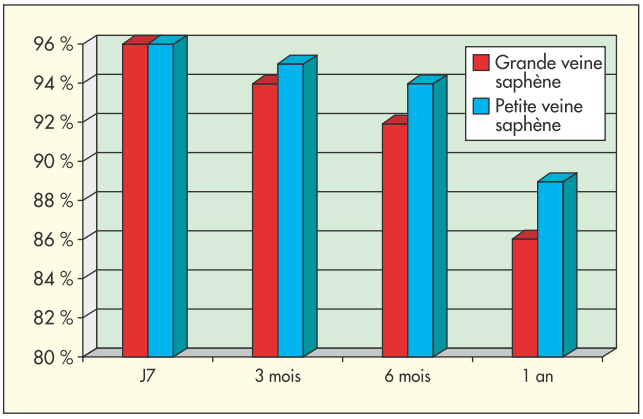

Tableau II. – Pourcentage des oblitérations GVS et PVS après 1 an

Tolérance et effets indésirables

La tolérance aux quantités de mousse injectée est tout à fait satisfaisante :

– un seul cas de constriction thoracique transitoire s'est résolu spontanément en quelques minutes, sans suite ;

– onze cas de veinites superficielles sur les saphènes à trajet extra-aponévrotique et leurs collatérales superficielles ont été traités avec succès par thrombectomie à l'aiguille, lors du contrôle à J15.

Critères d'évaluation des résultats

Les 2 critères d'évaluation adoptés pour chaque contrôle sont :

1. la suppression complète du reflux à l'écho-Doppler et

2. l'incompressibilité de la veine traitée sous la sonde.

Tout résultat avec oblitération partielle a été comptabilisé comme un échec et entre dans les 4,3 % d'insuccès.

Nous avons constaté, en réunissant les 2 critères d'évaluation précédents, une oblitération :

– à J7, dans 95,7 % des cas *(Tableau II)* (contre 95 % avec la méthode de ponction injection) ;

– à J + 1 an, dans 86,3 % des cas pour la GVS et dans 89,6 % des cas pour la PVS *(Photos 3a, 3b, 4a et 4b)* (contre 86 % et 89,1% avec le méthode de ponction injection).

Les récidives ont été reprises, sans problème particulier, par sclérothérapie échoguidée par ponction-injection directe à l'aiguille.

Aucun article ou résumé dans cette revue ne peut être reproduit sous forme d'imprimé, photocopie, microfilm ou par tout autre procédé sans l'autorisation expresse des auteurs et de l'éditeur. Editions Phlébologiques Françaises
No article or abstract in this journal may be reproduced in the form of print, photocopy, microfilm or any other means without the express permission of authors and the editor. Editions Phlébologiques Françaises

Photo 3a. – Patient avec une grande veine saphène incontinente gauche de 15 mm de diamètre (mesuré à 30 mm de la jonction saphéno-fémorale)

Photo 3b. – Résultat après 1 an

Photo 4a. – Même patient avec une grande veine saphène droite incontinente de 12 mm de diamètre avec un volumineux paquet variqueux au niveau jambier

Photo 4b. – Résultat après 1 an

CONCLUSION

A l'issue de cette étude nous pouvons affirmer que la méthode M.S. est une technique ambulatoire qui facilite et améliore l'efficacité du traitement par échosclérothérapie des varices GVS et PVS de moyen et de gros calibres (supérieures à 8 mm de diamètre) en évitant dans 95,7 % des cas le recours à la chirurgie.

Pour les varices de calibre inférieur, nous préférons conserver la méthode de sclérothérapie échoguidée par ponction-injection directe à l'aiguille car ces axes veineux sont difficilement cathétérisables en raison de leur faible diamètre.

RÉFÉRENCES

1 Min R., Navarro L. Transcatheter Duplex ultrasound-guided sclerotherapy for treatment of greater saphenous vein reflux : preliminary report. *Dermatologic Surgery* Vol. 26, n° 5, May 2000, p. 410-3.

2 Cabrera Garrido J.R., Cabrera Garcia-Olmedo J.R., Garcia-Olmedo Dominguez M.A. Élargissement des limites de la schlérothérapie : nouveaux produits sclérosants. *Phlébologie* 1997 ; 50 : 181-8.

3 Tessari L. Cavezzi A. Frullini A. Preliminary experience with a new sclerosing foam in the treatment of varicose veins. *Dermatologic Surgery* 2001 ; 27 : 58-60.

4 Milleret R., Garandeau C., Brel D., Allaert F.A. Sclérose des grandes saphènes à la mousse délivrée par cathéter échoguidé sur veine vide : « Alpha-technique ». *Phlébologie* 2004 ; 57 : 15-8.

5 Sica M. Sclérothérapie échoguidée par micromousse avec cathéter endoveineux court : Méthode M.S. *Phlébologie* 2004 ; 57 : 377-81.

6 Henriet J.P., et al. Foam sclerotherapy. State of the art. Éditions Phlébologiques Françaises ; 2002 ; 85-8.

7 Sica M. Traitement de varices de plus de 8 mm de diamètre par échosclérothérapie à la mousse et contention. *Phlébologie* 2003 ; 56 : 139-45.