Aucun article ou résumé dans cette revue ne peut être reproduit sous forme d'imprimé, photocopie, microfilm ou par tout autre procédé sans l'autorisation expresse des auteurs et de l'éditeur. Editions Phlébologiques Françaises
No article or abstract in this journal may be reproduced in the form of print, photocopy, microfilm or any other means without the express permission of authors and the editor. Editions Phlébologiques Françaises

Les COMPARTIMENTS SAPHÉNIENS

SAPHENOUS COMPARTMENTS

P. LEMASLE[1], J.F. UHL[2], C. GILLOT[3], M. LEFEBVRE-VILARDEBO[2], F. VIN[2], J.M. BAUD[1]

R É S U M É

Le concept de compartiment saphénien est pertinent.
Ces compartiments correspondent à une réalité anatomique, échographique et physiopathologique mais ils ne sont pas univoques : en fonction de leurs situations, les fascias saphéniens présentent des différences anatomiques et structurelles majeures qu'il faut connaître pour éviter toute ambiguïté sur les termes utilisés.
Au niveau des compartiments de la grande veine saphène et de la saphène accessoire antérieure, le fascia saphénien correspond à un épaississement de la lame fibreuse du tissu sous-cutané.
Au niveau de la petite veine saphène et de l'anastomose de Giacomini, le fascia saphénien correspond à une véritable aponévrose musculaire

Mots-clefs : *compartiment saphénien, fascia saphénien, fascia musculaire.*

S U M M A R Y

The concept of saphenous compartment is relevant.
The venous compartments represent an anatomical, echographical and pathophysiological reality but they are not univocal. According to their location, the saphenous fascias correspond to different entities. These must be differentiated to avoid a confusing terminology.
In the great saphenous and anterior accessory saphenous territories, the fascia corresponds to a densification of the membranous layer of the subcutaneous tissue.
In the short saphenous vein and Giacomini territories, the saphenous fascia is represented by a thick muscular fascia (also called aponeurosis).

Keywords : saphenous compartment, saphenous fascia, muscular fascia.

RAPPEL SUR LE FASCIA SUPERFICIALIS

L'hypoderme n'est pas qu'un amas amorphe de tissu adipeux. Il possède également des lames conjonctives qui peuvent être disposées, soit au hasard, soit entrelacées pour former une lame fibreuse continue [1].

Cette lame partage le tissu sous-cutané en une couche superficielle et une couche profonde.

Cette couche fibreuse dont le nom officiel est **« couche membraneuse du tissu sous-cutané »** mais qui est appelée habituellement fascia superficialis, n'est pas un dédoublement du fascia musculaire. C'est une entité fibreuse spécifique avec des particularités structurelles et une origine embryologique différente [2].

HISTORIQUE DE LA NOTION DE COMPARTIMENTS SAPHÉNIENS

Dès 1988, Francheschi [3] avait sectorisé le système veineux. Il distinguait :

– les réseaux R1 situés sous le fascia profond correspondant aux veines profondes,

– les réseaux R2 situés au-dessus du fascia profond et au-dessous du fascia superficialis correspondant aux axes saphéniens,

– les réseaux R3 et R4 situés au-dessus du fascia superficialis correspondant aux autres collatérales superficielles.

En 1995, Bailly [4] fut le premier à décrire explicitement le signe échographique de l'œil au niveau de la grande veine saphène (GVS) de cuisse *(Fig. 1)*.

Il devenait alors très facile d'identifier la GVS en coupe transversale, située entre les 2 liserés échogènes qui correspondaient aux structures fibreuses des fascias.

En 1996, nous proposions [5] une standardisation de la dénomination de la GVS, des vrais dédoublements saphéniens et des saphènes accessoires sur ce même critère échographique, définitions reprises en 1997 par Caggiati [6].

Ces travaux ont abouti à un consensus international d'experts, organisé lors du congrès de l'Union Internationale de Phlébologie (UIP) à Rome en septembre 2001, dont les résultats ont été rapportés par Caggiati [7].

1. 15, rue Pottier, 78150 LE CHESNAY.
2. 113, avenue Charles de Gaulle, 92200 NEUILLY SUR SEINE.
3. Laboratoire d'Anatomie, Université Paris 5 bio-médicale des Saints-Pères, 75006 PARIS.

© Éditions Phlébologiques Françaises, vol. 58, n° 2/2005, p. 203-207

Aucun article ou résumé dans cette revue ne peut être reproduit sous forme d'imprimé, photocopie, microfilm ou par tout autre procédé sans l'autorisation expresse des auteurs et de l'éditeur. Editions Phlébologiques Françaises
No article or abstract in this journal may be reproduced in the form of print, photocopy, microfilm or any other means without the express permission of authors and the editor. Editions Phlébologiques Françaises



Fig. 1. – Coupe transversale à la face médiale de cuisse. Le compartiment saphénien est bien délimité : – en superficie, par le fascia saphénien (ici lame fibreuse du tissu sous-cutané), – en profondeur par le fascia musculaire. La lumière veineuse de la GVS forme l'iris

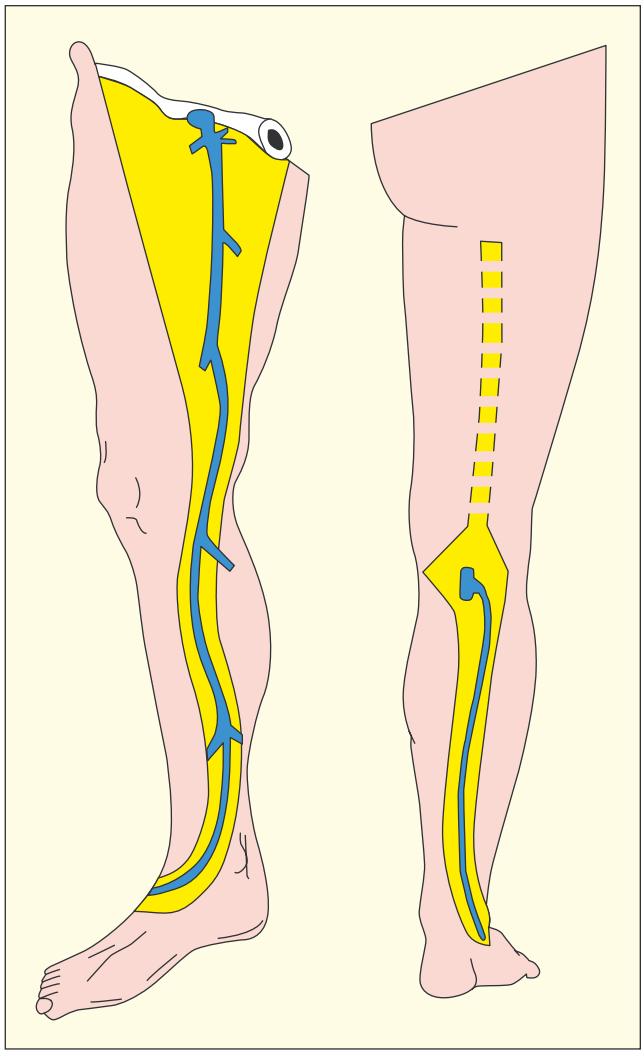

Fig. 2. – Zones de l'hypoderme où peuvent être reconnus des compartiments saphéniens (d'après C. Caggiati)

Les définitions anatomiques de cette première réunion ont été confirmées et leurs aspects échographiques rediscutés lors de la conférence de consensus organisée à San Diego en août 2003 avant le congrès de l'UIP, sous la direction de Cavezzi, Labropoulos et Nicolaides.

Les conclusions des experts [7] portaient en particulier sur la dénomination des structures.

Ainsi, compte tenu de ses rapports étroits avec les axes saphéniens, Caggiati a proposé de nommer la lame fibreuse du tissu sous-cutané (fascia superficialis) **« fascia saphénien »**, appellation acceptée par le Federative International Committee for Anatomical Terminology.

Par souci d'uniformisation du langage, l'aponévrose qui recouvre les muscles et les structures profondes est nommée : **« fascia musculaire »**.

Ces 2 fascias délimitent dans l'hypoderme des loges, des espaces, que Caggiati, Ricci et Georgiev ont proposé de nommer : **« compartiments saphéniens »**.

Ils contiennent en outre les axes saphéniens ou leurs extensions *(Fig. 2)*.

Ces nouvelles dénominations font partie de la nouvelle nomenclature internationale de l'anatomie veineuse.

Ce concept de compartiment saphénien est pertinent puisqu'il correspond à une réalité anatomique, échographique mais aussi physiopathologique : ce n'est pas un hasard si les dilatations variqueuses intéressent essentiellement les collatérales sus-fasciales alors que les troncs saphéniens sont longtemps protégés, maintenus par le fascia saphénien.

QUE CONTIENNENT CES COMPARTIMENTS SAPHÉNIENS ?

Chaque compartiment contient un élément directeur : le tronc saphénien ou son prolongement, à savoir :

– la GVS,

– la petite veine saphène (PVS),

– la saphène accessoire antérieure (SAA) au 1/3 supérieur de cuisse,

– l'anastomose de Giacomini dans ses 2/3 inférieurs.

Mais cet élément veineux directeur n'est pas isolé ; il est accompagné par :

– une artère satellite, parfois de gros calibre,

– un nerf sensitif,

– et les collecteurs lymphatiques superficiels, particulièrement nombreux, formant un faisceau péri-veineux. Ces collecteurs forment la principale voie de drainage lymphatique du membre inférieur.

Cette disposition anatomique augmente le risque potentiel d'agression lymphatique lors de la chirurgie des saphènes (tronc ou crosse).

Aucun article ou résumé dans cette revue ne peut être reproduit sous forme d'imprimé, photocopie, microfilm ou par tout autre procédé sans l'autorisation expresse des auteurs et de l'éditeur. Editions Phlébologiques Françaises
No article or abstract in this journal may be reproduced in the form of print, photocopy, microfilm or any other means without the express permission of authors and the editor. Editions Phlébologiques Françaises

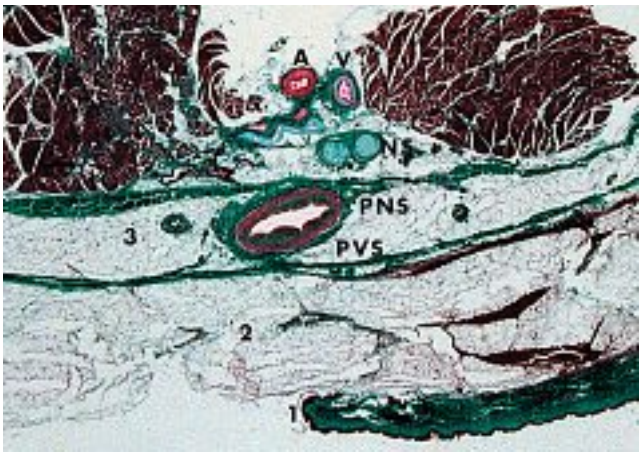

Fig. 3. – Coupe histologique passant par la limite inférieure du mollet (document C. Gillot).
1 : épiderme. 2 : tissu sous-cutané.
3 : compartiment saphénien. Il est large, délimité par 2 lames fibreuses de même épaisseur qui correspondent à un dédoublement de l'aponévrose musculaire.
Il n'y a pas ici de lame fibreuse du tissu sous-cutané.
– le nerf satellite de la PVS, le petit sciatique : PNS ;
– sous le feuillet profond du compartiment saphénien, le nerf sural (NS) et son nerf accessoire ;
– plus en profondeur et entre les muscles gémellaires, l'artère (A) et la veine (V) du nerf sural

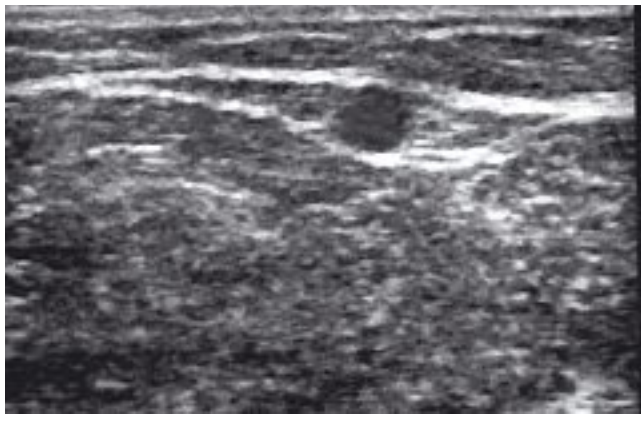

Fig. 4. – Coupe transversale à la face postérieure des 2/3 inférieurs de cuisse.
Le signe de l'œil existe : l'anastomose de Giacomini est située dans un compartiment saphénien mais le fascia saphénien correspond ici à une véritable aponévrose musculaire

MAIS TOUS LES COMPARTIMENTS SAPHÉNIENS SONT-ILS ÉQUIVALENTS ?

La notion de compartiment saphénien est née, en particulier, du signe échographique de l'œil au niveau de la GVS.

Or le fascia saphénien du compartiment de cette veine correspond sur toute la longueur du membre à un épaississement de la lame fibreuse du tissu sous-cutané (qui reste malgré tout moins épaisse que le fascia musculaire sous-jacent).

Ainsi, il a été proposé de remplacer le terme de « fascia superficialis » par « fascia saphénien ».

Pour mémoire, d'après C. Gillot, l'épaississement de cette lame fibreuse en regard des axes saphéniens serait dû à une densification du tissu conjonctif en réaction aux variations de calibre du tronc saphénien en fonction des conditions hémodynamiques.

Au niveau du compartiment qui contient la partie terminale de la SAA, au 1/3 supérieur de cuisse, le fascia saphénien correspond également à la lame fibreuse du tissu sous-cutané.

Par contre, au niveau du compartiment de la PVS, de la pointe du mollet au pli poplité, le fascia qui recouvre superficiellement la PVS (fascia dit « saphénien ») ne correspond pas à la lame fibreuse du tissu sous-cutané.

Il s'agit d'une véritable aponévrose musculaire très épaisse, très solide (difficile à sectionner chirurgicalement).

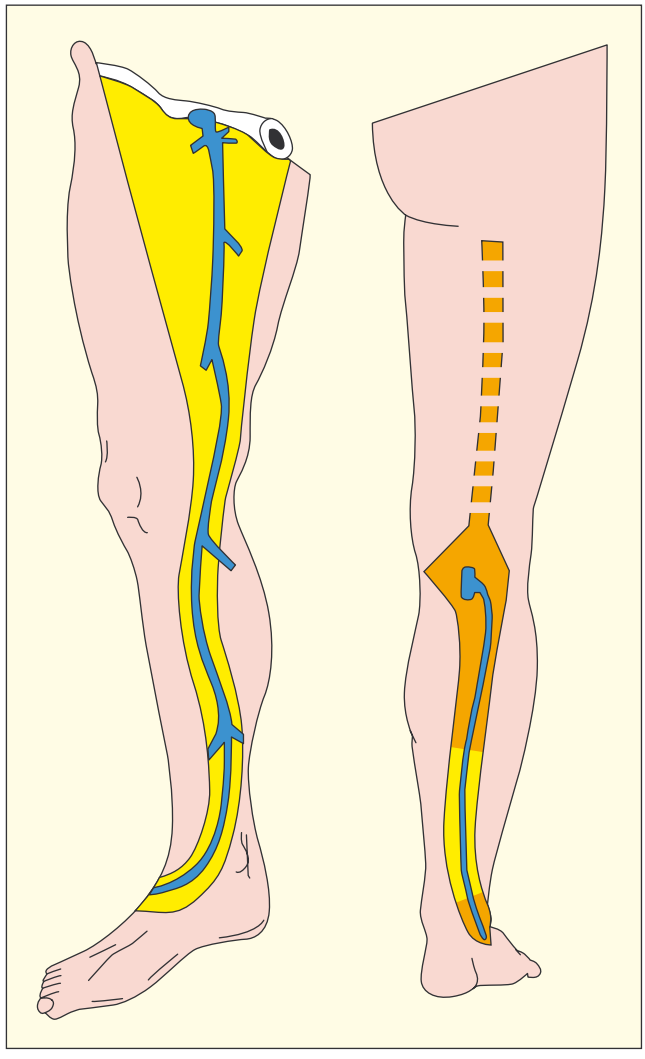

Fig. 5. – Zones de l'hypoderme où le fascia saphénien correspond :
– en jaune : à un épaississement de la lame fibreuse du tissu sous-cutané ;
– en orange : à une véritable aponévrose musculaire

Aucun article ou résumé dans cette revue ne peut être reproduit sous forme d'imprimé, photocopie, microfilm ou par tout autre procédé sans l'autorisation expresse des auteurs et de l'éditeur. Editions Phlébologiques Françaises
No article or abstract in this journal may be reproduced in the form of print, photocopy, microfilm or any other means without the express permission of authors and the editor. Editions Phlébologiques Françaises

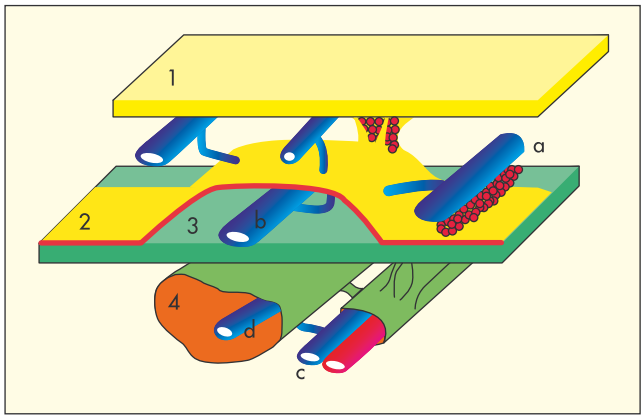

Fig. 6. – Les 3 compartiments du système veineux (d'après C. Caggiati).
Ils sont définis par :
1. la peau ; 2. le fascia saphénien ; 3. le fascia musculaire.
Dans le compartiment profond, sous le fascia musculaire, le système veineux profond :
– les veines collectrices (c) ; – les veines musculaires (d).
Dans le compartiment saphénien, en situation interfasciale, le système veineux intermédiaire (b) comprend :
– GVS ; – PVS ; – SAA (1/3 supérieur) ;
– anastomose de Giacomini (2/3 inférieurs).
Dans le compartiment sous-cutané,
– le système veineux superficiel (a) :
– collatérales sus-fasciales ; – saphènes accessoires

Elle ne divise pas le tissu sous-cutané en 2 couches mais elle borde directement les corps charnus musculaires et sépare donc le tissu sous-cutané des structures profondes.

La lame profonde de ce compartiment saphénien (fascia dit « musculaire ») est ici une membrane fibreuse, aussi épaisse que la lame superficielle, et qui relie les corps charnus des jumeaux en bas, à ceux du demi-membraneux et du biceps en haut.

Donc, à ce niveau, le compartiment saphénien correspond à un véritable **dédoublement de l'aponévrose musculaire** *(Fig. 3)*.

D'ailleurs, la PVS à ce niveau a toujours été décrite par les anatomistes comme une veine sous-aponévrotique.

Signalons que la PVS, immédiatement au-dessus de la cheville, est également recouverte par une lame fibreuse épaisse, sur une hauteur de 3 à 5 cm, qui correspond à une véritable aponévrose musculaire.

Inversement, la PVS entre la partie haute de la cheville et la pointe du mollet est recouverte par un fascia saphénien beaucoup plus fin et qui correspond à une véritable lame fibreuse sous-cutanée.

Ces différences structurelles, pourtant majeures au plan anatomique, sont mal appréhendées par l'échographie qui traduit tous les fascias par un liseré plus ou moins dense.

Elles se confirment pourtant dans la pratique chirurgicale car l'abord direct de la PVS dans ces zones particulières (cheville et moitié supérieure de jambe) impose d'inciser une lame aponévrotique épaisse avant d'aborder la paroi veineuse.

Comme pour la PVS au niveau du mollet, les 2/3 inférieurs de l'anastomose de Giacomini sont situés juste au-dessous d'une lame tendineuse très épaisse qui n'est pas la lame fibreuse du tissu sous-cutané mais le prolongement de l'aponévrose poplitée.

Cette veine est également bordée en profondeur par une autre aponévrose musculaire.

De telle sorte que l'anastomose de Giacomini est située dans un compartiment reconnu, en échographie, en coupe transversale par le signe de l'œil *(Fig. 4)*.

Cette anastomose de Giacomini franchit le fascia saphénien à des niveaux variables, devient sus-fasciale et rejoint le tronc de la GVS.

Aucun article ou résumé dans cette revue ne peut être reproduit sous forme d'imprimé, photocopie, microfilm ou par tout autre procédé sans l'autorisation expresse des auteurs et de l'éditeur. Editions Phlébologiques Françaises
No article or abstract in this journal may be reproduced in the form of print, photocopy, microfilm or any other means without the express permission of authors and the editor. Editions Phlébologiques Françaises

CONCLUSION

Pour éviter toute ambiguïté dans les termes utilisés, il faut insister sur les différences structurelles majeures qui intéressent les fascias saphéniens.

Car si le **fascia musculaire** correspond toujours à une aponévrose épaisse qui sépare le tissu sous-cutané des structures musculaires, le fascia saphénien correspond selon les territoires *(Fig. 5)* :

– soit à un épaississement de la lame fibreuse du tissu sous-cutané. Cette lame par définition divise le tissu sous-cutané en 2 couches, l'une superficielle et l'autre profonde ;

– soit à une véritable aponévrose musculaire, structure fibreuse épaisse et dense qui sépare tissu sous-cutané et structures profondes.

Les compartiments saphéniens ne sont donc pas une entité anatomique univoque mais correspondent plus à un concept fonctionnel qui nomme, sans préjuger de leur structure anatomique :

– les structures fibreuses situées au-dessus des troncs saphéniens ou de leur extension : **fascia saphénien**,

– les structures fibreuses qui séparent les troncs saphéniens des masses musculaires : **fascia musculaire**.

Si on accepte cette définition et comme décrit par C. Francheschi en 1988, le système veineux des membres inférieurs se caractérise alors en 3 plans, limités par ces 2 fascias musculaire et saphénien *(Fig. 6)*

– **le système veineux profond ou sous-fascial**, situé sous le fascia musculaire, et qui comprend :

- les troncs collecteurs profonds,
- les veines musculaires ;

– **le système veineux intermédiaire ou inter-fascial** situé entre les 2 fascias et qui comprend :

- la GVS,
- la partie terminale de la saphène accessoire antérieure de cuisse,
- la PVS,
- les 2/3 inférieurs de l'anastomose de Giacomini ;

– **le système veineux superficiel ou sus-fascial** qui correspond à toutes les saphènes accessoires et collatérales situées au-dessus du fascia saphénien.

RÉFÉRENCES

1 Caggiati A. Nouveautés dans l'anatomie saphénienne. Rapports des veines saphènes avec les fascias : le compartiment saphénien. *Phlébologie* 2003 ; 56 : 19-25.

2 Sebastiani F. Sviluppo prenatale della fascia superficialis di alcune regioni dell'ipoderma umano. *Scritti biologici* 1935 ; 10 : 3-40.

3 Francheschi C. Théorie et pratique de la cure CHIVA. Editions de l'Armancon, 1988.

4 Bailly M. Cartographie CHIVA. In : Editions Techniques *Encyclopédie Médico-Chirurgicale*. Paris 1995 ; 43-161-B, 1-4.

5 Lemasle P., Uhl J.F., Lefebvre-Vilardebo M., Baud J.M. Proposition d'une définition échographique de la grande saphène et des saphènes accessoires à l'étage crural. *Phlébologie* 1996 ; 49 : 279-86.

6 Caggiati A., Ricci S. The great saphenous vein compartment. *Phlebology* 1997 ; 12 : 106-11.

7 Caggiati A., Bergman J.J., Gloviczki P, *et al.* Nomenclature of the veins of the lower limbs : an international interdisciplinary consensus statement. *J Vasc Surg* 2002 ; 36 : 416-22.