Aucun article ou résumé dans cette revue ne peut être reproduit sous forme d'imprimé, photocopie, microfilm ou par tout autre procédé sans l'autorisation expresse des auteurs et de l'éditeur. Editions Phlébologiques Françaises
No article or abstract in this journal may be reproduced in the form of print, photocopy, microfilm or any other means without the express permission of authors and the editor. Editions Phlébologiques Françaises

DIAGNOSTIC DIFFÉRENTIEL d'une THROMBOSE VEINEUSE

DIFFERENTIAL DIAGNOSIS of VENOUS THROMBOSIS

F. VIN

R É S U M É

Toutes les douleurs du mollet ne sont pas des thromboses veineuses. L'examen écho-Doppler doit également rechercher la morphologie des tissus musculaires, sous-cutanés et cutanés afin d'éliminer une tumeur dont la fréquence est rare.
Une douleur persistante après thrombose veineuse traitée efficacement par HBPM et compression doit évoquer un autre diagnostic.

Mots-clefs : *thrombose, tumeur du mollet.*

S U M M A R Y

Calf pains are not all due to venous thromboses. Duplex scanning must assess the structure of the muscles, subcutaneous and cutaneous tissues in order to exclude a tumour which is a rare occurrence. In the presence of persistent pain after a venous thrombosis properly treated with LMWH and compression, another diagnosis must be considered.

Keywords : thrombosis, tumour of the calf.

Madame A. Touria âgée de 37 ans a présenté il y a 2 mois une douleur du mollet droit. A cette époque un examen écho-Doppler a été realisé et avait conclu à une thrombose veineuse profonde des veines tibiales postérieures droites. Un traitement associant des HBPM avec relais par AVK a été institué.

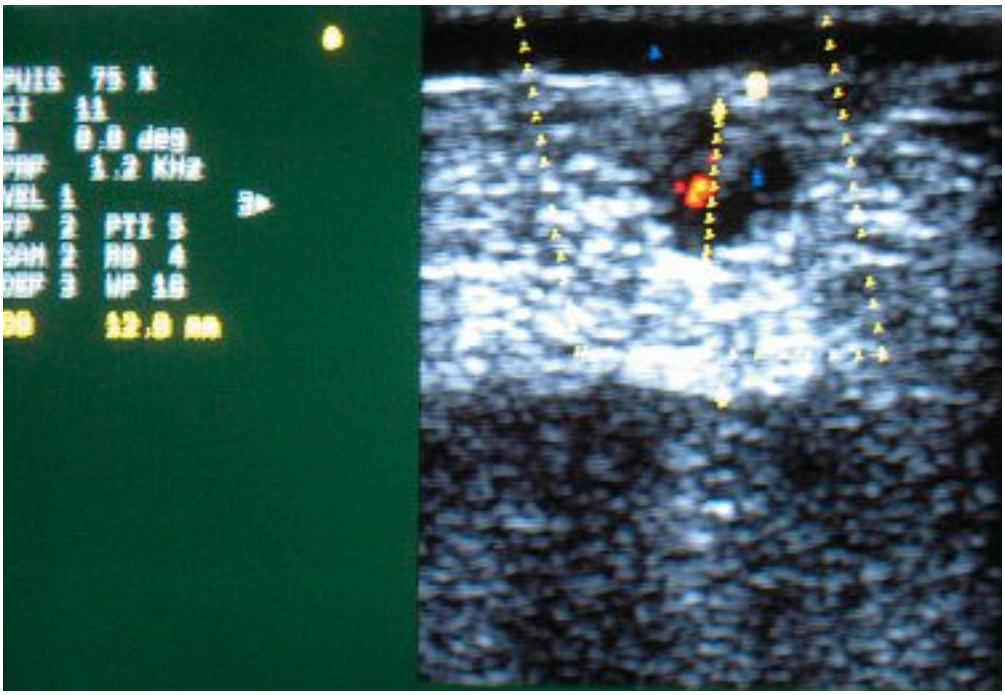

Photo 1. – Écho-Doppler : tuméfaction arrondie vascularisée siégeant dans le jumeau

113, avenue Charles de Gaulle 92200 NEUILLY-SUR-SEINE.

© Éditions Phlébologiques Françaises, vol. 58, n° 1/2005, p. 95-96

Aucun article ou résumé dans cette revue ne peut être reproduit sous forme d'imprimé, photocopie, microfilm ou par tout autre procédé sans l'autorisation expresse des auteurs et de l'éditeur. Editions Phlébologiques Françaises
No article or abstract in this journal may be reproduced in the form of print, photocopy, microfilm or any other means without the express permission of authors and the editor. Editions Phlébologiques Françaises

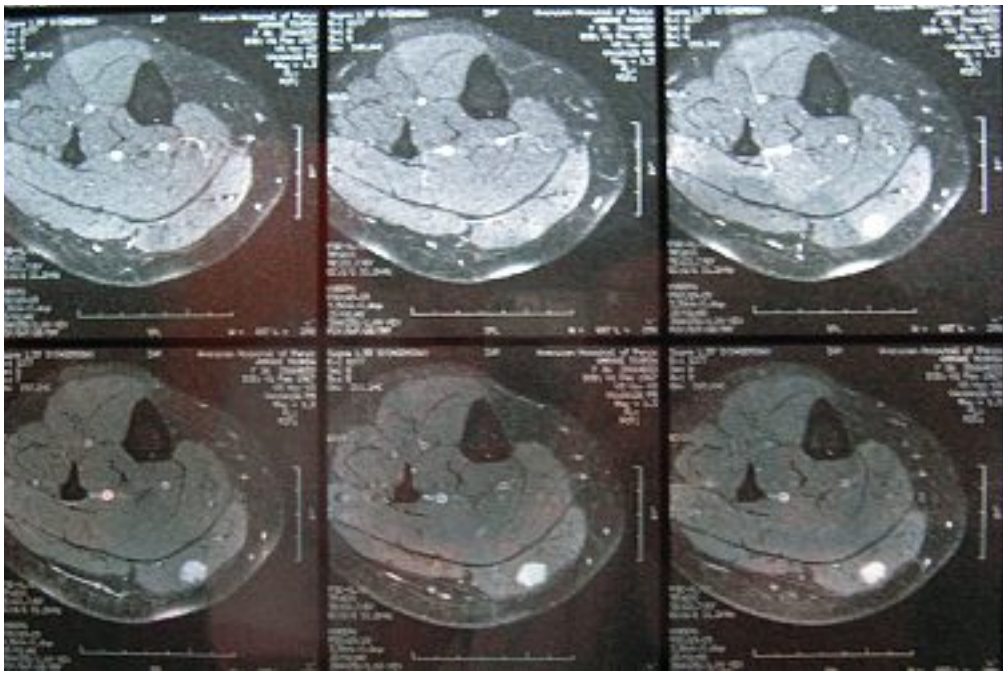

Photo 2. – IRM : tumeur à contour irrégulier siégeant dans le jumeau

Madame A. est adressée par son médecin traitant devant la persistance de cette douleur du mollet droit relativement invalidante malgré l'anticoagulation efficace.

A l'examen clinique on met en évidence une tuméfaction douloureuse à la palpation située au niveau des masses musculaires du jumeau interne.

L'écho-Doppler met en évidence cette image *(Photo 1)*.

Quel diagnostic ? Quelle conduite à tenir ?

A l'écho-Doppler les troncs veineux profonds et superficiels sont perméables et compressibles sans signe de thrombose. Il existe une tuméfaction arrondie située dans les masses musculaires du jumeau interne droit avec un flux artériel au codage couleur évoquant une tumeur.

Une IRM a été réalisée *(Photo 2)* confirmant le diagnostic.

La patiente a été opérée et le compte rendu fait état d'une exérèse large après aponévrotomie d'une tumeur intramusculaire sans coque limitante.

L'histologie confirme la présence d'une masse tumorale constituée de cellules fusiformes à cytoplasme peu visible.

Le diagnostic retenu est celui d'un **sarcome à cellules fusiformes : Schwanome malin de Grade I**.