



# La technique START (Sclerotherapy in Tumescient Anaesthesia of Reticular Veins and Telangiectasias).

## The START technique.

Ramelet A.A.

### Résumé

**Objectif :** La sclérothérapie est le traitement de choix des télangiectasies des membres inférieurs, après élimination de leurs veines ou perforantes nourricières. Mais les télangiectasies peuvent être réfractaires à un traitement bien conduit. Leur traitement peut aussi être impossible chez des patients exagérément sensibles à la douleur. Nous proposons une nouvelle approche pour de tels cas, la technique START (acronyme de « Sclerotherapy in Tumescient Anaesthesia of Reticular veins and Telangiectasias »).

**Méthodes :** La compression externe (bas, bandes) augmente le taux de réponse des télangiectasies et veines réticulaires après sclérothérapie. Néanmoins l'effet compressif sur les télangiectasies est faible, voire nul, en particulier à la cuisse. Lors des phlébectomies pratiquées en anesthésie par tumescence, nous avons remarqué que les télangiectasies répondaient particulièrement bien à la sclérothérapie pratiquée au cours du geste opératoire. Nous avons attribué ces bons résultats à une compression « interne », soit à la pression intratissulaire induite par la tumescence. Pour cette raison, nous injectons de la solution de Ringer (additionnée de lidocaïne-épinephrine) dans le tissu sous-cutané immédiatement avant ou après la sclérose des télangiectasies réfractaires aux traitements antérieurs ou profuses, ce qui assure une importante pression intratissulaire pendant au moins une heure.

**Résultats :** Depuis 6 ans, plus de 300 patients ont été traités pour des nappes télangiectasiques réfractaires avec de bons résultats, mais au prix d'effets secondaires plus fréquents (thrombus, pigmentations, petits foyers de nécroses et cicatrices subséquentes).

**Conclusions :** La technique START est efficace, mais non dépourvue de quelques risques. Elle trouve sa place dans notre arsenal thérapeutique lors de télangiectasies rebelles ou profuses, chez un patient dûment informé des risques de complications inesthétiques liés à la technique START, dans sa conception actuelle. START est aussi indiquée chez des patients refusant la douleur causée par la sclérothérapie de leurs télangiectasies.

**Mots-clés :** START, télangiectasies, tumescence, polidocanol, mousse.

### Summary

**Aims:** Sclerotherapy is the treatment of choice for telangiectasia of the lower limbs, after elimination of the perforating feeding veins. However, telangiectasia may be refractory to even well-managed treatment, and treatment may be impossible in patients who are extremely sensitive to pain. We propose here a new approach for such cases, the START technique (Sclerotherapy in Tumescient Anaesthesia of Reticular veins and Telangiectasias).

**Methods:** External compression (stockings, bandages) increases the response rate in sclerotherapy for telangiectasia and reticular veins. Nonetheless, the effect of compression on telangiectasia is feeble, even non-existent, in particular in the thigh. During phlebectomy performed using tumescient anesthesia, we noticed that telangiectasias responded particularly well to sclerotherapy when performed at the same time. We attributed these good results to « internal » compression, that is to say intra-tissue pressure induced by the tumescence. For this reason, we inject the Ringer solution (with lidocaine-epinephrine added) into the sub-cutaneous tissue immediately before or after sclerotherapy for telangiectasia that have been refractory to earlier treatments or are profuse. This injection ensures high intra-tissue pressure for at least one hour.

**Results:** Over the last 6 years, more than 300 patients have been treated for refractory telangiectasia, with good results, though adverse side effects are more frequent (thrombus, pigmentation, small foci of necrosis and subsequent scarring).

**Conclusions:** The START technique is effective, but carries a number of risks. It has a place in our therapeutic arsenal for the treatment of refractory or profuse telangiectasia in patients who have been duly informed about the risk of unsightly complications linked to use of the START technique in its present form. START is also indicated in patients who are unable to bear the pain caused by sclerotherapy for telangiectasia.

**Keywords:** START, telangiectasias, tumescence, polidocanol, foam.

Albert-Adrien Ramelet, 2, place Benjamin-Constant, CH-1003 Lausanne.

Tél. : + 41 21 312 60 60 – Fax : + 41 21 320 40 90

E-mail : [aar@ramelet-dr.ch](mailto:aar@ramelet-dr.ch)

Accepté le 7 mars 2012

## Introduction

La sclérothérapie est le traitement de choix des télangiectasies et des fines veines réticulaires [1, 2]. Néanmoins, certaines télangiectasies peuvent être réfractaires au traitement, même après exclusion d'une varice ou d'une perforante nourricière. Le traitement de nappes télangiectasiques très profuses peut nécessiter de nombreuses séances de sclérose. Enfin, certains patients jugent les douleurs liées à la sclérothérapie intradermique insupportables et réclament une autre approche thérapeutique.

Ces cas représentent un défi considérable pour le phlébologue, raison pour laquelle nous proposons un nouveau concept thérapeutique, la technique START. Cet acronyme correspond en anglais à « *Sclerotherapy in Tumescent Anaesthesia of Reticular Veins and Telangiectasias* ». Le concept START a été publié dans la revue *Dermatologic Surgery* [3]. À la demande de la **Société Française de Phlébologie**, suite à notre présentation au cours de la réunion du 18 novembre 2011, nous présentons ici une publication différente et de nouvelles illustrations, la publication princeps étant celle de *Dermatologic Surgery*.

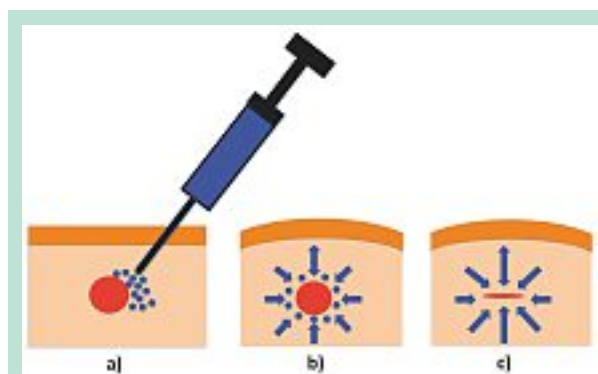
Nous procédons depuis de nombreuses années à la sclérothérapie simultanée des télangiectasies lors de la phlébectomie de varices réticulaires ou tronculaires en anesthésie par tumescence, profitant de l'anesthésie (avant qu'elle n'ait effacé les fines varicosités) pour effectuer un geste indolore et obtenir un résultat optimal le plus rapidement possible, avec un moindre nombre de sessions. Nous avons toujours été impressionnés par l'efficacité de cette double approche, ce qui nous a incités à associer la tumescence à la sclérothérapie dans des cas particuliers.

## Méthode

Nous utilisons de la mousse de polidocanol (Kreuzler GmbH ; 0,25–0,5 %), obtenue soit avec le système Sterivein (Help Médical, Paris), soit selon la méthode de Tessari. Les zones où siègent les télangiectasies « réfractaires » ou « difficiles » sont infiltrées très superficiellement avec une solution de Ringer (ou du sérum physiologique), éventuellement additionnée de lidocaïne-épinephrine tamponnée, pour obtenir un effet de peau d'orange, selon la technique de la tumescence (**Figure 1**).

Cette tumescence est effectuée soit immédiatement avant, soit simultanément à la sclérothérapie, soit immédiatement après.

L'infiltration liquidienne peut s'effectuer à l'aide d'une seringue de 20 à 50 mL ou avec une pompe à perfusion (Dispenser DB 20, Novag AG, Goldach, Switzerland).



**FIGURE 1 :** Principe de la technique START.  
*Après injection sclérosante de la veinule, la solution de Ringer est infiltrée dans le tissu sous-cutané. La tumescence induite par l'infiltration liquidienne comprime la veinule sclérosée. La veinule, dont la paroi a été lésée par l'agent sclérosant, est oblitérée pendant plus d'une heure, assurant une action optimale de la sclérothérapie.*

Le patient reste allongé quelques minutes après le geste, avant de porter des bas de compression de 20-30 mmHg, le jour pendant trois semaines, comme proposé par Kern et al. [4].

## Patients

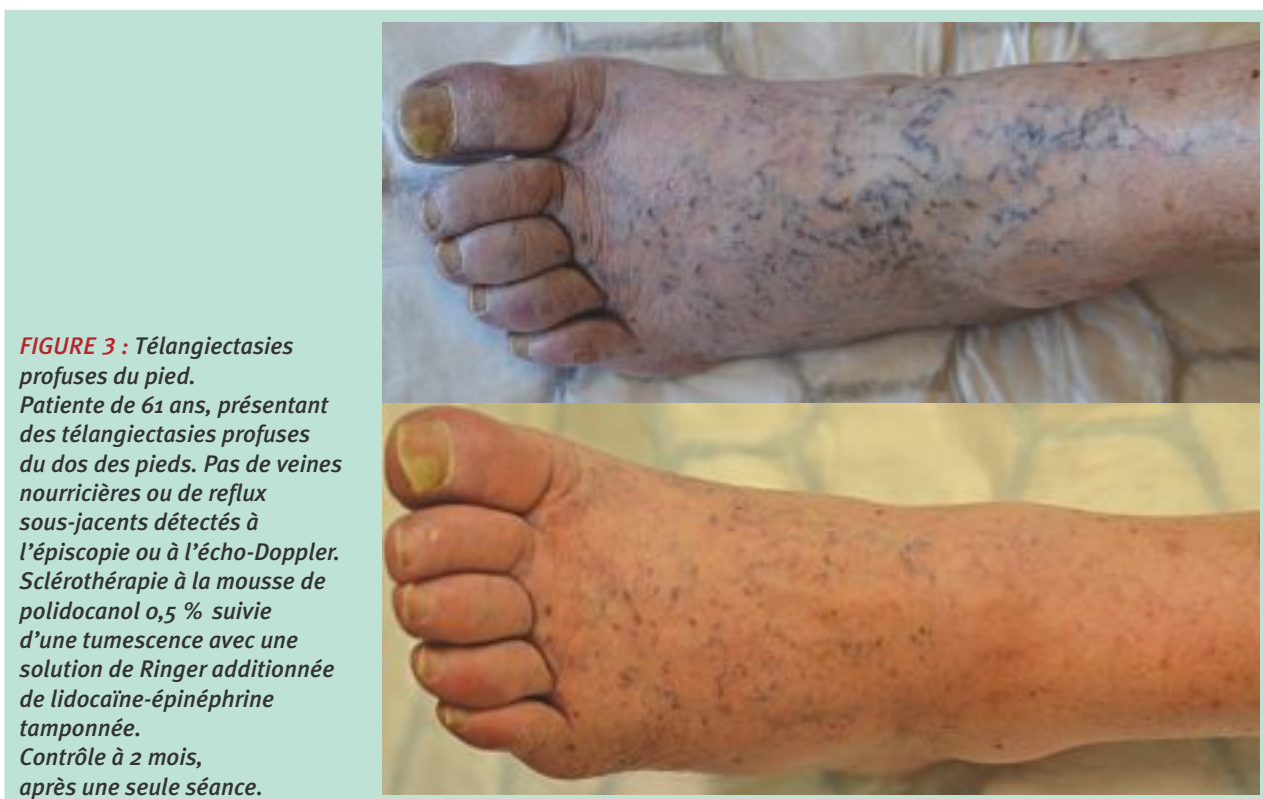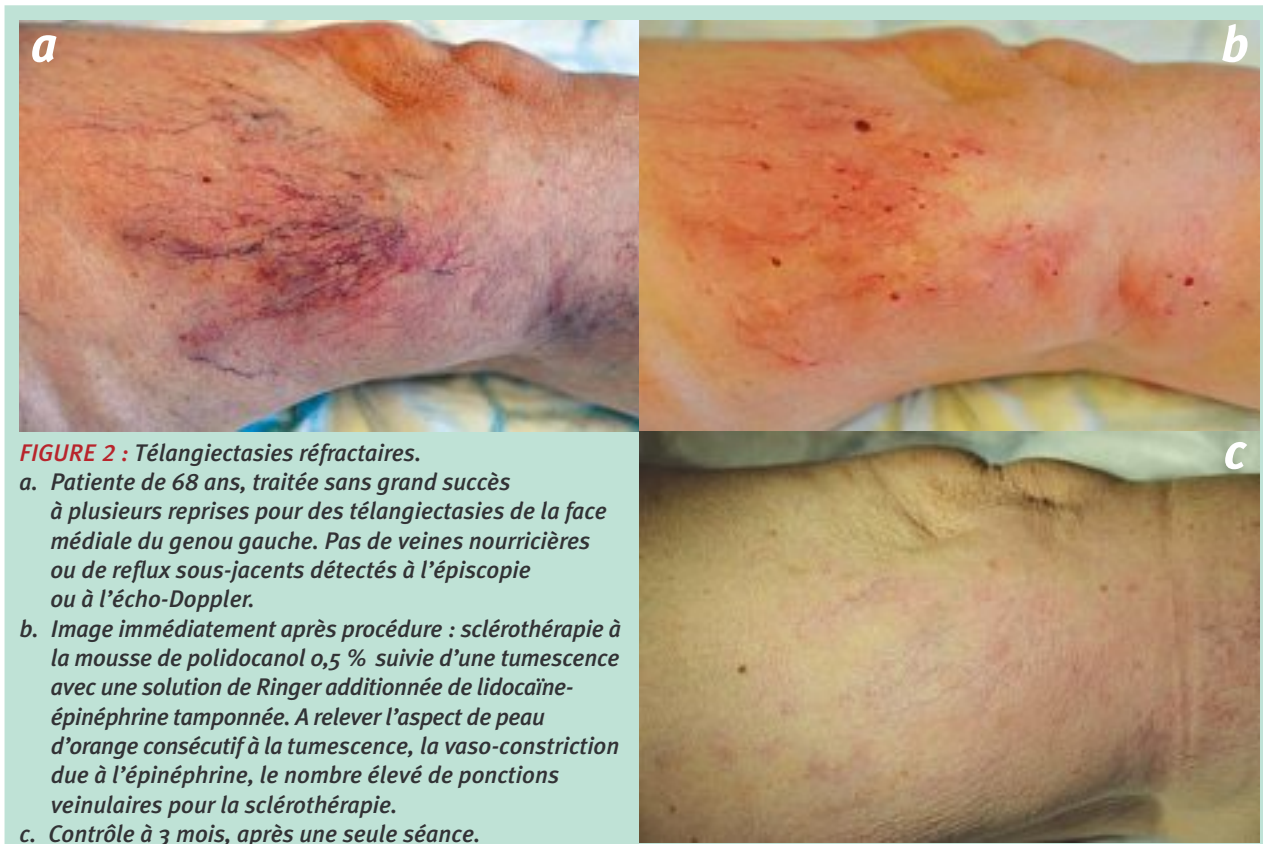Sans faire d'étude prospective, nous avons appliqué cette technique à plus de 300 patients au cours des 6 dernières années. Il s'agit principalement de femmes, d'un âge variant de 30 à 70 ans. La majorité des cas correspond à des télangiectasies « réfractaires ».

Pour être considérées comme telles, les télangiectasies doivent avoir résisté à au moins trois sessions de sclérothérapie chez un praticien entraîné à la technique, et après exclusion de veines ou de perforantes nourricières. Par extension, nous avons traité des nappes profuses de télangiectasies, difficiles à traiter en peu de séances. Nous avons aussi utilisé la méthode START chez plusieurs patients qui refusaient la sclérothérapie, vu son caractère douloureux, et ont « exigé » une approche sous anesthésie locale.

Les patients ont été dûment informés des risques de complications inesthétiques liés à la sclérothérapie et aussi à la technique START.

## Résultats

Les résultats thérapeutiques ont été, dans la majorité des cas, excellents après une seule session (**Figure 2** et **Figure 3**). Le traitement a été répété ou complété dans certains cas à une ou deux reprises.





Les résultats sont stables après quelques années, comme nous l'avons observé chez les patientes venant pour le traitement d'autres télangiectasies par la suite. Nous n'avons pas remarqué de différence apparente entre l'infiltration par tumescence avant ou après les injections sclérosantes, ou l'utilisation de Ringer seul ou de Ringer additionné de lidocaïne-épinéphrine tamponnée.

Les complications nous paraissent un peu plus fréquentes que lors de la simple sclérothérapie au polidocanol : hématomes, thrombus, pigmentation, petits foyers de nécrose entraînant une cicatrice, matting dans de rares cas. Ces complications ne semblent néanmoins pas plus fréquentes que dans la récente étude de Rabe [5].

De plus, on doit considérer que les télangiectasies réfractaires constituent un groupe à risque particulier, dont le traitement est plus risqué (pigmentation, nécrose...) que celui de simples télangiectasies. En effet, il y a un biais de sélection des cas, avec plus d'hamartomes [6], de petites fistules artério-veineuses [7].

Comme lors de toute sclérothérapie à la mousse de polidocanol, nous avons observé quelques cas de troubles visuels transitoires.

## Discussion

La sclérothérapie est le traitement de première intention des télangiectasies.

La compression externe (bas, bandes) après procédure augmente le taux de réponse des télangiectasies et veines réticulaires à la sclérothérapie [4].

Pourtant, l'effet compressif sur les télangiectasies est faible, voire nul, en particulier à la cuisse.

Une pression de 100 mmHg ne permet pas d'effacer les télangiectasies, comme l'ont démontré H. et B. Partsch [8].

Le traitement des télangiectasies peut s'avérer décevant, même pour des spécialistes bien entraînés. Il y a toujours des cas réfractaires, pour lesquels le praticien cherche de nouvelles approches thérapeutiques, sans oublier son désir et celui du patient de limiter le nombre de séances lors de télangiectasies profuses.

C'est une nouvelle approche thérapeutique que nous avons présentée lors de la réunion de la **Société Française de Phlébologie**, déjà alors acceptée pour publication [3] même si ce concept n'a pas encore fait l'objet d'une évaluation contrôlée.

Lors des phlébectomies pratiquées en anesthésie par tumescence, nous avons remarqué que les télangiectasies répondaient particulièrement bien à la sclérothérapie pratiquée au cours du geste opératoire.

L'efficacité de cette double approche peut s'expliquer partiellement par la suppression des veines nourricières, mais aussi sans doute par l'importante compression intratissulaire périveineuse que la tumescence exerce sur les télangiectasies qui viennent d'être sclérosées ou qui vont l'être.

Pour cette raison, nous injectons de la solution de Ringer (additionnée de lidocaïne-épinéphrine ou non ; nous la préférons au sérum physiologique, qui ménage moins les tissus) dans le tissu sous-cutané immédiatement avant ou après la sclérose des télangiectasies, ce qui assure une importante pression intratissulaire pendant au moins une heure.

Cette démarche est logique. Nous ne sommes pas seuls à avoir imaginé une telle approche. Nous avons découvert ultérieurement les travaux de Thibault et de Parsi qui y ont recouru en infiltrant l'espace saphène lors de sclérothérapies saphéniennes [9, 10].

L'anesthésie par tumescence de l'espace saphène est également un des points forts des nouvelles techniques endoluminales thermiques, car elle permet de limiter les hématomes ainsi que les dommages thermiques potentiels [11]. Elle a également été proposée pour limiter les hématomes du stripping saphène [12].

La technique START requiert davantage de matériel (solution de Ringer ou sérum physiologique, anesthésique local, seringue supplémentaire ou pompe à perfusion et ses cathéters...) que la simple sclérose.

Elle prend plus de temps également.

Elle est donc naturellement réservée à des cas réfractaires ou difficiles et ne fait pas partie des gestes de routine du phlébologue.

Sous ces réserves, cette nouvelle approche s'est avérée très intéressante dans notre pratique pour les cas rebelles, survenant soit dans notre consultation, soit chez les patients déjà traités par des confrères expérimentés.

Elle est économique lors de télangiectasies profuses si elle permet de diminuer le nombre de séances thérapeutiques. Elle est également indiquée chez les patients qui ne supportent pas ni n'acceptent la douleur liée à la sclérothérapie des télangiectasies.

## Conclusion

Nous proposons une méthode originale de compression péri-veineuse sous-cutanée, pratiquée au cours d'une procédure de sclérothérapie de télangiectasies, permettant de traiter les télangiectasies rebelles aux traitements antérieurement entrepris ou étendues. L'adjonction d'un anesthésique à la tumescence permet aussi de traiter des patients qui refusent la douleur liée à la sclérothérapie de leur télangiectasies.

Les premiers résultats encourageants, au prix d'effets secondaires un peu plus fréquents, devront être confirmés par d'autres équipes et, si possible, dans une étude randomisée contrôlée, même s'il est très difficile de réunir des collectifs comparables de « télangiectasies réfractaires ».

## Références

1. Ramelet A.A., Perrin M., Kern P., Bounameaux H. Phlébologie, 5<sup>e</sup> édition. Paris : Masson ; 2006. 613 p.
2. Ramelet A.A., Perrin M., Kern P. Varices et télangiectasies. Issy-les-Moulineaux : Elsevier-Masson ; 2010.
3. Ramelet A.A. Sclerotherapy in Tumescant Anesthesia of Reticular Veins and Telangiectasias. *Dermatol. Surg.* 2012 ; Epub 2012/01/25.
4. Kern P., Ramelet A.A., Wutschert R., Hayoz D. Compression after sclerotherapy for telangiectasias and reticular leg veins: a randomized controlled study. *J. Vasc. Surg.* 2007 ; 45(6) : 1212-6.
5. Rabe E., Schliephake D., Otto J., Breu F.X., Pannier F. Sclerotherapy of telangiectases and reticular veins: a double-blind, randomized, comparative clinical trial of polidocanol, sodium tetradecyl sulphate and isotonic saline (EASI study). *Phlebology* 2010 ; 25(3) : 124-31.
6. Chanvallon C., Thomas de Montpreville V., Kowarsky S., Parot A. Aspects physiopathologiques et anatomopathologiques des varicosités. *Phlébologie* 2001 ; 54 : 373-6.
7. Bihari I., Muranyi A., Bihari P. Laser-Doppler examination shows high flow in some common telangiectasias of the lower limb. *Dermatol. Surg.* 2005 ; 31(4) : 388-90.
8. Partsch H. Use of compression therapy. In: Goldman M., Guex J., Weiss R., editors. *Sclerotherapy Treatment of varicose and telangiectatic veins* 5th ed. Edinburgh: Saunders Elsevier; 2011. p. 146.
9. Thibault P. Internal compression (peri-venous compression) following ultrasound guided sclerotherapy to the great and small saphenous veins. *Austral. New Zealand J. Phlebol.* 2005 ; 9 : 29-32.
10. Parsi K. Catheter-directed sclerotherapy. *Phlebology* 2009 ; 24(3) : 98-107.
11. Vuylsteke M.E., Martinelli T., Van Dorpe J., Roelens J., Mordon S., Fourneau I. Endovenous Laser Ablation: The Role of Intraluminal Blood. *Eur. J. Vasc. Endovasc. Surg.* 2011 ; 42(1) : 120-6.
12. Nesar R.A., Caffaro R.A. Invagination stripping with ultrasound-guided perivenous tumescence: an original method of great saphenous vein stripping. *Dermatol. Surg.* 2011 ; 37(3) : 349-52.