Aucun article ou résumé dans cette revue ne peut être reproduit sous forme d'imprimé, photocopie, microfilm ou par tout autre procédé sans l'autorisation expresse des auteurs et de l'éditeur. Editions Phlébologiques Françaises
No article or abstract in this journal may be reproduced in the form of print, photocopy, microfilm or any other means without the express permission of authors and the editor. Editions Phlébologiques Françaises

Phlébologie ANNALES VASCULAIRES 2012, 65, 2, p. 18-26

SOCIÉTÉ FRANÇAISE DE PHLEBOLOGIE
SOCIÉTÉ CANADIENNE DE PHLÉBOLOGIE
CANADIAN SOCIETY OF PHLEBOLOGY

Insuffisance veineuse cérébro-spinale chronique (CCSVI) et sclérose en plaques (SEP). Historique, anatomie, critères, analyse d'une série de 167 patients.

Chronic cerebro Spinal Venous Insufficiency (CCSVI) and multiple sclerosis (MS). History, anatomy, criteria, analysis of a series of 167 patients.

Lugli M.[1], Guex JJ.[2,3], Maleti O.[1]

Résumé

Depuis les publications de Zamboni et al. en 2009, la sclérose en plaques (SEP) connaît une nouvelle hypothèse pathophysiologique : l'insuffisance veineuse cérébro-spinale chronique (en anglais *Chronic cerebro Spinal Venous Insufficiency* : CCSVI). Comme cette nouvelle cause pouvait faire l'objet d'un traitement curatif : l'angioplastie, avec des résultats parfois spectaculaires, cette (re)découverte a fait l'objet de nombreuses communications et travaux.

Aujourd'hui on peut dire avec des arguments solides que les anomalies anatomiques et fonctionnelles de la CCSVI existent bel et bien et elles sont plus fréquentes chez les patients atteints de SEP (jusqu'à 13 fois) et d'autres troubles neurologiques. Elles peuvent faire l'objet d'un traitement souvent efficace bien que la durabilité soit mal établie. Si l'on compare la CCSVI aux autres hypothétiques étiologies/facteurs de la SEP et aux divers traitements proposés, elle semble représenter une avancée.

Même si de nouvelles études sont encore nécessaires afin de préciser les indications et les résultats des traitements, l'insuffisance veineuse chronique cérébro-spinale a désormais droit de cité et mérite d'être prise en compte dans la gestion de la sclérose en plaques.

Mots-clés : *insuffisance veineuse cérébro-spinale, sclérose en plaques, veines jugulaires, veine azygos, angioplastie.*

Summary

Since the publications of Zamboni et al. in 2009, multiple sclerosis (MS) has known a new aetiology: the Chronic cerebro Spinal Venous Insufficiency: CCSVI. As this aetiology could be treated by angioplasty, with several amazing results, this (re) discovery has been the topic of much research and publications.

As of today, one can say with robust arguments that anatomical and functional anomalies of the CCSVI do exist and that they are more frequent in patients with MS (up to 13 times more), and other neurological disorders. They may benefit from endovenous treatment. Compared to other suggested aetiologies of MS, CCSVI seems to be a step forward.

More studies are still necessary to establish indications and demonstrate results but CCSVI must certainly be taken into account in the management of MS.

Keywords: chronic cerebro spinal venous insufficiency, Multiple sclerosis, Jugular vein, Azygos Vein, Angioplasty.

1. Marzia Lugli, Oscar Maleti, Hesperia Hospital Modena, Via Arqua 80/A, 41100 Modena, Italia.
2. Jean-Jérôme Guex, Cabinet de phlébologie, 32, boulevard Dubouchage, 06000 Nice, France.
E-mail : jj.guex@wanadoo.fr
3. Vein Clinic Fleboxan, Via Placido Rizzotto 80, 41100 Modena, Italia.
E-mail : info@chirurgiavascolaremodena.it

Accepté le 18 juin 2012

Aucun article ou résumé dans cette revue ne peut être reproduit sous forme d'imprimé, photocopie, microfilm ou par tout autre procédé sans l'autorisation expresse des auteurs et de l'éditeur. Editions Phlébologiques Françaises
No article or abstract in this journal may be reproduced in the form of print, photocopy, microfilm or any other means without the express permission of authors and the editor. Editions Phlébologiques Françaises

Historique

En septembre 2009, lors du congrès mondial de l'UIP à Monaco, Zamboni et al. présentaient une session dédiée à la CCSVI et à la SEP [1].

C'était un domaine nouveau qui s'ouvrait, une révolution pour la plupart des congressistes. Cela avait pourtant fait l'objet d'une publication quelques mois auparavant [2] dans laquelle ils décrivaient chez de nombreux patients atteints de SEP des lésions de striction des veines cervicales d'origine inconnue.

Durant cette même séance de l'UIP, ils proposaient également un traitement nommé « traitement de libération » par angioplastie des veines jugulaires ou azygos, les résultats initiaux étaient alors repris peu de temps après dans la publication d'une première étude [3].

Il s'agissait d'une étude sans groupe contrôle, ce qui lui a été beaucoup reproché, mais c'était la première étude de faisabilité, et d'autre part, des améliorations des lésions IRM y étaient notées.

À partir de là, le sujet a alimenté la recherche, tant au plan pathophysiologique qu'au plan thérapeutique. De résultats divergents a découlé une controverse toujours active.

Notons cependant que, de fait, les lésions veineuses cérebro-spinales étaient déjà connues dans certaines affections du système nerveux : en effet Leriche, Aubin et Aboulker, à l'hôpital de la Pitié à Paris, avaient écrit dès 1976 que l'augmentation de la pression veineuse intra-rachidienne était responsable de nombreuses para- et quadriplégies spastiques et pouvait être démontrée par des phlébographies cavo-médullaires.

Les lésions les plus courantes étant des sténoses jugulaires internes, rénales gauches iliaques gauches, azygos et innominées.

Ils ajoutaient que ces anomalies étaient responsables de d'une stase permanente au niveau des plexus intra-rachidiens par suite d'un apport excessif ou d'un drainage insuffisant.

Sur 80 patients, 60 % avaient au moins 2 anomalies, et 38 au moins 3. Ils avaient également déjà employé l'angioplastie avec des cathéters coronaires [4, 5, 6].

Curieusement, ces travaux étaient retombés dans l'oubli. De même, les travaux de Schelling, qui évoquait déjà une filiation avec la SEP [7] et les observations plus anciennes de Putnam [8] et Fog [9] n'ont été que récemment repris.

La sclérose en plaques

Nous ne décrirons pas ici en détail cette affection neurologique complexe, chronique, invalidante et difficile à traiter. Nous nous bornerons à rappeler quelques éléments utiles à la lecture de cet article.

Sa (ses) cause(s) reste(nt) mystérieuse(s).

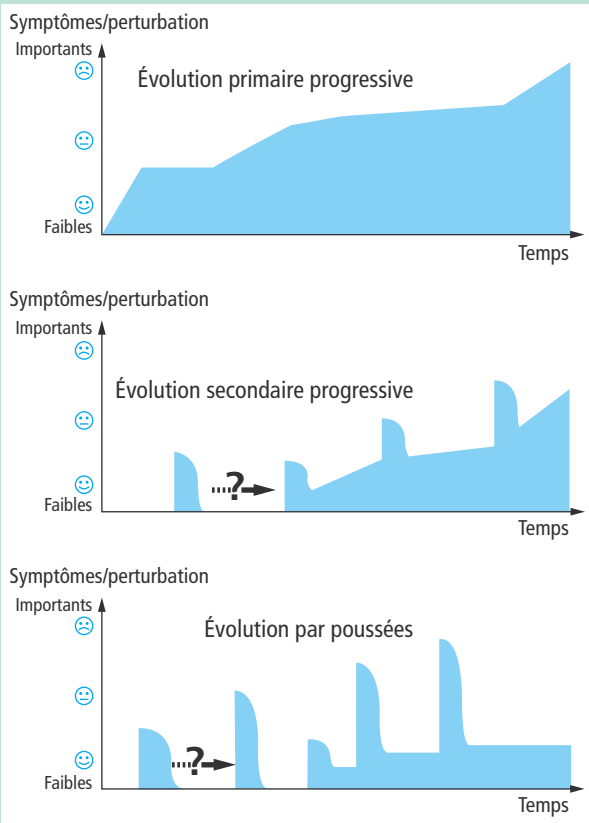

FIGURE 1 : Formes cliniques classiques de la SEP.

On a cité : facteurs environnementaux, prédisposition héréditaire, infection virale (rougeole, virus Epstein-Barr), déficit en vitamine D, tabac, ainsi que 20 gènes potentiellement impliqués.

L'évolution de la SEP peut être schématiquement décrite selon 4 formes principales : Unique épisode clinique typique authentifié (ou *Clinically Isolated Syndrome*, CIS), Rémittente-Récidivante (RR), la plus fréquente, environ 80 % des cas, Secondairement Progressive (SP) et Progressive Primaire (PP) – la plus grave – environ 10 % des cas **(Figure 1)**.

Les manifestations cliniques sont variables mais parmi les signes et symptômes les plus courants, on rencontre : névrite optique rétrobulbaire, troubles moteurs (marche), troubles de l'équilibre, troubles sphinctériens urinaires, douleurs, fatigue. L'évolution, le plus souvent longue et lente, conduit fréquemment à un handicap sévère.

Les traitements médicamenteux de la SEP sont nombreux, d'efficacité inconstante, de tolérance très variable, le plus souvent potentiellement dangereux. Leur coût peut être très élevé [11].

Il convient de noter à ce propos que les patients demandeurs de diagnostic de CCSVI et de « traitement de libération » sont le plus souvent des déçus (ou des exclus) des traitements pharmacologiques.

Aucun article ou résumé dans cette revue ne peut être reproduit sous forme d'imprimé, photocopie, microfilm ou par tout autre procédé sans l'autorisation expresse des auteurs et de l'éditeur. Editions Phlébologiques Françaises
No article or abstract in this journal may be reproduced in the form of print, photocopy, microfilm or any other means without the express permission of authors and the editor. Editions Phlébologiques Françaises

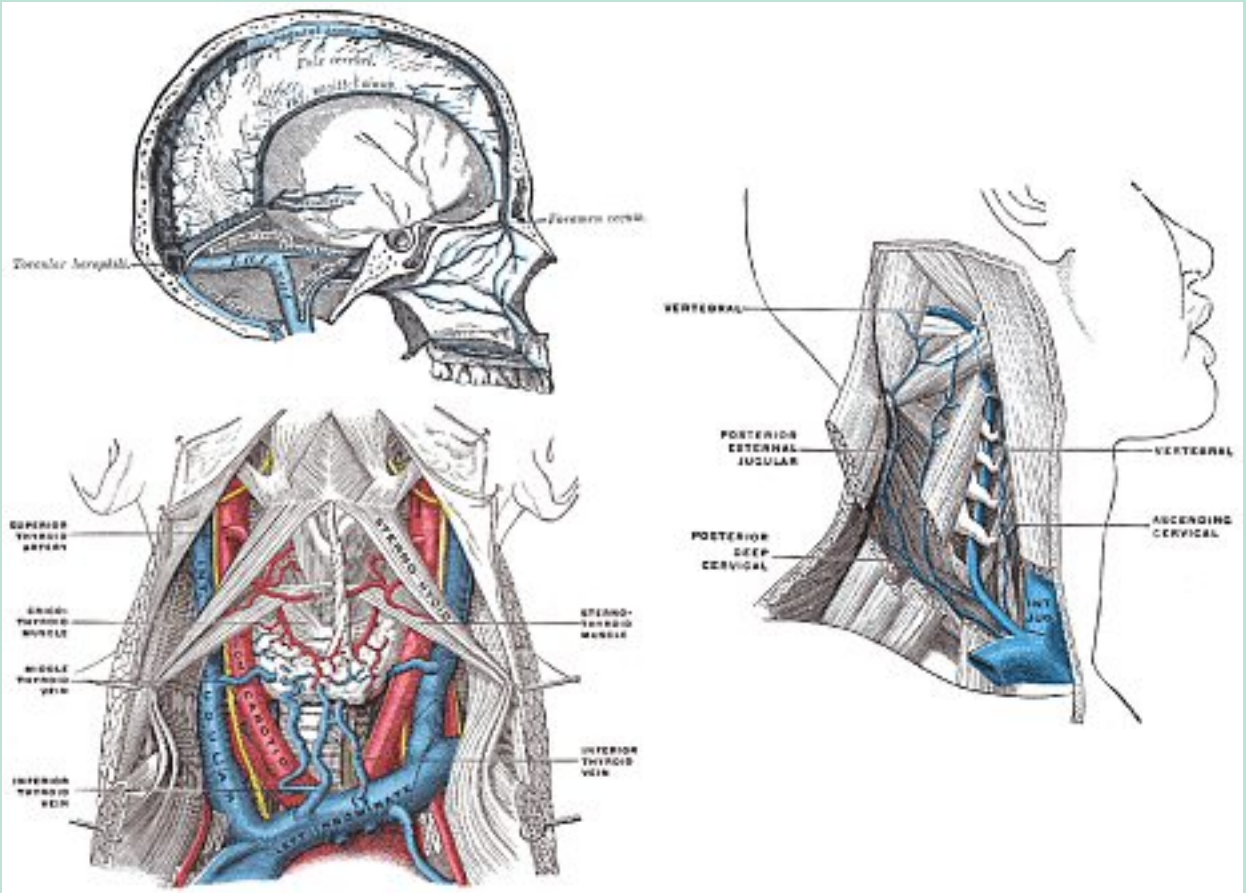

FIGURE 2 : Veines cérébrales et cervicales (Gray).

La circulation veineuse cérébro-spinale

Elle est complexe et, à l'exception notable des veines vertébrales, n'est pas strictement parallèle au réseau artériel **(Figure 2** et **Figure 3)**.

Le réseau veineux cérébral profond se draine dans la veine de Galien et le sinus droit, il rejoint ensuite le Torcular (confluent des sinus) ; le réseau superficiel (cortical) se draine dans les sinus sagittal et transverse, enfin les sinus pétreux rejoignent le golfe de la jugulaire interne (intra- ou extracrânien).

Les veines intracérébrales sont dépourvues de valvules. Elles se drainent essentiellement dans les jugulaires internes.

Lors de compressions de la veine jugulaire interne (VJI), un circuit s'établit vers les veines vertébrales, soit par les anastomoses situées sous la base du crâne, soit par les veines épidurales.

La veine vertébrale est parallèle à son artère. Elle présente une anastomose avec la VJI sous la base du crâne et reçoit des branches intracrâniennes et médullaires [12]. Le drainage *via* les veines vertébrales est privilégié lors de la station assise ou debout (= à 90°) [13, 14].

Les veines jugulaires internes naissent des sinus sigmoïdes au niveau des trous déchirés postérieurs, elles sont artificiellement (Zamboni) découpées en 3 segments : j1 à la partie basse, c'est là que la veine présente une valve (composée de une à trois valvules), peu avant sa jonction avec le tronc brachio-céphalique à droite, et le tronc innominé à gauche ; j2 au niveau de la thyroïde ; et enfin j3 au dessus (au niveau de la bifurcation carotidienne). La surface de section des VJI est habituellement plus importante en position couchée qu'assise, traduisant un mécanisme physiologique de circulation jugulaire réduite tête haute [15].

L'exploration des veines intracérébrales par l'ultrasonographie Doppler n'est pas facile, en tout cas plus délicate que celles des artères cérébrales.

Le signal est le plus souvent recueilli au niveau des sinus pétreux postérieurs. L'emploi d'un produit de contraste pourrait aider, nous n'en avons pas la pratique.

Par contre, le traitement de l'image et surtout du signal doppler pulsé multi-échantillons est utile (QDP® ESAOTE™).

Aucun article ou résumé dans cette revue ne peut être reproduit sous forme d'imprimé, photocopie, microfilm ou par tout autre procédé sans l'autorisation expresse des auteurs et de l'éditeur. Editions Phlébologiques Françaises
No article or abstract in this journal may be reproduced in the form of print, photocopy, microfilm or any other means without the express permission of authors and the editor. Editions Phlébologiques Françaises

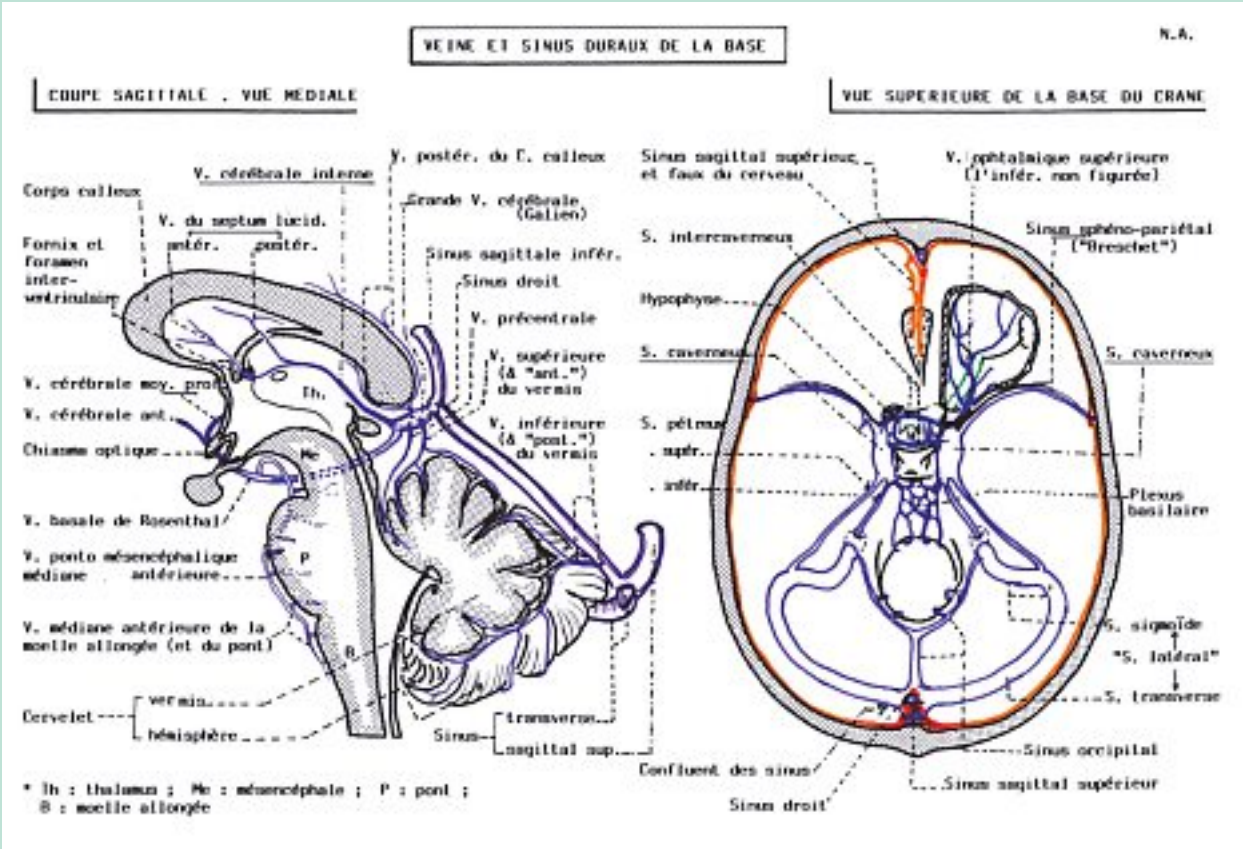

FIGURE 3 : Veines et sinus de la base (d'après Université de Brest).

Examen écho-Doppler (ED) et Doppler transcrânien (EDTC) de la CCSVI

Il est considéré comme l'examen de dépistage principal de la CCSVI. Zamboni et al. ont déterminé dans leur étude princeps cinq critères anatomiques ou hémodynamiques écho-Doppler.

La positivité de deux d'entre eux signe la CCSVI et en pratique revient à justifier la réalisation d'une phlébographie sélective azygo-jugulaire, voire d'une angioplastie (en fonction des lésions).

Les anomalies identifiées sont les suivantes :

1. Reflux constamment présent dans une veine jugulaire interne ou une veine vertébrale patient couché (tête à 0°) ET assis (tête à 90°).
2. Reflux dans les veines cérébrales profondes (et/ou sinus veineux intracrâniens) patient couché (ce critère est optionnel puisqu'il ne peut être obtenu qu'avec certaine machines spécialement équipées).
3. Observation en mode B haute définition de sténoses (ou anomalies) de la VJI proximale et de ses valvules.
4. Flux non détectable au doppler dans les VJI ou VV malgré inspirations/expirations forcées (tête à 0°) et/ou assis (tête à 90°).
5. inversion de la variation physiologique de diamètre des VJI entre la position couchée et la position assise (DCSA Négatif) dans une VJI **(Figure 4)**.

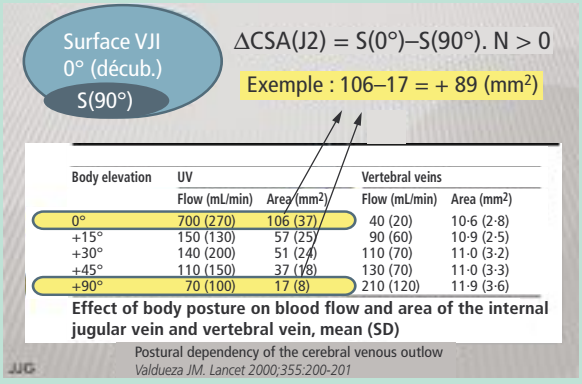

FIGURE 4 : Variations de diamètre de la VJI entre la position couchée (0°) et assise (90°).

Aucun article ou résumé dans cette revue ne peut être reproduit sous forme d'imprimé, photocopie, microfilm ou par tout autre procédé sans l'autorisation expresse des auteurs et de l'éditeur. Editions Phlébologiques Françaises
No article or abstract in this journal may be reproduced in the form of print, photocopy, microfilm or any other means without the express permission of authors and the editor. Editions Phlébologiques Françaises

Table 3 Transcranial and extracranial colour-Doppler high-resolution examination (TCCS-ECD) criteria of highly suspected anomalous venous outflow

TCCS-ECD criteria	MS-relapsing-remitting (N: %)	MS-secondary progressive (N: %)	MS-primary progressive (N: %)	Whole MS (N: %)	Control populations (N: %)	Odds ratio all MS vs all controls (95% CI)	p Value
1. Reflux constantly present in IJVs and/or VVs with the head at 0° and +90°	27/35 77%	15/20 75%	4/10 40%	46/65 71%	0/235 0%	1123 (67 to 19 000)	<0.0001
2. Reflux in the deep cerebral veins	19/35 54%	12/20 60%	9/10 90%	40/65 61%	0/235 0%	748 (45 to 12 542)	<0.0001
3. High resolution B-mode evidence of proximal IJV stenoses	9/35 26%	10/20 50%	5/10 50%	24/65 37%	1/235 0%	137 (18 to 1041)	<0.0001
4. Flow not Doppler detectable in the IJVs and/or VVs despite numerous deep inspirations with the head at 0° and +90°	22/35 63%	7/20 35%	5/10 50%	34/65 52%	7/235 3%	36 (15 to 88)	<0.0001
5. Negative ΔCSA in the IJV	18/35 51%	13/20 65%	5/10 50%	36/65 55%	25/235 11%	10 (5 to 20)	<0.0001

OR was calculated for each ultra-sonographic criterion by means of the two-sided Fisher exact test, by comparing the whole MS population with the control group.
CSA, cross-sectional area of the internal jugular vein; IJV, internal jugular vein; MS, multiple sclerosis; VV, vertebral vein.

FIGURE 5 : Anomalies écho-Doppler relevées par Zamboni et al. dans leur étude princeps [2].

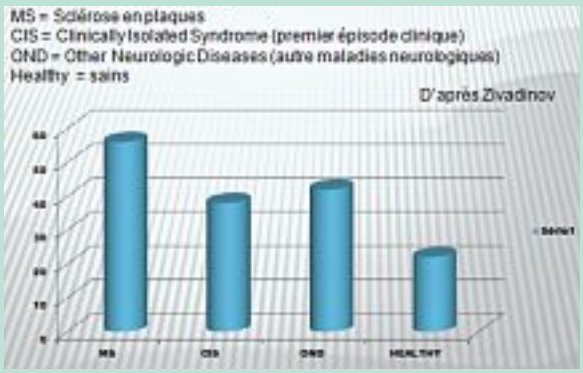

FIGURE 6 : Pourcentages de sujets présentant une CCSVI.

Ce protocole initial a été précisé récemment [16] – diminuant les ambiguïtés initiales –, il pourrait encore être amélioré.

Quoiqu'avec des fréquences variables selon les équipes, ces anomalies ont été retrouvées de manière nettement plus importante chez les patients atteints de SEP que chez les sujets « contrôles » [2] **(Figure 5)**.

Un certain nombre d'études publiées depuis les travaux de Zamboni ont mis en cause ses résultats et même nié l'existence de la maladie [17, 18, 19, 20].

Cependant, ces études reposaient sur une méthodologie différente, pouvant être source d'erreurs, et sur de petits groupes de patients. Par contre, un travail plus récent, mieux construit et analysant 499 patients [21], montre que la CCSVI est notablement plus fréquente chez les patients atteints de troubles neurologiques.

Enfin, la récente méta-analyse de Laupacis [22] trouve qu'un patient atteint de SEP a environ 13 fois plus de chance de présenter une CCSVI qu'un patient sain. *A contrario*, l'hypothèse d'une insuffisance veineuse cérébrospinale secondaire à la SEP (de même qu'une réduction du flux sanguin cérébral), reste défendue par certains.

Patients	167
Âge (années)	46,5 (20/81)
Genre (M/F)	72/95
Fumeur ou ex-fumeur, n (%)	76 (45,4)
Obèses, n (%)	38 (22,7)
Forme clinique (RR/SP/PP), n (%)	79/62/26 (47,3/37,1/15,6)

TABLEAU 1 : Caractéristiques des patients.

En pratique, l'écho-Doppler cérébro-spinal nécessite une connaissance approfondie (anatomie, pathophysiologie, lésions, protocole, critères, etc.) et un matériel adapté (échographe de qualité avec au minimum une sonde superficielle pour les VJI **(Figure 7)** et une sonde phase-array pour le transcrânien).

La réalisation de l'examen sans une formation théorique et pratique préalable intensive est inenvisageable.

Analyse d'une série de 167 patients [23]

Matériel et méthode

Une série de 167 patients présentant une SEP et ayant fait l'objet d'un traitement endovasculaire pour CCSVI entre février et juin 2011 a été analysée rétrospectivement.

Comme décrit plus haut, les patients présentant 2 critères au moins du protocole de Zamboni étaient éligibles. Tous les patients ont donné un consentement écrit à la procédure.

Les caractéristiques des patients sont décrites dans le **Tableau 1**.

Toutes les procédures ont été réalisées sous anesthésie locale dans une suite angiographique, sous monitoring des fonctions vitales.

La voie d'accès du cathétérisme a été la veine fémorale commune gauche dans tous les cas. Selon la technique classique, le cathéter était monté dans la VJI droite puis gauche où des injections étaient réalisées en j3 et en j1 **(Figure 8)**.

Aucun article ou résumé dans cette revue ne peut être reproduit sous forme d'imprimé, photocopie, microfilm ou par tout autre procédé sans l'autorisation expresse des auteurs et de l'éditeur. Editions Phlébologiques Françaises
No article or abstract in this journal may be reproduced in the form of print, photocopy, microfilm or any other means without the express permission of authors and the editor. Editions Phlébologiques Françaises

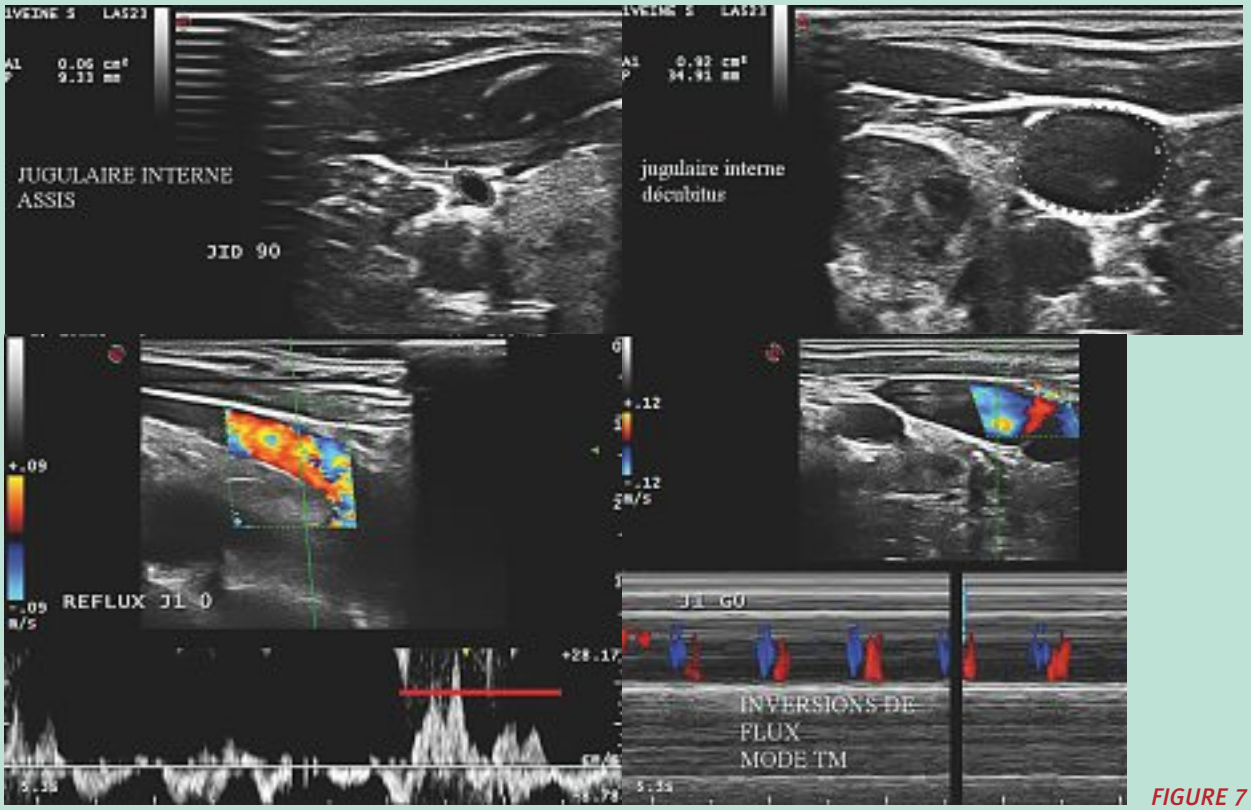

FIGURE 7

FIGURE 8

Un examen ultrasonore endoveineux (IVUS) **(Figure 9)** était ensuite effectué de haut en bas avec mesure des diamètres, en particulier à l'ostium des VJI. Une évaluation complète des axes veineux : cave supérieur, azygos, cave inférieur et iliaque gauche a été réalisée dans tous les cas.

Avant l'angioplastie, une injection d'héparine non fractionnée était pratiquée. Les angioplasties ont été réalisées au niveau de l'ostium des VJI à l'aide de ballons haute pression surdimensionnés de 20 % par rapport aux mesures de l'IVUS.

Chez les patients présentant des re-sténoses, des ballons de taille croissante ont été utilisés. Un examen IVUS de contrôle a été effectué après dilatation. Par principe, aucun stent n'a été utilisée au niveau des VJI.

Un traitement par héparine de bas poids moléculaire était entrepris 4 heures après la procédure et poursuivi durant un mois. Le contrôle écho-Doppler a été effectué à 1, 6 et 12 mois après la procédure.

Aucun article ou résumé dans cette revue ne peut être reproduit sous forme d'imprimé, photocopie, microfilm ou par tout autre procédé sans l'autorisation expresse des auteurs et de l'éditeur. Editions Phlébologiques Françaises
No article or abstract in this journal may be reproduced in the form of print, photocopy, microfilm or any other means without the express permission of authors and the editor. Editions Phlébologiques Françaises

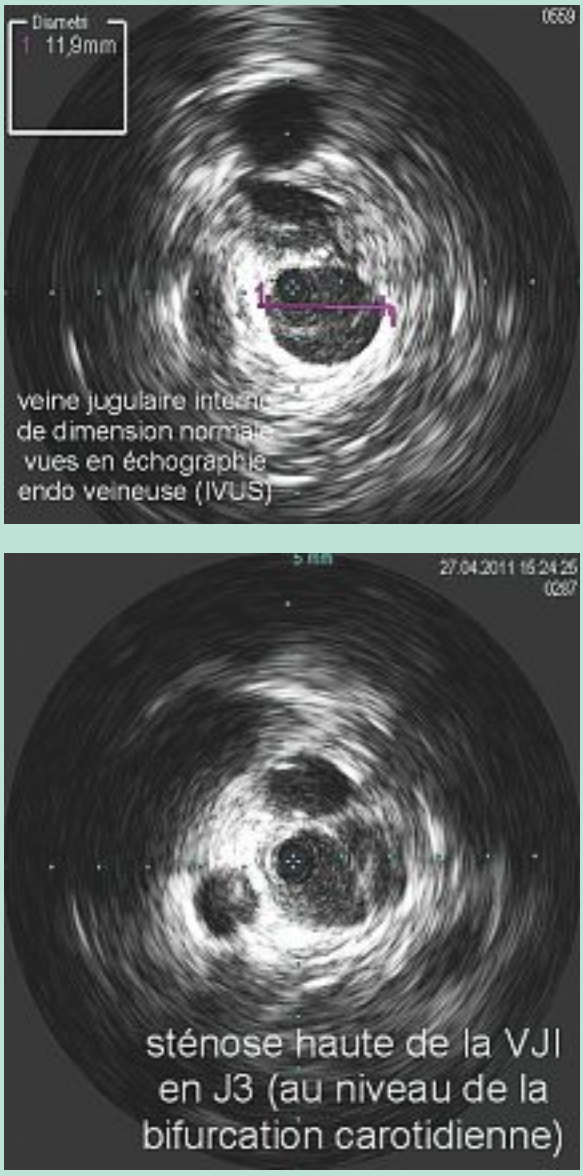

FIGURE 9

Résultats

Alors qu'un total de 232 angioplasties jugulaires internes a été réalisé, seulement 2 veines azygos ont été traitées. Les procédures sont détaillées dans le **Tableau 2**.

Les complications sont rapportées dans le **Tableau 3**. Les thromboses des VJI ont été diagnostiquées au contrôle à 1 mois et traitées comme des re-sténoses.

Un syndrome de May-Thurner (compression de la veine iliaque gauche) a été noté chez 7 patients (confirmé par IVUS) et un cas de syndrome du nutcracker (compression de la veine rénale gauche entre aorte et artère mésentérique supérieure) asymptomatique a été constaté.

Nombre de procédures	167
Durée (min)	66 (33/116)
Volume de produit de contraste (mL)	170 (80/320)
IVUS (n de patients)	43
Nombre de veines traitées	234
Veines jugulaires internes droites	97
Veines jugulaires internes gauches	135
Veines azygos	2

TABLEAU 2 : Procédures.

Extraction de ballon rompu par phlébotomie fémorale	1 (0,6 %)
Thrombose veineuse (VJI)	3 (1,8 %)
Céphalées transitoires	21 (12,6 %)
Allergie au produit de contraste	1 (0,6 %)

TABLEAU 3 : Complications.

Dans 37 % des cas, il n'a pas été retrouvé de concordance entre les résultats de l'examen écho-Doppler et l'examen phlébographique. L'IVUS permettait de confirmer l'écho-Doppler dans 42 % des cas et la phlébographie dans 58 %. Les faux positifs de l'examen ultrasonore étaient de 24,8 % et les faux négatifs de 11,9 %.

Concernant l'efficacité de l'angioplastie, 69 % des patients ont rapporté une amélioration des symptômes tels que céphalées, fatigue et raideur.

Discussion

Les publications de l'équipe de Ferrara ont donc remis à l'honneur une hypothèse vieille de 30 ans. Il est tentant d'y souscrire car un faisceau d'arguments la rend plausible : hyperpression veineuse liée à une obstruction, développement d'une collatéralité, reflux, conséquences sur la microcirculation, dépôts d'hémosidérine, reflux...

Pour des spécialistes de médecine vasculaire et de phlébologie, tous ces éléments nous rappellent la pathophysiologie de l'insuffisance veineuse chronique des membres inférieurs. Mais est-ce suffisant, n'avons-nous pas quelques raisons de douter ?

- Tout d'abord, la place de l'insuffisance veineuse chronique cérébrospinale est-elle bien, comme le dit Zamboni, à l'origine de la SEP ? N'est-elle pas plutôt seulement un facteur préexistant majorant les dégâts et les troubles causés par une autre cause comme un virus ou une infection chronique, ou encore elle-même la conséquence d'une infection bactérienne, comme l'a récemment publié Thibault ? [24]

Aucun article ou résumé dans cette revue ne peut être reproduit sous forme d'imprimé, photocopie, microfilm ou par tout autre procédé sans l'autorisation expresse des auteurs et de l'éditeur. Editions Phlébologiques Françaises
No article or abstract in this journal may be reproduced in the form of print, photocopy, microfilm or any other means without the express permission of authors and the editor. Editions Phlébologiques Françaises

- En fait, d'autre questions ont été soulevées, comme par Zivadinov [21] qui se demande si la CCSVI n'est pas – à l'inverse – la conséquence de la SEP.
- Certaines de nos observations confirment les lésions décrites par Zamboni, comme les sténoses de l'ostium de la VJI, le reflux, la variation anormale de la section de la VJI. Mais nous ne les avons pas toutes retrouvées, en particulier pas les torsions, ou les lésions de la veine azygos.
- De ce fait, il semble difficile d'affirmer que le « traitement de libération » puisse être la panacée de la SEP, et ce même si d'étonnants résultats ont pu être observés. Des indications d'angioplastie existent, mais les preuves restent encore un peu faibles.
- Au même titre, s'il semble *a priori* évident qu'un taux important de re-sténoses obère les résultats de l'angioplastie par dilation au ballonnet simple, il est tout aussi évident que les stents actuels ne conviennent pas et qu'un type de stent spécifique doit être développé en raison des caractères très particuliers de la circulation jugulaire (variations de section entre les positions orthostatiques et clinostatiques, et augmentation du diamètre vers l'aval, comme pour tout le réseau veineux).

Cependant, à condition qu'elle soit pratiquée par une équipe entraînée, l'angioplastie est une technique grevée de très peu de complications.

Nos résultats sont en cela parfaitement comparables à ceux de Mandato [25].

Par ailleurs, il est certain que la réalisation d'une angioplastie au niveau de la valve jugulaire laissera un reflux même s'il n'y en avait pas auparavant. Insistons enfin sur le fait que les dilatations ne doivent concerner que la partie terminale j1 de la VJI en raison de l'incidence des thromboses après dilatation au niveau de j2 et j3.

Conclusion

En conclusion nous souhaitons mettre en exergue les prérequis et précautions suivants :

Prérequis

- Connaissance de la théorie et des protocoles de diagnostic, formation spécifique de haut niveau des intervenants (écho-Doppler, angiographie angioplastie).
- Réalisation d'un écho-Doppler préalable soigné, seul susceptible – malgré ses insuffisances – de sélectionner les patients éligibles à la phlébographie sélective.
- Équipement complet de la suite angiographique incluant IVUS et cathéters spécifiques.
- Réalisation dans le cadre de protocoles d'évaluation contrôlée.

Précautions

- Angioplastie limitée à j1 et seulement si les lésions détectées à l'écho-Doppler sont confirmées par l'IVUS.
- Pas de stent tant que des matériels spécifiques satisfaisants n'auront pas été mis au point.
- Chirurgie à ciel ouvert si nécessaire (par exemple section du muscle digastrique, angioplastie jugulaire par patch, lyse de valvules anormales) dans les règles de la chirurgie vasculaire traditionnelle.
- Anticoagulation un mois par HBPM.

Références

1. Menegatti E., et al. Echo-color-Doppler criteria for diagnosis of chronic cerebrospinal venous insufficiency, Abstract UIP World meeting, Monaco 2009.
(*Autres présentations sans abstracts :* Simka M. CCSVI and Multiple Sclerosis: theoretical and practical issues – Haacke M. Cerebral veins and iron deposits explored by advanced MRI-SWI – Galeotti R. Imaging and endovascular treatment of CCSVI – Salvi F. Treatment of CCSVI: clinical results on associated multiple sclerosis).
2. Zamboni P., Galeotti R., Menegatti E., Malagoni A.M., Tacconi G., Dall'Ara S., Bartolomei I., Salvi F. Chronic cerebrospinal venous insufficiency in patients with multiple sclerosis. J. Neurol. Neurosurg. Psychiatry 2009 Apr ; 80(4) : 392-9.
3. Zamboni P., Galeotti R., Menegatti E., Malagoni A.M., Gianesini S., Bartolomei I., Mascoli F., Salvi F. A prospective open-label study of endovascular treatment of chronic cerebrospinal venous insufficiency. J. Vasc. Surg. 2009 Dec ; 50(6) : 1348-58.
4. Leriche H., Aubin M.L., Aboulker J. Cavo-spinal phlebography in myelopathies. Stenoses of internal jugular and azygos veins, venous compressions and thromboses. Acta Radiol. 1976 ; Suppl 347 : 415-7.
5. Aboulker J., et al. Hypertension veineuse intrarachidienne due à des anomalies multiples du système cave. Une cause majeure de myélopathie. Acta Radiol. 1975 ; Suppl. 347 : 395-401.
6. Aubin M.L., et al. Phlébographie cavo-rachidienne dans les myélopathies d'origine veineuse. Mise au point de la méthode sur 115 cas. Acta Radiol. 1975 ; Suppl. 347 : 403-13.
7. Schelling F. Damaging venous reflux into the skull or spine: relevance to multiple sclerosis. Med. Hypotheses 1986 ; 21 : 141-8.
8. Putnam T.J., Adler A. Vascular architecture of the lesions of multiple sclerosis. Arch. Neurol. Psychiatr. 1937 ; 38 : 1.
9. Fog T. On the vessel-plaque relationships in the brain in multiple sclerosis. Acta Neurol. Scand. Suppl. 1964 ; 40 : S : 10 : 9-15.
10. http://sep-diagnostic.ch/?rub=284

Aucun article ou résumé dans cette revue ne peut être reproduit sous forme d'imprimé, photocopie, microfilm ou par tout autre procédé sans l'autorisation expresse des auteurs et de l'éditeur. Editions Phlébologiques Françaises
No article or abstract in this journal may be reproduced in the form of print, photocopy, microfilm or any other means without the express permission of authors and the editor. Editions Phlébologiques Françaises

11. Goodin, et al. Disease modifying therapies in multiple sclerosis. Report of the Therapeutics and Technology Assessment Subcommittee of the American Academy of Neurology and the MS Council for Clinical Practice Guidelines D.S. Neurology 2002 ; 59 : 169-80.
12. Schaller B. Physiology of cerebral venous blood flow: from experimental data in animals to normal function in humans. Brain Research Reviews 2004 ; 46 : 243-60.
13. Gisolf J., et al. Human cerebral venous pathway depends on posture and central venous pressure. J. Physiol. 2004 ; 560 : 317-27.
14. Doepp F. How does the blood leave the brain? A systematic ultrasound analysis of cerebral venous drainage patterns. Neuroradiology 2004 ; 46 : 565-70.
15. Valdueza J.M. Postural dependency of the cerebral venous outflow. Lancet 2000 ; 355 : 200-1.
16. Zamboni P., Morovic S., Menegatti E., Viselner G., Nicolaides A.N. Screening for chronic cerebrospinal venous insufficiency CCSVI) using ultrasound – Recommendations for a protocol. Int. Angiol. 2011 ; 30 : 571-97.
17. Mayer C.A., et al. The perfect crime? CCSVI not leaving a trace in MS. J. Neurol. Neurosurg. Psychiatry 2011 ; 82 : 436-40.
18. Doepp F., et al. No Cerebrocervical Venous Congestion in Patients with Multiple Sclerosis. Ann. Neurol. 2010 ; 68 : 173-83.
19. Baracchini C., et al. No Evidence of Chronic Cerebrospinal Venous Insufficiency at Multiple Sclerosis Onset. Ann. Neurol. 2011 ; 69 : 90-9.
20. Wattjes M.P., et al. No association of abnormal cranial venous drainage with multiple sclerosis: a magnetic resonance venography and flow-quantification study. J. Neurol. Neurosurg. Psychiatry 2011 ; 82 : 429-35.
21. Zivadinov R., et al. Prevalence, sensitivity and specificity of chronic cerebro spinal venous insufficiency in MS. Neurology 2011 ; 77 : 138-44.
22. Laupacis A., Lillie E., Dueck A., Straus S., Perrier L., Burton J.M., Aviv R., Thorpe K., Feasby T., Spears J. Association between chronic cerebrospinal venous insufficiency and multiple sclerosis: a meta-analysis. CMAJ 2011 Nov 8 ; 183(16) : 1203-12.
23. Lugli M., Morelli M., Guerzoni S., Maleti O. The hypothesis of pathophysiological correlation between chronic cerebrospinal venous insufficiency and multiple sclerosis: rationale of treatment. Phlebology 2012 ; 27 suppl 1 : 178-86.
24. Thibault P.K. Multiple sclerosis: a chronic infective cerebrospinal venulitis? Phlebology 2012; published online.
25. Mandato K.D., Hegener P.F., Siskin G.P., Haskal Z.J., Englander M.J., Garla S., Mitchell N., Reutzel L., Doti C. Safety of endovascular treatment of chronic cerebrospinal venous insufficiency: a report of 240 patients with multiple sclerosis. J. Vasc. Interv. Radiol. 2012 ; 23(1) : 55-9.

Phlébologie Annales Vasculaires
ON LINE
www.revue-phlebologie.org