



Phlébectomie : indications en dehors des membres inférieurs.

Phlebectomy: Indications outside lower limb venous disease.

Ramelet A.A.

Résumé

La phlébectomie décrite par Muller s'est imposée dans le traitement des varices des membres inférieurs (MI). Par analogie, elle a été engagée dans d'autres indications, veineuses (paupières, tronc, abdomen, dos des mains, bras et avant-bras), ou non veineuses (kystes sous-cutanés, lac sanguin, matériel de comblement, retrait d'implants hormonaux).

Ces indications particulières imposent une bonne maîtrise de la technique, mais aussi la connaissance des pièges anatomiques liés à certaines localisations. Les attentes du patient, lors d'indications purement esthétiques, peuvent être parfaitement déraisonnables et l'opérateur doit y répondre avec la plus grande prudence.

Mots-clés : phlébectomie, paupières, veines, mains, bras, abdomen, thorax, kystes, lac sanguin, filler, implants hormonaux.

Summary

Phlebectomy that is described by Muller has long been the ground for the treatment of lower limbs varicose veins. By analogy, the technique has had many other indications in venous conditions (eyelids, chest, abdomen, dorsum of the hands, arm and forearm), non-venous in origin, such as in (subcutaneous cysts, venous lake, filling material and retrieval of hormonal implants).

These particular indications of phlebectomy require not only a great mastering of the technique, but also a sound knowledge of anatomical pitfalls related to specific locations. Patients' expectations, particularly when the indications are purely for cosmetic reasons, can perfectly be unreasonable and the treating physician should be cautious and realistic about the outcome.

Keywords: phlebectomy, eyelids, veins, hands, arms, abdomen, chest, cysts, venous lake, filling, hormonal implants.

Introduction

Décrite dès les années 1960 [1], bien définie lors de sa dernière publication en 1996 par Robert Muller [2], la phlébectomie est une technique chirurgicale ambulatoire visant à l'extraction totale de trajets variqueux de tous types, localisés ou étendus, par des incisions cutanées minimales, à l'aide d'un crochet, sans risques et sans cicatrices [3, 4, 5, 6, 7].

Robert Muller déjà avait étendu la méthode à des indications hors des membres inférieurs (MI) et ses nombreux élèves ont poursuivi son œuvre, en opérant des veines du visage, des membres supérieurs (MS), du tronc... et en engageant les crochets à phlébectomie dans d'autres gestes opératoires, revus dans cet article, ou dans une récente publication plus détaillée [6, 7], à laquelle nous nous référons pour cet exposé présenté à la réunion du 16 juin de la SFP à Strasbourg.

Si l'y a peu de publications sur ces indications hors MI, les résultats obtenus, en respectant les règles de la prudence, sont excellents et les complications rares.

Généralités

Hors MI, la technique de la phlébectomie est proche de celle décrite par Muller [2, 7], avec quelques artifices particuliers en fonction de la topographie.

Si l'anamnèse ne diffère guère de celle pratiquée pour les MI, le devoir d'information du patient est encore plus grand, les risques médico-légaux étant plus importants qu'aux MI. Le geste est purement esthétique, parfois discutable (ablation de veines saines) ; les risques de déception ne doivent pas être sous-évalués (en particulier au visage), sans oublier les aspects psychologiques liés à certaines topographies et le danger lié aux récriminations potentielles du patient, justifiées ou non (région génitale).

Albert-Adrien Ramelet, Service universitaire de dermatologie, Hôpital de l'Île, CH-3011 Berne.

E-mail : aar@ramelet-dr.ch

Accepté le 28 septembre 2012

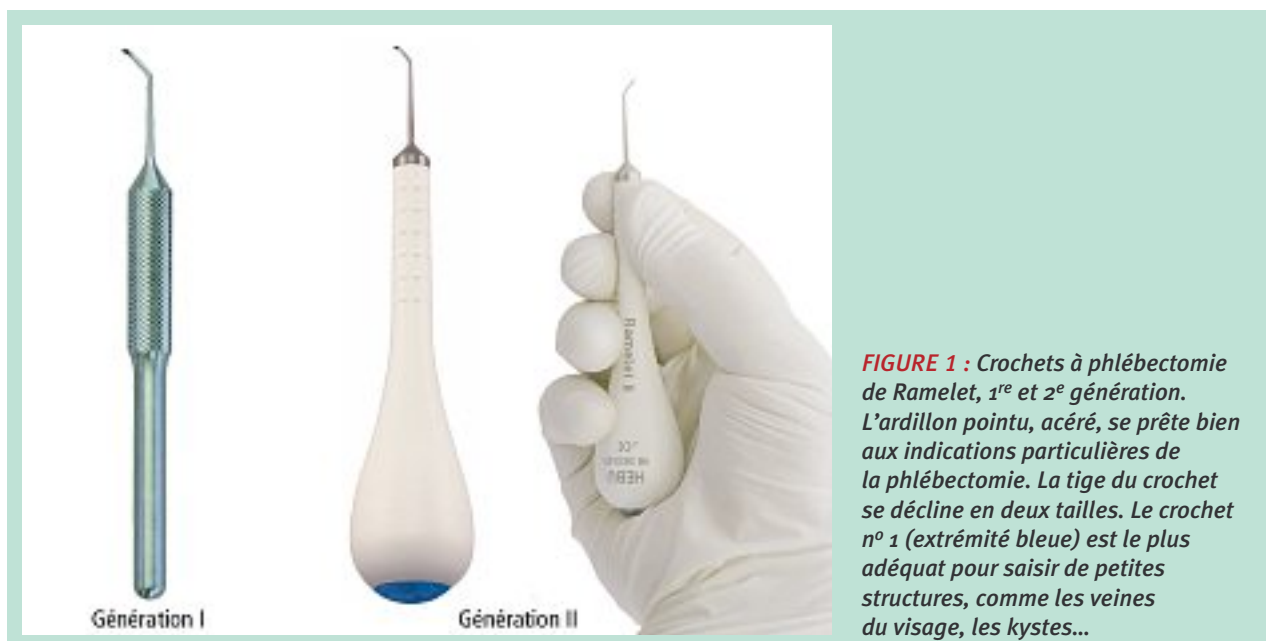


FIGURE 1 : Crochets à phlébectomie de Ramelet, 1^{re} et 2^e génération. L'ardillon pointu, acéré, se prête bien aux indications particulières de la phlébectomie. La tige du crochet se décline en deux tailles. Le crochet n° 1 (extrémité bleue) est le plus adéquat pour saisir de petites structures, comme les veines du visage, les kystes...

Bilan préopératoire

Il varie selon la topographie. La veine dont on projette l'ablation joue-t-elle un rôle dans le drainage veineux ? Il ne faut pas oublier que des veines superficielles dilatées (tronc, abdomen, MS) peuvent être la vicariance d'un réseau veineux profond oblitéré. Il ne faut pas sous-estimer les problèmes d'accès veineux (ponction veineuse, pose de cathéter...) lors de l'ablation de veines saines aux MS...

Matériel

Il est identique à celui des MI: aiguille 18G, lame de bistouri Nr 11, crochets à phlébectomie, pinces Mosquito. Le choix des crochets est particulièrement important pour les phlébectomies hors MI. Les crochets à ardillon pointu, comme les deux générations de crochets de Ramelet (**Figure 1**), s'y prêtent particulièrement [8].

Marquage

Étape essentielle, le marquage dépend de l'examen clinique, parfois de l'échographie, ou encore de l'épiscopie (*side illumination* en anglais) (3), que certains appellent à tort transillumination, alors que ce terme définit une technique bien différente [9].

Anesthésie

La tumescence reste la technique de choix, mais elle ne se pratique pas au visage. On renonce à l'épinéphrine lors de l'ablation de veines orbitaires, pour ne pas spasmer ces fins vaisseaux.

Procédure

Si l'intervention ne diffère guère de celle des MI, la compression postopératoire varie. La pression dans les veines opérées est moindre et la pose de la compression élastique souvent illusoire, en dehors des membres supérieurs. Au visage, elle est remplacée par la simple compression manuelle des structures ou des trajets veineux opérés.

Suites

Elles sont simples et peu douloureuses. Le patient doit être prévenu de la fréquente survenue d'un œdème : visage, surtout les paupières, dos des mains... et bien sûr des inévitables hématomes.

Complications

Les pigmentations postinflammatoires sont rares, les infections locales rarissimes, les cicatrices souvent consécutives à une mauvaise technique, les atteintes réversibles ou irréversibles de nerfs sensitifs moins fréquentes qu'aux MI.

Indications veineuses hors MI

Veines du visage

Les veines inesthétiques du visage sont soit de simples veines réticulaires, soit des veines dilatées et tortueuses, consécutives à une prédisposition génétique, à l'atrophie de la peau, à un traumatisme, ou encore à une complication iatrogène après chirurgie.

Phlébectomie : indications en dehors des membres inférieurs.

FIGURE 2 : Phlébectomie d'une veine orbitaire.

À gauche : patient souffrant d'une veine dilatée de la paupière inférieur droite, à la suite d'une fracture de la face.

À droite : résultat 6 semaines après l'intervention.



La sclérothérapie des veines du visage, en particulier de la région orbitaire, n'est pas sans risque (diffusion du sclérosant vers l'œil, œdème persistant de la face) [10]. Le laser a été proposé pour les veines des paupières [11], mais de nombreux collègues refusent de l'engager dans cette indication, vu le risque de réverbération du rayon laser sur les éminences osseuses de l'orbite.

La phlébectomie est une approche de choix [12], les risques étant faibles si l'on respecte certaines règles :

- anesthésie locale sans tumescence au visage ;
- pas d'acharnement si l'on ne parvient pas à trouver la veine, il vaut mieux faire une seconde intervention ultérieurement ;
- compression digitale par le patient en fin d'intervention.

Le patient sera prévenu de complications potentielles :

- lésions de fines terminaisons nerveuses ;
- œdème palpébral ;
- cicatrices, dépendant de l'adresse de l'opérateur ;
- compressions nerveuses motrices et/ou sensibles par l'œdème, survenant plusieurs heures après l'intervention, disparaissant spontanément.

Sous ces réserves, les résultats sont très satisfaisants (Figure 2).

Veines du tronc

Les dilatations veineuses de la partie supérieure du tronc ou de l'abdomen sont le plus souvent consécutives à une obstruction (exceptionnellement une agénésie) du réseau veineux profond. La contre-indication à l'ablation de ces veines est alors absolue. Un bilan extensif du réseau veineux profond est incontournable. Après exclusion d'une telle atteinte, une phlébectomie peut être pratiquée (Figure 3).

Veines des membres supérieurs et des mains

Très visible chez certains patients, le réseau veineux des MS peut présenter des dilatations pathologiques segmentaires.

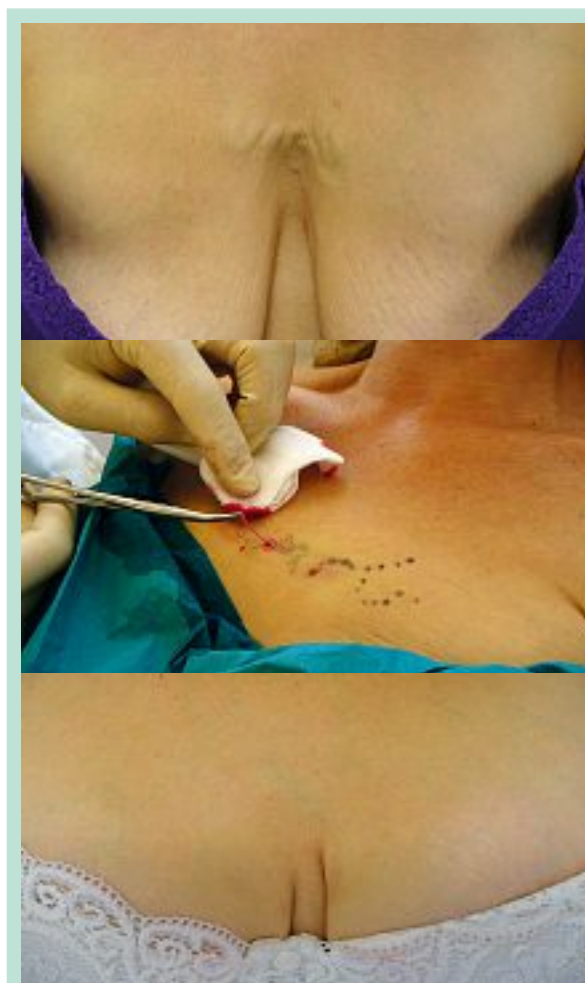


FIGURE 3 : Phlébectomie d'une veine du tronc (collection D' Nicolas Ducrey, Sion, avec son aimable autorisation).

En haut, à gauche : dilatation veineuse du décolleté. En haut, à droite : phlébectomie du trajet veineux en anesthésie locale.

Ci-contre : résultat quelques semaines plus tard.

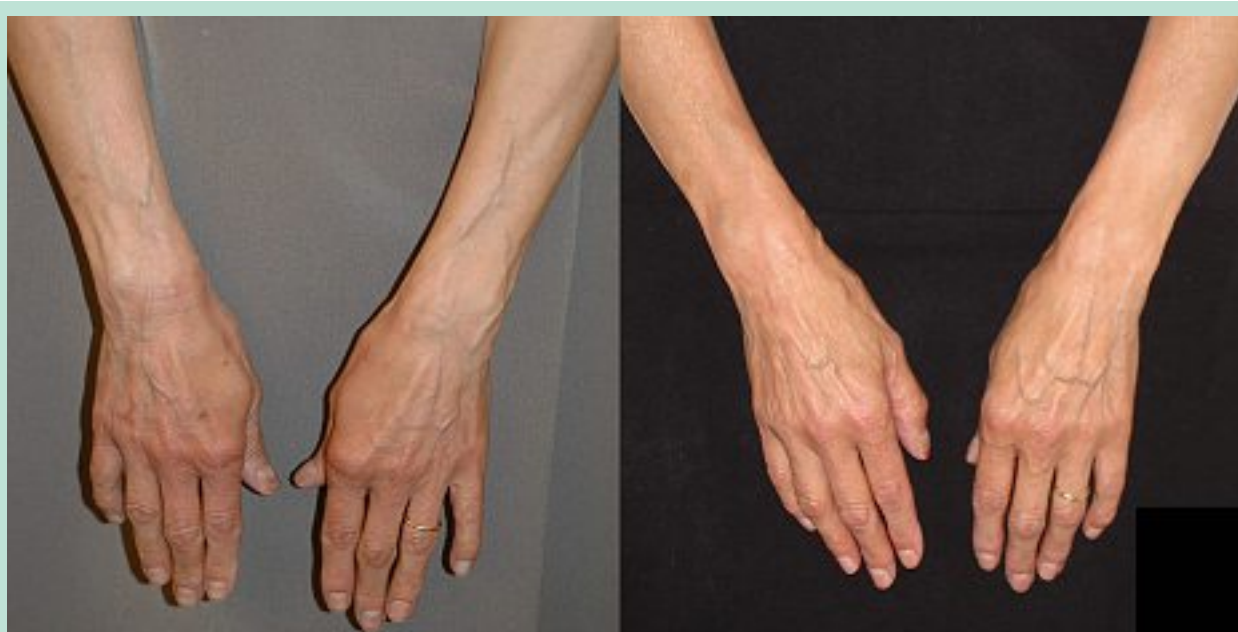

FIGURE 4 : Phlébectomie de veines dilatées des avant-bras. À gauche : avant l'intervention. À droite : 4 ans après les phlébectomies. Le dos des mains n'a pas été traité, car la plainte n'était pas esthétique, mais symptomatique. La patiente souffrait de douleurs le long des trajets veineux les bras ballants. Les plaintes ont totalement disparu après l'intervention et le résultat est stable à long terme !

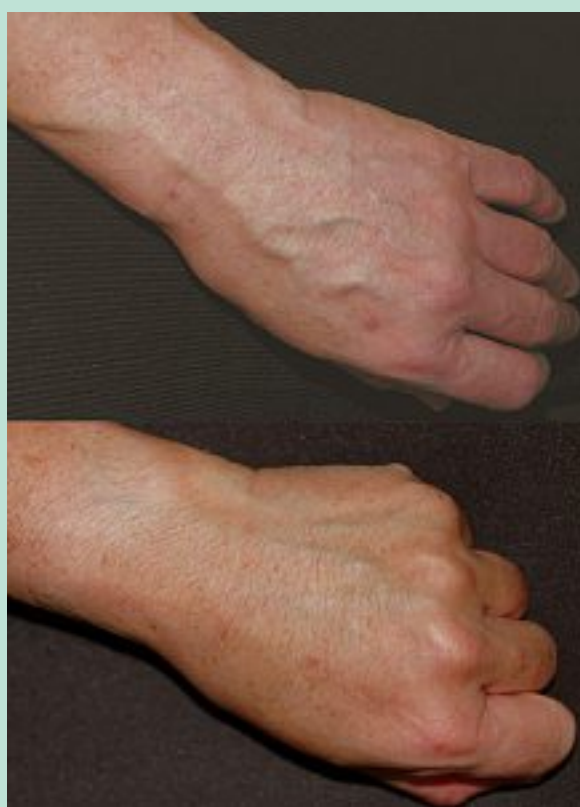

FIGURE 5 : Phlébectomie de veines dilatées du dos de la main. Avant et quelques semaines après phlébectomies.

En dehors de rares cas symptomatiques (lorsque les bras sont ballants), l'indication à une phlébectomie est purement esthétique : bras, avant-bras (**Figure 4**), dos des mains (**Figure 5**). Alternative à la sclérothérapie [13], la phlébectomie est une solution élégante à une telle demande [14]. La compression postopératoire est importante au cours des premiers jours, en particulier pour prévenir un œdème du dos de la main.

Les rares sujets qui ressentent des douleurs en fin de journée le long de veines superficielles très dilatées des MS sont soulagés par l'intervention, comme nous avons pu l'observer (**Figure 4**).

Rares, les contre-indications doivent être connues :

- syndrome post-thrombotique du MS (y penser, en particulier en présence d'un œdème associé du MS. Rechercher des antécédents de thrombose veineuse du bras, de pose de cathéter...);
- lymphœdème du MS ;
- intervention antérieure homolatérale (cancer du sein, curage ganglionnaire...).

On ne sous-estimera pas le risque de supprimer des voies d'accès veineux.

Veines de la région génitale

Si la phlébectomie de varices vulvaires (en principe après l'accouchement, vu leur caractère spontanément résolutif) est une indication indiscutable et une bonne alternative à la sclérothérapie, il n'en va pas de même des interventions dans la région génitale masculine.

Phlébectomie : indications en dehors des membres inférieurs.

La phlébectomie de la veine dorsale de la verge a été proposée [15]. Nous n'en avons pas l'expérience, les risques médico-légaux face à une telle demande nous paraissant disproportionnés. Une telle indication nécessite une bonne réflexion avant d'être entreprise.

Indications non veineuses du crochet à phlébectomie

Le crochet à phlébectomie a été utilisé pour saisir d'autres structures que les veines et les évacuer par une incision minimale, permettant d'obtenir une cicatrice très discrète, voire invisible à l'œil nu. La pointe du crochet doit être acérée pour s'adresser aux indications non phlébologiques mentionnées ci-dessous.

Kystes épidermoïdes et sébocystomatose

Alternative à l'excision chirurgicale, le crochet à phlébectomie permet de saisir de petits kystes épidermoïdes ou sébacés par une minuscule incision (**Figure 6**). Cette approche est particulièrement élégante pour traiter une sébocystomatose. Non seulement les cicatrices sont discrètes, mais le geste est rapide, de l'ordre d'une minute par kyste ! [16]

Lac sanguin sénile

De la taille d'un pois, cette petite ectasie vasculaire bleu foncé, dépressible, siège principalement à la lèvre, mais on peut l'observer sur tout le corps. Bénin, le lac sanguin est souvent mal accepté. Plusieurs approches permettent de l'éliminer : sclérothérapie, laser, cryothérapie, excision chirurgicale. La phlébectomie est une alternative intéressante. Après anesthésie locale, le « sac veineux » est harponné avec un crochet à phlébectomie pointu (crochet 1 de Ramelet), saisi avec une pince Mosquito et arraché. L'hémostase est assurée par une simple compression manuelle, exercée par le patient pendant quelques minutes [17].

Matériel de comblement (« filler »)

Les veines prélevées lors d'une phlébectomie peuvent être introduites dans les rides ou une dépression cutanée pour les combler avec un greffon autologue. La veine prélevée est introduite entre deux fines incisions, par lesquelles on la fait coulisser pour la mettre en place et effacer la ride. On peut aussi insérer des fragments veineux obtenus au cours d'une phlébectomie, après les avoir dénaturés pour détruire leurs cellules endothéliales [18].

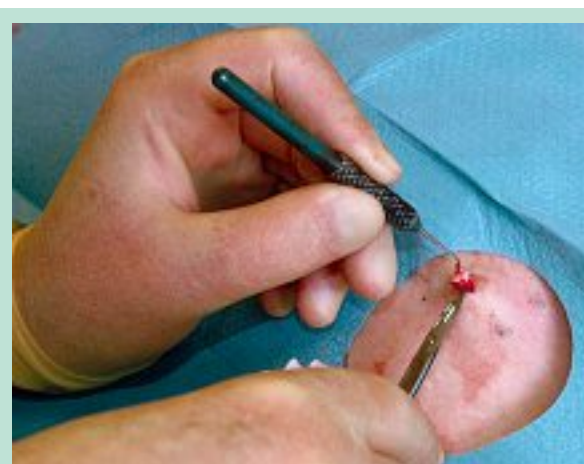

FIGURE 6 : Crochet à phlébectomie et kystes.
Une fine incision est pratiquée au dessus du kyste, dont on exprime éventuellement le contenu pour réduire sa taille. Le crochet acéré permet de saisir la paroi du kyste et de l'énucléer.

Retrait d'implants sous-cutanés

Méthode contraceptive d'action prolongée, les implants Norplant® sont insérés sous la peau de l'avant-bras à travers une petite incision. Un lot de six capsules juxtaposées de la taille d'une d'allumette peut y demeurer cinq ans au maximum, avant de devoir être retiré, car elles ne sont pas résorbables. L'implant peut être harponné avec un crochet de Ramelet 1, par une incision minime et plus esthétique [19] que lorsqu'il est saisi avec une pince hémostatique.

Conclusions

Approche thérapeutique incontournable en phlébologie, la phlébectomie permet d'extraire des varices de toutes tailles, des fines veines réticulaires aux branches dilatées des saphènes. Mais ce traitement simple, économique et ambulatoire permet aussi de supprimer des trajets veineux inesthétiques ailleurs qu'aux MI, ou encore de s'attaquer à diverses lésions cutanées, comme les lacs sanguins, les kystes, ou encore de retirer des implants sous-cutanés. Dans ces indications particulières, la dextérité de l'opérateur doit être complétée par une analyse méticuleuse de la zone à opérer, par l'évaluation des risques fonctionnels et esthétiques, par l'information très précise du patient, et aussi par l'analyse de ses motivations.

Références

1. Muller R. Traitement des varices par la phlébectomie ambulatoire. Bull. S. Fr. Un. Phlébol. 1966 ; 19(4) : 277-9.

2. Muller R. Mise au point sur la phlébectomie ambulatoire selon Muller. *Phlébologie* 1996 ; 49(3) : 335-44.
3. Ramelet A.A., Perrin M., Kern P., Bounameaux H. *Phlébologie*, 5^e édition. Paris : Masson ; 2006. 613 p.
4. Ramelet A.A. *Phlébologie esthétique. Téléangiectasies : possibilités thérapeutiques. Cosmétologie et Dermatologie esthétique*. Paris : EMC (Elsevier Masson SAS, Paris) ; 2010.
5. Ramelet A.A. *Phlébologie esthétique. Varices tronculaires et réticulaires. Cosmétologie et Dermatologie esthétique*. Paris : EMC (Elsevier Masson SAS, Paris) ; 2010.
6. Ramelet A.A. *Phlébologie esthétique : phlébectomie hors membres inférieurs. Cosmétologie et Dermatologie esthétique*. Paris : EMC (Elsevier Masson SAS, Paris) ; 2011.
7. Ramelet A.A. Ambulatory Phlebectomy. In : Alam M., Silapunt S., editors. *Treatment of leg veins*, 2nd ed. Philadelphia : Elsevier ; 2010.
8. Ramelet A.A. Muller phlebectomy. A new phlebectomy hook. *J. Dermatol. Surg. Oncol.* 1991 ; 17(10) : 814-6. Epub 1991/10/01.
9. Pagliarello C., Paradisi A., Dianzani C., Paradisi M., Persichetti P. Flash-Powered Transillumination. Old Concept, New Technology. *Arch. Dermatol.* 2012 ; 148(5) : Cover 3.
10. Hoffman K. An unusual complication of facial sclerotherapy. *Dermatol. Surg.* 2003 ; 29(4) : 423-4. Epub 2003/03/27.
11. Lai S.W., Goldman M.P. Treatment of facial reticular veins with dynamically cooled, variable spot-sized 1064 nm Nd:YAG laser. *J. Cosmet. Dermatol.* 2007 ; 6(1) : 6-8. Epub 2007/03/14.
12. Weiss R.A., Ramelet A.A. Removal of blue periocular lower eyelid veins by ambulatory phlebectomy. *Dermatol. Surg.* 2002 ; 28(1) : 43-5. Epub 2002/05/07.
13. Bowes L.E., Goldman M.P. Sclerotherapy of reticular and telangiectatic veins of the face, hands, and chest. *Dermatol. Surg.* 2002 ; 28(1) : 46-51. Epub 2002/05/07.
14. Vin F. Phlébectomie des veines de la main. *Phlébologie* 2001 ; 54 : 93-7.
15. Trauchessec J. *Phlébologie esthétique : phlébectomie hors membre inférieur*. Paris : EMC (Éditions Scientifiques et Médicales Elsevier SAS) ; 2000. 4 p.
16. Lee S.J., Choe Y.S., Park B.C., Lee W.J., Kim do W. The vein hook successfully used for eradication of steatocystoma multiplex. *Dermatol. Surg.* 2007 ; 33(1) : 82-4. Epub 2007/01/12.
17. Fays-Bouchon N., Fays S. Un traitement simple, efficace et esthétique de l'angiome sénile : l'exérèse au crochet de phlébectomie de Muller. *Nouv. Dermatol.* 1997 ; 16 : 117-8.
18. Blugerman G., Goldman M.P. Autologous vein transplantation for correction of dermal atrophic changes. *Dermatol. Surg.* 2002 ; 28(5) : 372-5. Epub 2002/05/29.
19. Lam M., Tope W.D. Surgical pearl: phlebectomy hook Norplant extraction. *J. Am. Acad. Dermatol.* 1997 ; 37(5 Pt 1) : 778-9. Epub 1997/11/21.