

## The distribution and significance of varicosities in the saphenous trunks.

### *Les varices des troncs saphènes. Leur prévalence et leur traduction au plan clinique.*

*Labropoulos N., Kokkosis A.A., Spentzouris G., Gasparis AP., Apostolos K., Tassiopoulos A.K.  
J. Vasc. Surg. 2010 ; 51 : 96-103.*

**Perrin M.**

Lyon, France

#### Résumé

Une cohorte de 759 sujets adressés pour exploration ultrasonique à une consultation angiologique a fait l'objet de cette étude.

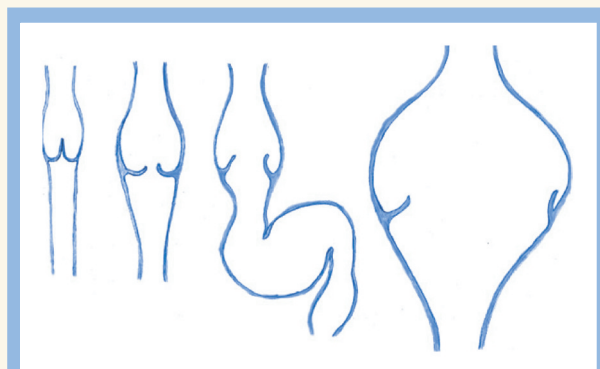
- Ont été exclus les malades Co-C1 (n = 57), les antécédents de thrombose veineuse superficielle et/ou profonde (n = 81), de traitement opératoire des varices (n = 64) et ceux qui présentaient une affection chronique systémique non veineuse (n = 37).
- Les 500 patients restants ont été classés en 2 groupes selon la classification CEAP :
  - groupe A : C2, C3 (427 membres inférieurs)
  - groupe B : C4-C6 (254 membres inférieurs).
  - 56 membres inférieurs normaux ont été utilisés comme groupe contrôle.
- Le reflux et le diamètre veineux ont été mesurés sur toutes les veines du membre inférieur.

En fonction de leur diamètre et de leur type de dilatation, les veines ont été dénommées : normales, dilatations localisées, varices et anévrysmes, les varices étant définies par l'existence d'au moins 2 dilatations de plus de 2 cm de diamètre en continuité (**Figure 1**).

- Les femmes et l'âge (moyenne : 48 ans) sont significativement plus élevés dans le groupe A que dans le groupe B (moyenne = 57 ans).
- La grande veine saphène (GVS) est plus souvent le siège d'un reflux que la petite veine saphène ( $p < 0,0001$ ).
- Le diamètre saphène ainsi que l'incompétence des jonctions saphéno-fémorale (JSF) et saphéno-poplitée (JSP) était plus fréquente dans le groupe B ( $p < 0,01$ ) que dans le groupe A.

- Le diamètre saphène était plus petit dans le groupe C opposé au groupe A sauf à la malléole.

- Les dilatations localisées étaient plus fréquentes que les varices aux troncs saphènes (TS), alors que la prévalence des varices était significativement plus importante aux tributaires que dans les TS ( $p < 0,0001$ ).



**FIGURE 1 : De gauche à droite : veine normale, dilatation localisée, varices, anévrysmes, d'après l'article analysé.**

## Commentaire

Les auteurs de cet article doivent être félicités pour plusieurs raisons.

- Tout d'abord parce qu'ils proposent une définition des varices beaucoup plus précise que celles de l'organisation mondiale de la santé (World Health Organization) ou de la classification CEAP, qui sont peu satisfaisantes.

Jusqu'à présent, les varices étaient une entité clinique. Mais avec l'usage systématique des investigations ultrasoniques ce concept devrait évoluer.

- Ensuite parce que ce travail confirme que l'hypothèse établie au début du XX<sup>e</sup> siècle – à savoir que l'insuffisance valvulaire des veines superficielles débutait aux JSF et JSP et que la dilatation veineuse et l'incompétence valvulaire progressaient de la partie proximale du membre vers sa partie distale – est erronée.

- Or c'est sur cette théorie pathogénique et physiopathologique, dite hémodynamique descendante, que reposait la chirurgie classique.

- Les résultats des méthodes modernes de traitement des varices, qu'il s'agisse des procédures thérapeutiques préservant le TS ou des techniques d'ablation thermique ou chimique qui laissent en place JSF ou JSP, ont bien démontré que cette théorie de l'évolution des varices « de haut en bas » est loin d'être la règle.

- En effet, cette étude révèle que le diamètre des TS et l'incompétence des JSP et JSP est plus fréquente dans les varices « évoluées » (groupe B), renforçant l'hypothèse que, dans la majorité des cas, les varices débutent aux tributaires saphènes. Ce point est essentiel et doit modifier notre attitude au plan thérapeutique.

- Enfin, le fait que les dilatations localisées soient plus fréquentes aux TS que les varices permet dans nombre de cas de conserver les TS pour une éventuelle utilisation comme matériel de pontage dans les affections coronaires ou les artériopathies.

## Unexpected major role for venous stenting in deep reflux disease.

### *Efficacité majeure et inattendue du « stenting » veineux dans le reflux veineux profond.*

*Raju S., Darcey R., Neglén P. J. Vasc. Surg. 2010 ; 51 : 401-9.*

**Perrin M.**

Lyon, France

### Résumé

L'équipe du Mississippi a réalisé 1 064 « stenting » veineux ilio-caves entre 1997 et 2008. Cinq cent vingt-huit d'entre eux concernaient des patients qui présentaient en association une sténose ilio-cave et un reflux veineux qui se répartissait ainsi : 1/3 (n = 172) avaient un reflux profond isolé et 2/3 (n = 356) combinaient un reflux veineux profond et superficiel et/ou des perforantes. Seule l'obstruction veineuse a été traitée par stent sans procédure complémentaire visant à corriger le reflux. Cette étude remarquablement documentée précise :

- la répartition de la classe clinique C<sub>3</sub> 44 %, C<sub>4,5</sub> 27 %, C<sub>6</sub> 25 % ;
- l'étiologie : non post-thrombotique 37 %, post-thrombotique 54 %, mixte 9 % ;
- la localisation et le type des anomalies anatomiques physiopathologiques ; reflux axial 42 %, score du reflux calculé en fonction du nombre de segments pathologiques ;
- les résultats au plan clinique ;
- les résultats des investigations pré-, per- et postopératoires : écho-Doppler, pléthysmographie, phlébographie, mesure des pressions veineuses et échographie endoluminale.

## Analyse d'articles de phlébologie publiés dans les revues anglo-saxonnes

### Commentaire

L'équipe du Mississippi a la plus large expérience du traitement des compressions et des obstructions iliocaves et leurs résultats ont été rapportés dans d'excellents articles [1, 2, 3, 4, 5, 6].

La communauté phlébologique se doit de leur rendre hommage d'avoir attiré l'attention sur la fréquence et l'effet délétère des sténoses veineuses iliaques d'étiologie primaire ou secondaire souvent occultées et sur l'efficacité du traitement par stent. Dans cet article, les auteurs concluent en fonction de leurs résultats qu'en présence de l'association d'un syndrome obstructif iliocave et d'un reflux sous-inguinal, seul le premier doit bénéficier d'un traitement opératoire (par traitement opératoire, nous entendons chirurgie à ciel ouvert du réseau veineux superficiel ou profond, ablation thermique ou chimique des varices).

Mais si l'on examine dans le détail les résultats rapportés, cette conclusion mérite d'être discutée.

En effet, à 5 ans :

- soixante dix-huit pour cent des algies sont améliorées mais seulement 36 % des patients ont noté une disparition complète de leur œdème ;
- seulement 45 % des ulcères ont cicatrisé et 12 % des malades classés C<sub>5</sub> ont récidivé de leur ulcère.

Si le syndrome obstructif a été levé, le reflux persiste superficiel ou/et profond. On doit donc se poser la question : si le reflux avait été traité opératoirement, les résultats auraient-ils été améliorés, en particulier chez les malades qui présentaient un reflux axial dont la sévérité a été soulignée [7], même si, dans ce collectif, il n'a pas été relevé de différence significative au plan des résultats entre reflux segmentaire et axial.

En d'autres termes, si nous sommes en accord avec les auteurs sur l'efficacité du « stenting » et sur le fait qu'en présence d'une association obstruction et reflux le traitement du premier doit d'abord être entrepris, nous pensons que le reflux doit être traité secondairement si le patient reste symptomatique et si l'œdème persiste ou si l'ulcère ne cicatrise pas ou récidive après stenting.

### Références

1. Neglén P., Raju S. Detection of outflow obstruction in chronic venous insufficiency. *J. Vasc. Surg.* 1993 ; 17 : 583-9.
2. Neglén P., Thrasher T.L., Raju S. Venous outflow obstruction: An underestimated contributor in venous disease. *J. Vasc. Surg.* 2003 ; 38 : 879-85.
3. Raju S., Neglén P. High prevalence of nonthrombotic iliac vein lesions in chronic venous disease. A permissive role in pathogenicity. *J. Vasc. Surg.* 2006 ; 44 : 136-44.
4. Neglén P., Hollis K.C., Raju S. Combined saphenous ablation and iliac stent placement for complex severe chronic venous disease. *J. Vasc. Surg.* 2006 ; 44 : 828-33.
5. Neglén P., Hollis K.C., Raju S. Stenting of the venous outflow in chronic venous disease: Long-term stent-related outcome, clinical, and hemodynamic result. *J. Vasc. Surg.* 2007 ; 46 : 979-90.
6. Neglén P. Chronic deep venous obstruction : definition, prevalence, diagnosis, management. *Phlebology* 2008 ; 23 : 149-57.
7. Danielsson G., Eklof B., Grandinetti A., Lurie F., Kistner R.L. Deep axial reflux, an important contributor to skin changes or ulcer in chronic venous disease. *J. Vasc. Surg.* 2003 ; 38 : 1336-41.